Ostéopathie

BARRAL CROIBIER

APPROCHE OSTEOPATHIQUE DU TRAUMATISME



ACTES GRAPHIQUES

Du même auteur :

– **Jean-Pierre BARRAL :**
Diagnostic thermique manuel. Maloine, Paris, 1994.
Le thorax. Maloine, Paris, 1989.
Manipulations uro-génitales, Maloine, Paris, 1984.
Manipulations viscérales 2. Maloine, Paris, 1987.
Nouvelles techniques uro-génitales. Editions Cido & De Verlaque, Aix en Provence, 1993.
Diagnostic articulaire vertébral, 2° édition. Editions Cido & De Verlaque, Aix-en-Provence, 1992.
Manipulations viscérales 1. Maloine, Paris, 1983.

– **Alain CROIBIER :**
Trou obturateur, énigme ostéopathique. Mémoire Collégiale Académique, 1991.

Tous droits de reproduction réservés pour tous pays.
© Actes graphiques, Saint-Étienne, 1997

Du même auteur :

– **Jean-Pierre BARRAL :**
Diagnostic thermique manuel. Maloine, Paris, 1994.
Le thorax. Maloine, Paris, 1989.
Manipulations uro-génitales, Maloine, Paris, 1984.
Manipulations viscérales 2. Maloine, Paris, 1987.
Nouvelles techniques uro-génitales. Editions Cido & De Verlaque, Aix en Provence, 1993.
Diagnostic articulaire vertébral, 2° édition. Editions Cido & De Verlaque, Aix-en-Provence, 1992.
Manipulations viscérales 1. Maloine, Paris, 1983.

– **Alain CROIBIER :**
Trou obturateur, énigme ostéopathique. Mémoire Collégiale Académique, 1991.

Tous droits de reproduction réservés pour tous pays.
© Actes graphiques, Saint-Étienne, 1997

APPROCHE OSTÉOPATHIQUE DU TRAUMATISME

Jean-Pierre BARRAL
Ostéopathe DO MRO (F)
Diplômé de l'École Européenne d'Ostéopathie de Maidstone (G.B.)
et de la Faculté de Médecine Paris-Nord (F)
Chargé de cours au Collège International d'Ostéopathie (CIDO) Saint-Étienne (F)

Alain CROIBIER
Ostéopathe DO MRO (F)
Diplômé de la Collégiale Académique (F)
Chargé de cours à l'A.T. Still Academy et au Collège International d'Ostéopathie (CIDO) Saint-Étienne (F)

« Seuls les tissus savent »
Rollin BECKER

ACTES GRAPHIQUES

B.P. 81 - 42010 Saint-Étienne Cedex 2
Tél. 04 77 59 28 95

Illustrations : Jacques ROTH, Alain CROIBIER
Couverture : Alain CROIBIER

ISBN 2-910868-11-7

Sommaire

I – Approche mécanique du traumatisme

II – Approche anatomo-fonctionnelle du traumatisme

III – Approche tissulaire du traumatisme

IV – Approche clinique

V – Approche diagnostique

VI – Approche thérapeutique

Avant-Propos

Depuis très longtemps je voulais écrire un livre sur l'approche ostéopathique du traumatisme. Ma rencontre, autour de ce projet, avec Alain CROIBIER allait en être le catalyseur.

Alain CROIBIER fait partie de la nouvelle génération d'ostéopathes qui met en mouvement notre art. Nous nous connaissons de longue date et j'ai eu la chance d'être son maître de mémoire.

Son sens de la recherche, sa curiosité scientifique, son besoin d'analyse et ses connaissances médicales en font un enseignant et un praticien de grand talent.

Exerçant dans la même région, nos relations d'amitié et de confraternité s'en sont trouvées renforcées. A force d'échanger nos vues et nos concepts sur les moyens de diminuer les souffrances des trop nombreux patients victimes de traumatisme, l'idée nous est venue de réaliser cet ouvrage.

L'écriture d'un livre « à deux plumes » est un véritable parcours d'obstacles que la passion de notre métier et l'amitié nous ont aidé à franchir avec plaisir et sérénité.

Jean-Pierre BARRAL

Approche mécanique du traumatisme

Approche mécanique du traumatisme

Généralités

Au cours de ces dernières années, le désir de compréhension « physique » du traumatisme corporel a engendré de très nombreux travaux théoriques et expérimentaux. Les chercheurs ont essayé d'intégrer et d'analyser les mécanismes qui président au cours d'un traumatisme en s'interrogeant sur de nombreux points : Comment se fracture un os ? Par quelle force ? Comment se déchire un tissu ? Comment se rompt un tendon ? Comment les tissus réagissent-ils aux charges et aux contraintes ?

Toutes ces questions engendrèrent la publication de très nombreux écrits. Malgré les divergences d'opinion, ce fût pour le plus grand bien des blessés et des traumatisés. Les chirurgiens orthopédistes, traumatologistes et neurochirurgiens ont pu ainsi établir des protocoles de traitement de plus en plus performants et de mieux en mieux adaptés aux différentes lésions.

Cependant, le domaine de la traumatologie « fonctionnelle » est resté peu exploré. Fréquemment, la force lésionnelle est insuffisante pour créer des lésions objectivables par l'imagerie conventionnelle. De manière similaire de nombreux traumatisés présentent à la fois des lésions objectivables et des symptômes qu'aucun examen ne parvient à expliquer. Ceux-ci provenant de la diffusion du traumatisme « principal ».

C'est uniquement par le diagnostic manuel que l'on peut ressentir et comprendre ces multiples lésions inapparentes. La compréhension manuelle de ce type de traumatisme permet seule, d'envisager un traitement.

Dans ces nombreux cas, que devient l'énergie cinétique appliquée à l'individu ? comment les tissus intègrent-ils cette quantité d'énergie ? quelles déformations s'opèrent pendant et après le traumatisme ? quelles conséquences cliniques ces traumatismes peuvent-ils avoir ?

Beaucoup de ces questions ne possèdent pas pour l'heure de réponse formelle, mais certaines hypothèses paraissent beaucoup plus probables que d'autres. Nous allons essayer d'analyser les nombreux paramètres physiques qui contribuent à créer les lésions tissulaires, avant de les étudier sur le plan ostéopathique.

Notions de physique

Notion de Force

La force est un des concepts de base en mécanique. Il est assez difficile de donner une définition directe de la grandeur physique appelée *« force »*. On peut la caractériser par les effets qu'elle produit : déformation, mouvement, chaleur, frottement. De manière générale, on dit qu'une force a agi sur un système physique chaque fois que l'on observe une modification de l'état du système.

Définition classique : On appelle « force » toute cause susceptible de modifier l'état de mouvement ou de repos d'un corps.

On peut donc définir ou se représenter la force, comme le résultat de l'interaction entre deux corps ; il existe des interactions à distance et d'autres par contact.

En fait la force n'est qu'une grandeur calculée à partir de grandeurs observables. Très commode pour la compréhension mécaniste des faits, le concept de force n'en reste pas moins un concept artificiel.

Sollicitations et efforts

En mécanique, les forces en jeu sont soit d'origine externe, soit d'origine interne.

- Les forces d'origine externe sont appelées *charges* ou *sollicitations,* exemples : la force de gravité, la résistance de l'air, la résistance de l'eau, les actions musculaires et la réaction du sol...
- Les forces d'origine interne sont appelées *contraintes,* ce sont des forces qui réagissent aux *charges.* Une *contrainte* (aussi appelée *effort*) est donc la résistance interne d'un matériau soumis à une charge externe.

On définit 3 types d'efforts ou contraintes fondamentales :
1. L'effort de traction est la force par unité de surface qui produit l'allongement d'un objet.
2. L'effort de compression qui tend à réduire les dimensions de l'objet.
3. L'effort de cisaillement correspondant à l'application de forces s'exerçant comme des lames de ciseaux.

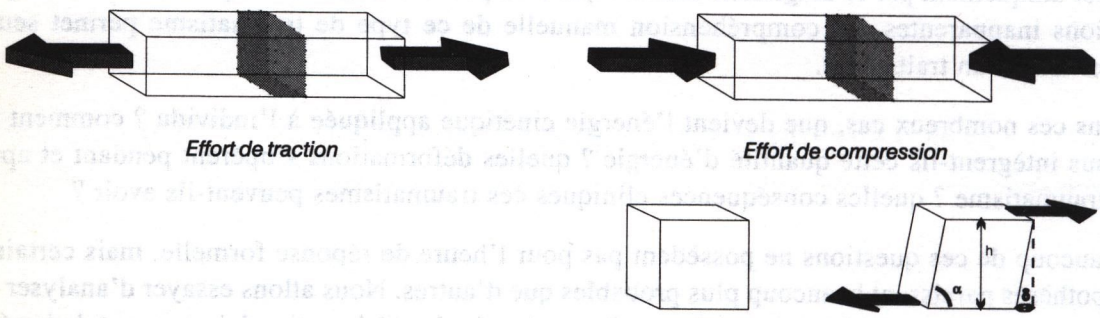

Fig 1 : Les différents types de contraintes

Contrainte et Déformation

La contrainte ou effort :

On définit la *contrainte* comme la charge par unité de surface d'une section faite en un point du matériau, perpendiculairement à la force exercée.
En fait, la notion de contrainte au sein d'un matériau généralise la notion plus connue de pression au sein d'un fluide.

La contrainte représente la force appliquée par unité de surface, c'est une grandeur qui est indépendante des dimensions latérales de l'objet.

La déformation ou l'allongement relatif :

Dans le cas d'efforts de traction ou de compression, la variation de longueur d'un élément est proportionnelle à la longueur de celui-ci.

La déformation représente l'allongement de l'élément par unité de longueur ; grandeur indépendante de la longueur de l'objet, la déformation se représente par le symbole ε *(epsilon minuscule)*. Quelque soit le sens de la déformation, on nomme la variation de longueur ΔL (qui signifie changement de longueur de l'élément qui s'allonge ou se comprime) l'équation devient alors : $\varepsilon = \Delta L / L$

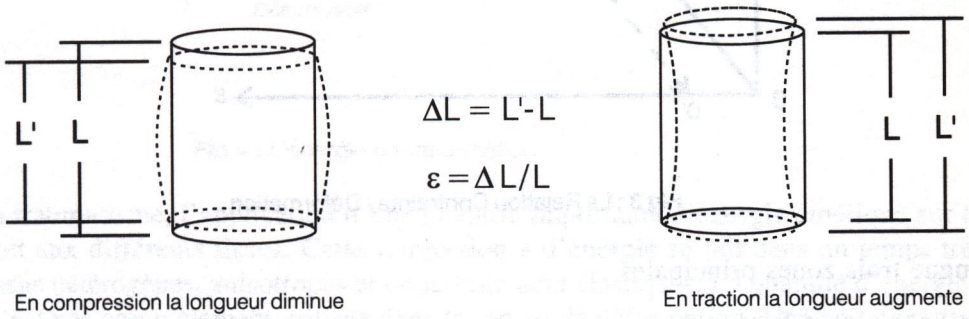

Fig 2 : La déformation ou allongement relatif

Comme la déformation est le rapport de deux longueurs, c'est une grandeur sans unité.

Pour les matériaux industriels, la déformation est souvent un petit nombre, de l'ordre de 10^{-3} ou moins, et on l'exprime communément sous la forme d'un pourcentage. La déformation élastique des matériaux industriels ordinaires est généralement inférieure à 0,1 %, mais certains corps mous comme le caoutchouc peuvent s'allonger de 800 %, et certains tissus biologiques encore davantage.

Elasticité, plasticité

Définition

L'*élasticité* se définit comme la propriété qu'ont certains corps de reprendre leur forme quand la force qui les déformait a cessé d'agir. Le meilleur exemple en est le ressort.

La *plasticité* évoque l'aptitude à être modelé ou façonné et caractérise l'état d'un corps dont les déformations ne sont pas réversibles. C'est la capacité d'être déformé de façon continue et permanente dans une direction, sans fracture, sous l'action d'une contrainte supérieure ou égale à la limite d'élasticité.

Relation contrainte-déformation (stress / strain)

Il est possible expérimentalement de déterminer la relation entre la contrainte et la déformation pour un matériau soumis par exemple à une traction.

L'effort exercé aux extrémités de celui-ci croit progressivement, l'élément testé s'allonge jusqu'à la rupture. Le graphe donnant la contrainte en fonction de l'allongement relatif caractérise le matériau.

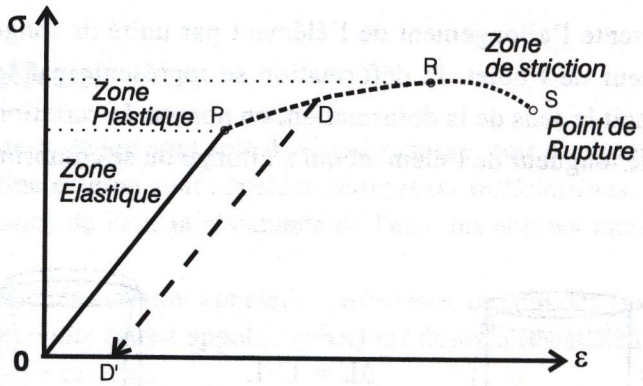

Fig 3 : La Relation Contrainte / Déformation

On distingue trois zones principales :

- **Zone de déformation élastique**
  L'élément testé conserve globalement sa forme, l'allongement relativement faible est proportionnel à l'effort exercé. Si la contrainte est supprimée, la poutre reprend sa longueur initiale : Le matériau est élastique.

- **Zone de déformation plastique**
  Dans cette zone, la suppression de la contrainte n'entraîne plus le retour à la longueur initiale. Une certaine déformation permanente subsiste.
  Le trajet DD' sur la figure 3 montre la rémanence d'une déformation après suppression de la contrainte en zone plastique.

- **Zone de striction ou zone de rupture**
  Dans cette zone, la section de l'éprouvette diminue dans une région déterminée, jusqu'au point de rupture qui survient en S.

L'énergie de déformation

Lorsqu'un matériau élastique est déformé, il emmagasine de l'énergie qui est libérée lorsque la contrainte est relâchée. La quantité d'énergie mise en jeu peut-être considérable.

Pour un matériau parfaitement élastique, l'énergie stockée W résultant d'une contrainte σ ayant produit une déformation ε est donnée par la formule : $W = 1/2\varepsilon\sigma$.

Cette énergie s'évalue en joules.

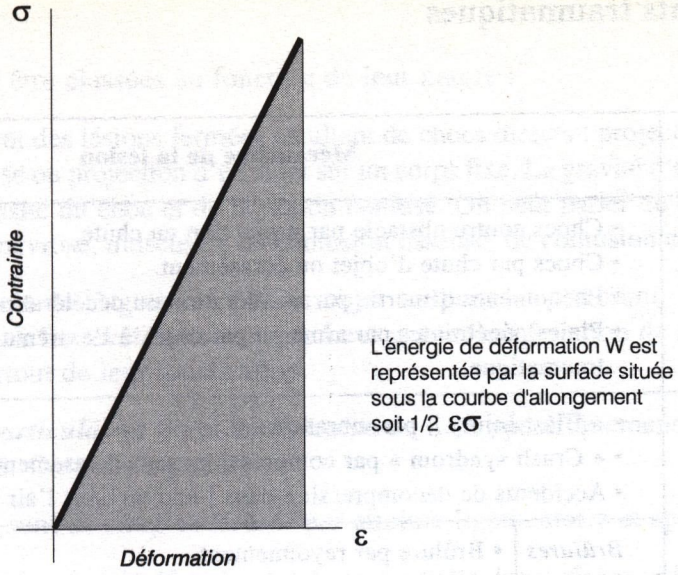

Fig 4 : L'énergie de déformation

Lors d'un traumatisme, l'application d'une quantité importante d'énergie cinétique sur le corps se transmet aux différents tissus. Cette « injection » d'énergie se fait dans un temps très court sur des tissus hétérogènes, anisotropes et imparfaitement élastiques. La quantité d'énergie emmagasinée n'est pas complètement utilisée dans le travail de déformation. Une certaine quantité se disperse sous forme thermique mais toute l'énergie n'est pas utilisée par ces deux phénomènes.

Il résulte vraisemblablement de ce fait qu'une certaine quantité d'énergie « rémanente » peut persister au sein des tissus atteints.

La mécanique du traumatisme

Le traumatisme

Définition du traumatisme

Le terme de traumatisme désigne d'une façon globale, « toutes les lésions corporelles subies par un sujet au cours d'une agression externe ». Le plus souvent c'est l'énergie cinétique qui est en cause et qui crée une atteinte mécanique. La notion de traumatisme a cependant été étendue à d'autres formes de phénomènes de lésion :

- Traumatisme par action thermique
- Traumatisme par action physique
- Traumatisme par action chimique
- Le terme de traumatisme psychique a même été employé pour décrire les manifestations neuro-psychiques apparaissant après un événement traumatisant.

Principaux agents traumatiques

Type du traumatisme	Mécanisme de la lésion	
Action Mécanique	• Chocs contre obstacle par projection ou chute. • Chocs par chute d'objet ou écrasement. • Phénomènes d'inertie par accélération ou décélération brutale. • Plaies pénétrantes par arme ou par objet, à l'extrême amputation traumatique.	
Action Physique	• « Blast Injury » par vibration • « Crush syndrom » par compression, sans écrasement • Accidents de décompression dans l'eau ou dans l'air	
Action Thermique	*Brûlures*	• Brûlure par rayonnement • Brûlure par contact avec une substance à très haute température • Brûlure par effet Joule du courant électrique
	Gelures	• Par réfrigération (0 à -4°) • Par congélation (< à -4°)
Action Chimique	• Nécrobiose par les acides ou les bases • Intoxications	

Tableau 1. – Classification des traumatismes selon l'agent causal (modifié d'après PATEL).

Quelles qu'en soient les origines, les traumatismes par agression mécanique restent la forme la plus fréquente de ces lésions. Dans les lignes qui vont suivre nous nous préoccuperons principalement de cette forme d'atteinte traumatique.

Notions relatives aux lésions

Définition

Les lésions traumatiques initiales sont déterminées par le mode d'application et de dissipation de l'énergie physique mise en jeu pendant le très court instant de l'accident (50 millisecondes) et par les caractéristiques mécaniques des structures corporelles concernées.

Au moment de l'accident, les forces physiques mises en jeu déterminent des *lésions immédiates.* L'importance et la nature de ces lésions sont directement liées aux circonstances de l'accident et à la grandeur des forces.

Les lésions traumatiques ainsi produites sont évolutives. Dans les heures et les jours qui suivent, des phénomènes dynamiques prennent place et engendrent des *lésions secondaires* ou *tardives.*

Enfin après évolution sous traitement ou non, lorsque la récupération est achevée, nombre de lésions subsistent avec des degrés d'atteintes très variables et constituent les *séquelles.*

Classification

Les lésions peuvent être classées en fonction de leur nature :

- ***Les contusions*** sont des lésions fermées résultant de chocs directs : projection d'un objet animé d'une grande vitesse ou projection d'un sujet sur un corps fixe. La gravité d'une contusion dépend à la fois de l'intensité du choc et de la région contuse. On peut parler de contusion des parties molles (peau, aponévrose, muscle...), de contusion osseuse, de contusion cartilagineuse etc.
- ***Les plaies*** résultent de l'agression par un objet coupant ou perforant. Elles sont caractérisées par l'ouverture du revêtement cutané. Leur gravité est fonction de leur étendue, de leur profondeur et surtout de leur localisation.
- ***Les lésions ostéoarticulaires*** tirent leur identité du tissu spécifiquement atteint ; le squelette et les articulations. On y distingue :
- ***Les entorses*** qui sont de simples lésions par atteinte ligamentaire et aponévrotique.
- ***Les luxations*** représentant la désunion totale ou partielle des surfaces articulaires en présence, s'accompagnent souvent de lésions ligamentaires.
- ***Les fractures*** qui sont liées à l'apparition d'une « solution de continuité » dans l'os. La fracture peut être ouverte ou fermée, suivant qu'il existe ou non une atteinte concomitante du revêtement cutané sus-jacent.
- Fractures et luxations résultent de mécanismes divers tels que chocs directs, phénomènes de torsion et d'arrachement, contraintes de compression, efforts de flexion ou de traction dont l'étude sort du cadre de cet ouvrage.
- ***Les écrasements*** qui résultent de l'association de lésions diverses (fractures, plaies). Ils ont lieu au cours d'accidents pendant lesquels une partie du corps a été soumise à des forces de pression importantes. Leur gravité est fonction de la topographie de la zone atteinte et des forces mises en jeu.
- ***Les amputations*** qui correspondent à des sections plus ou moins complètes des parties du corps. Il s'agit de sections intéressant surtout les membres. Elles peuvent être de natures différentes suivant le mécanisme initial de l'accident : section nette, arrachement.

Les agents du traumatisme mécanique

Du point de vue qui nous intéresse dans ce travail, les traumatismes sont considérés principalement comme des événements mécaniques.

Schématiquement deux types de mécanismes sont en jeu : des *mécanismes de contact* et des *mécanismes d'inertie*. Chacun peut être reproduit expérimentalement et observé isolément dans la pratique clinique. Cependant dans la plus grande partie des cas, spécialement au cours des accidents de la circulation, les deux mécanismes sont associés.

- **Les effets de contact** sont observés chaque fois que le corps heurte ou est heurté par un objet. Les lésions sont locales sous le point d'impact, ou résultent d'irradiations à distance.
- **Les effets d'inertie** sont observés lorsque la situation comporte ou produit une accélération et/ou une décélération, le plus souvent crânio-vertébrale comme pour le *whiplash*. Les lésions sont diffuses et souvent multifocales.

Les expérimentations

Généralités

De nombreux laboratoires ont essayé, par des expérimentations in-vivo ou post-mortem, de reproduire les effets des traumatismes sur les animaux. Par extrapolation des résultats, il fut ainsi possible de mieux comprendre les lésions traumatiques humaines. Mais il existe tant de paramètres variables dans un organisme vivant, que l'on ne put mettre en évidence que quelques effets des traumatismes.

Si le corps humain est composé de 206 os, il est surtout composé de milliards de cellules qui sont toutes susceptibles d'être atteintes au cours d'un accident.

Il nous semble vain d'essayer de tout comprendre ou de tout expliquer, mais les quelques objectivations de laboratoires dont nous avons pu avoir connaissance, nous confortent dans notre concept de *lésion globale*, souvent très éloignée du symptôme.

Quelques travaux

L'INRETS a procédé à une certaine époque à des expérimentations sur 30 porcs, anesthésiés pour certains et conscients pour d'autres, attachés dans des automobiles. Les conditions de vitesse et de décélération étaient importantes. Ils étaient projetés contre un mur dans des voitures dont la vitesse était comprise entre 10 et 55 km/h, soit une accélération de 10 à 25 g pendant 50 millisecondes.

D'autres expériences ont été effectuées sur des singes dont le sommet du crâne avait été enlevé, pour pouvoir mettre en place des capteurs de pression intracrânienne, recouverts par un couvercle vitré !

Ces expériences ont été supprimées (ce qui satisfera toutes les personnes respectueuses de la vie) au profit d'autres essais réalisés sur des mannequins anthropomorphes ou sur des cadavres. Sur ces derniers, l'arrêt de toute activité cérébrale, de toute activité psychologique même inconsciente, de tout métabolisme, du tonus, la modification de la viscoélasticité tissulaire rendent quelque peu illusoires les interprétations. Il nous a donc fallu sélectionner et retravailler certaines lois physiques, qui, associées à notre expérience clinique, nous ont permis de mieux comprendre les traumatismes et leurs effets.

Les lois physiques des mécanismes lésionnels

Accélération, décélération et effets d'inertie

Définition

La plupart des situations traumatisantes impliquent des mouvements accélérés plutôt que des mouvements uniformes.

En physique l'*accélération* se définit comme la **variation de vitesse par unité de temps.**

Cette accélération peut être positive, la vitesse instantanée augmentant au cours de l'intervalle de temps considéré ; elle peut être nulle, la vitesse demeurant constante au cours du temps ; elle peut être négative, la vitesse diminuant au cours du temps.

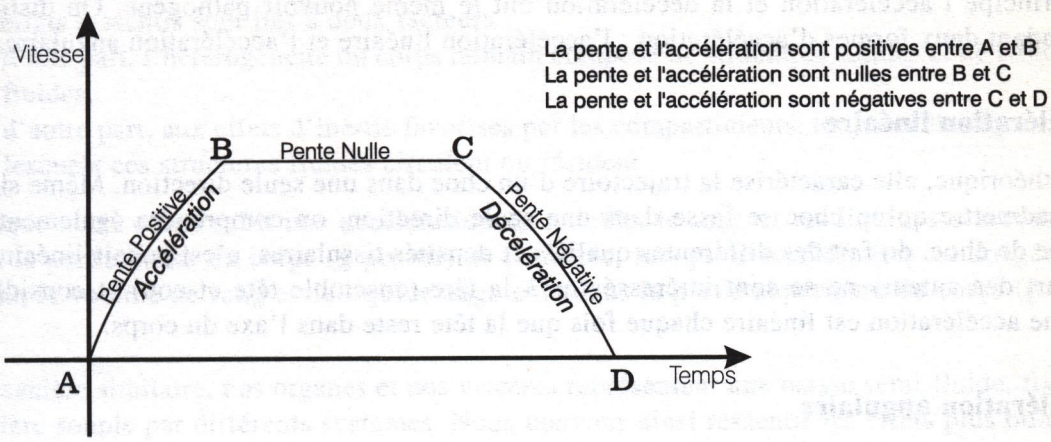

Fig 5 : Graphe de la vitesse d'une automobile en fonction du temps.

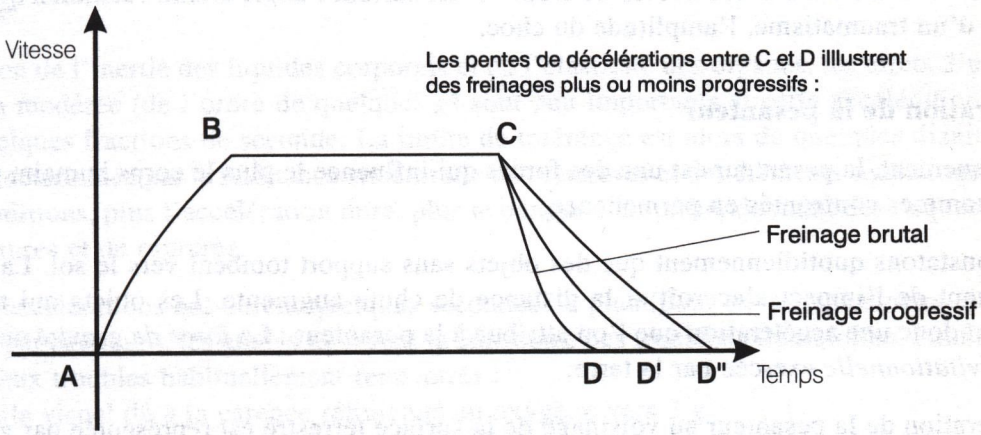

Fig 6 : Pente de freinage et décélération

Le plus souvent une accélération négative est nommée *décélération.*

La vitesse se mesure en mètres par seconde et le temps en secondes, l'accélération s'exprimera en mètre par seconde par seconde (en abrégé m s^{-2} ; on dit plutôt « mètre par seconde au carré »).

Une accélération moyenne de 1 ms^{-2} correspond à un accroissement moyen de la vitesse de 1 ms^{-1} pendant chaque seconde.

Au niveau corporel, les effets d'inertie ont lieu chaque fois que le traumatisme produit directement ou non une accélération et une décélération de tout ou partie du corps.

Prenons l'exemple de la tête, elle peut être accélérée par un coup qui la met en mouvement et décélérée plus ou moins vite par un obstacle qui arrête le mouvement. C'est ce que l'on nomme le coup et le contrecoup.

De la même manière un choc arrière sur un véhicule à l'arrêt, va provoquer sur les passagers une brusque accélération sur le segment crânio-cervical dans le sens de l'extension, la décélération qui suit immédiatement se fait dans le sens de la flexion du rachis cervical.

En principe l'accélération et la décélération ont le même pouvoir pathogène. On distingue cependant deux formes d'accélération : l'accélération linéaire et l'accélération angulaire.

Accélération linéaire

Très théorique, elle caractérise la trajectoire d'un choc dans une seule direction. Même si l'on peut admettre qu'un choc se fasse dans une seule direction, on comprendra également que l'onde de choc, du fait des différentes qualités et densités tissulaires, n'est jamais linéaire. La plupart des auteurs ne se sont intéressés qu'à la tête (ensemble tête et cou) et considèrent qu'une accélération est linéaire chaque fois que la tête reste dans l'axe du corps.

Accélération angulaire

Elle caractérise la trajectoire en courbe principalement de la tête, lors d'un choc favorisant l'accélération et les forces de cisaillement. L'accélération angulaire de la tête joue un rôle très important dans les lésions des tissus nobles du crâne. C'est surtout l'angle crânio-rachidien qui modifie, lors d'un traumatisme, l'amplitude du choc.

Accélération de la pesanteur

Mécaniquement, la pesanteur est une des forces qui influence le plus le corps humain, puisque nous y sommes confrontés en permanence.

Nous constatons quotidiennement que des objets sans support tombent vers le sol. La vitesse au moment de l'impact s'accroît si la distance de chute augmente. Les objets qui tombent subissent donc une accélération que l'on attribue à la pesanteur : La *force de gravité* ou *attraction gravitationnelle* exercée par la terre.

L'accélération de la pesanteur au voisinage de la surface terrestre est représentée par g et vaut approximativement 9,8 ms^{-2}.

Cette valeur g est utilisée très souvent comme unité comparative, il s'est créé dans la pratique courante une échelle virtuelle des accélérations. On dit par exemple d'un pilote de Formule 1 qu'il subit 3 g dans les courbes, ou d'un pilote d'avion de chasse qu'il reçoit 20 g lors d'une éjection. Ceci signifie que l'accélération subie est respectivement égale à trois ou vingt fois celle de la pesanteur. Pendant tout le temps que dure cette accélération, le pilote voit son poids effectif augmenter, représentant son poids réel multiplié par le nombre de g.

Effets physiologiques des accélérations

Les développements de l'aviation supersonique et de la conquête spatiale ont nécessité de nombreuses recherches sur l'effet de l'accélération sur le corps humain.

Plus prosaïquement, nous avons tous, un jour ou l'autre, expérimenté quelques uns de ces effets en éprouvant des sensations « viscérales », le plus souvent abdominales en réponse à une accélération.

Ces phénomènes surviennent souvent à l'occasion d'une faible accélération verticale, dans un ascenseur un peu rapide, sur un « dos d'âne » routier abordé à vive allure ou plus simplement dans un manège forain de type « grand huit ».

Ces effets ressentis sont liés à deux facteurs :

- d'une part, l'hétérogénéité du corps humain composé de structures solides et de structures fluides,
- d'autre part, aux effets d'inertie favorisés par les compartiments, toujours élastiques, dans lesquels ces structures fluides circulent ou résident.

Lorsque notre corps subit une accélération en montée, le sang et les liquides s'accumulent dans la partie basse du corps (g positif). A l'inverse, lorsque l'accélération est dirigée vers le bas, le volume de sang et de liquide augmente dans la partie supérieure du corps (g négatif).

De manière similaire, nos organes et nos viscères représentent une masse semi-fluide, fixée de manière souple par différents systèmes. Nous pouvons ainsi ressentir les effets plus ou moins agréables qui résultent de leurs déplacements au cours d'une accélération verticale.

La résistance d'une personne à une accélération dépend de la grandeur et de la durée de cette dernière.

En raison de l'inertie des liquides corporels et de l'élasticité des organes, les effets d'une accélération modérée (de l'ordre de quelques *g*) sont peu importants si cette accélération ne dure que quelques fractions de seconde. La limite de tolérance est alors de quelques dizaines de *g*, elle est déterminée par la résistance structurelle des vertèbres et des éléments squelettiques. Dans ces conditions, plus l'accélération dure, plus le danger s'amplifie, donnant des risques majeurs de fractures et de ruptures.

Lors d'accélérations qui durent quelques secondes ou plus (pour les pilotes d'avion ou de formule 1 par exemple), les études montrent la constance des troubles circulatoires. Pour mémoire voici deux troubles habituellement rencontrés :

- voile visuel dû à la carence rétinienne en oxygène vers 3 *g*
- perte de connaissance par diminution de l'apport sanguin cérébral vers 6 *g*

En fait l'entraînement, la position du pilote, la contraction des muscles abdominaux et les combinaisons de vol pressurisées sont autant de facteurs qui peuvent repousser la limite de tolérance humaine au delà de 9 ou 10 *g*.

Lors d'un traumatisme par inertie ou même lors d'un choc, les effets de l'accélération sont considérables. L'énergie cinétique et les forces d'inertie mettent les nombreux constituants du corps à très rude épreuve. Si de plus les circuits neuro-musculaires ne sont pas activés, lors d'un choc imprévisible, ce sont alors toutes les structures fasciales et ligamentaires qui vont supporter l'inertie et s'opposer aux mouvements lors du coup et du contrecoup.

Les dégâts occasionnés par les accélérations sont principalement des lésions liées à l'étirement et à l'élongation des structures conjonctives. Des degrés divers peuvent être observés, de l'étirement limité à la rupture franche ou à l'arrachement osseux dans les zones d'insertion. C'est classiquement par ce mécanisme que se produit la fameuse entorse cervicale, caractérisée par une distension ou une rupture plus ou moins totale des ligaments intervertébraux sur un niveau donné.

Type d'accélération	Accélération (exprimée en g)	Durée (secondes)
Ascenseurs		
Service rapide	0,1 – 0,2	1 -5
Limite confortable	0,3	
Arrêt d'urgence	2,5	
Automobile		
Arrêt confortable	0,25	5 – 8
Arrêt très désagréable	0,45	3 – 5
Arrêt le plus brusque possible	0,70	3
Accident (survie possible)	20 – 100	0,05 – 0,1
Avion		
Décollage normal	0,5	10 – 20
Décollage par catapulte	2,5 – 6	1,5
Atterrissage en catastrophe (survie possible)	20 – 100	
Siège éjectable	10 – 23	0,25
Homme		
Ouverture d'un parachute	8 – 33	0,2 – 0,5
Atterrissage en parachute	3 – 4	0,1 – 0,2
Chute dans un filet de pompiers	20	0,1

Tableau 2. – Durée approximative et ordre de grandeur de quelques brèves accélérations. Adapté de Kane & Sternheim.

La relativité des notions de poids

Poids et Masse

Le poids d'un objet représente la force gravitationnelle qui agit sur la masse de cet objet.

La masse d'un objet donne la quantité de matière contenue dans cet objet. Elle est constante, que l'objet soit situé à Paris, sur la lune ou dans l'espace interstellaire.

Par contre le poids d'un objet varie d'un endroit à un autre et représente la force d'attraction gravidique de l'endroit considéré. Le poids représente la masse que multiplie l'accélération de la pesanteur : $P = m.g$

Poids effectif

Une autre notion doit être définie c'est celle de poids effectif. Ce poids, que nous percevons dans certaines circonstances, est déterminé par les forces exercées par le sol ou ce qui nous supporte.

Le poids effectif est nul pour une personne en chute libre. Par contre au cours d'accélérations importantes, le poids effectif peut être fort différent du poids réel.

Ce phénomène est exploité par exemple en laboratoire où les centrifugeuses augmentent le poids effectif de certains éléments cellulaires afin d'en accélérer la sédimentation. Certaines ultra-centrifugeuses peuvent atteindre des accélérations de 500.000 *g*.

Plus proche de nous, lorsqu'un ascenseur monte, il commence par accélérer puis il atteint une vitesse constante qu'il maintient jusqu'à la décélération pour s'arrêter. Pendant la phase d'accélération, nous avons l'impression d'être plus lourds que d'habitude. Inversement, lorsque l'ascenseur descend, nous nous sentons plus légers.

Le poids effectif d'une personne ou d'un objet se définit donc comme la force totale que cette personne ou cet objet exerce sur un balance.

Si l'objet ou la personne est soumis à une accélération, celle-ci peut s'ajouter ou se soustraire (selon son sens) à l'accélération de la pesanteur : $P_{effectif} = m.g - m.a$.

Cette notion de poids lié aux accélérations est capitale pour la compréhension des phénomènes lésionnels traumatiques. Nous voyons en effet que, selon les circonstances, le poids effectif d'un individu est directement fonction du nombre de *g* auquel il est soumis. Qu'advient-il d'un corps vertébral ou d'un disque intervertébral soumis à une charge 20 fois, 50 fois ou 100 fois supérieure à la normale ?

L'autre raison pour laquelle cette notion est capitale provient du fait qu'elle s'applique également au contenu viscéral et neurologique du corps humain. Au cours d'accélérations traumatiques, ces différents éléments verront leur poids effectif augmenter considérablement dans la cavité ou ils se trouvent.

Cette surcharge peut s'effectuer dans des directions qui ne sont ni habituelles ni physiologiques. De nombreuses structures de soutien et de maintien peuvent être contraintes ou étirées, créant de véritables étirements tissulaires avec irritations réactionnelles.

Les fluides du corps sont également intéressés par ces phénomènes d'augmentation de poids effectif.

Notion de collision (effets de contact)

Notion d'énergie

Définition

Il est très difficile de définir d'emblée l'énergie, puisque la physique moderne considère que tout n'est qu'énergie.

L'être humain représente sans doute la forme la plus évoluée d'organisation de la matière. Nos cellules, nos fluides et nos tissus sont une organisation particulière de molécules et d'atomes élémentaires, principalement Carbone, Oxygène, Hydrogène.

La physique quantique nous enseigne que ces atomes sont eux-mêmes un niveau d'organisation particulière de petits *quantums d'énergie*, nous donnant à penser que l'être vivant représente la forme la plus évoluée d'organisation de l'énergie.

Dans toutes les transformations variées qui sont étudiées en physique, cette notion d'énergie joue un rôle fondamental. Elle apparaît d'abord en mécanique, où elle signifie capacité de travail. En effet la définition classiquement admise en est la suivante : « Tout objet susceptible de faire un travail possède de l'énergie ».

On définit communément l'énergie comme la *capacité d'effectuer un travail.* En d'autres mots, quand un objet est capable d'exercer une force sur une distance quelconque, il possède de l'énergie. L'énergie peut se présenter sous différentes formes comme la chaleur, la lumière ou l'électricité.

La première forme d'énergie définie est le travail mécanique ; elle correspond au produit d'une force et d'un déplacement.

Un système mécanique capable de fournir du travail contient « du travail en réserve », c'est-à-dire de l'énergie. Cette énergie est dite :

- *énergie potentielle* : si elle est due à la position des constituants du système dans l'espace
- *énergie cinétique* : si le corps est en mouvement

Les formes d'énergie mécanique

Energie Potentielle

On parle d'énergie potentielle quand on veut associer la position d'un corps à sa capacité de fournir un travail.

Par exemple, on dit d'un individu de 50 Kg maintenu à 2 m du sol qu'il a de l'énergie potentielle par rapport au sol. Celle-ci est égale au travail fourni par une force pour porter ce poids du sol à la position dont on veut connaître l'énergie potentielle. Dans notre exemple l'individu possède une énergie potentielle de 1000 J, représentant le produit de la force par la hauteur : $U = F \times h = mg \times h$

Energie Cinétique

L'énergie cinétique d'un objet mesure le travail que cet objet peut effectuer de par son mouvement. L'énergie cinétique de translation d'un objet de masse m animé d'une vitesse $\mathbf{v}$ vaut : $E.C = 1/2\ m\ \mathbf{v}^2$.

D'autre part le travail effectué sur un objet et son énergie cinétique obéissent au principe fondamental suivant : l'énergie cinétique finale d'un objet est égale à son énergie cinétique initiale, augmentée du travail total effectué par toutes les forces agissant sur cet objet.

Loi de conservation de l'énergie mécanique

Comme nous le verrons peu après, la loi de conservation de l'énergie domine la physique, celle-ci est aussi vérifiée dans les phénomènes purement mécaniques. Dans certaines conditions, l'énergie mécanique d'un système reste constante. On dit alors qu'il y a conservation de l'énergie mécanique. Cette notion est importante pour comprendre et résoudre certains problèmes de mécanique.

En absence de frottements et d'apparition de chaleur, l'énergie mécanique totale, qui est égale à la somme des énergies potentielle et cinétique, reste constante même si un terme varie au profit de l'autre. Ce résultat représente le principe de conservation de l'énergie mécanique.

Dans de très nombreux cas, des forces dissipatives transforment l'énergie mécanique en d'autres formes d'énergie. La chaleur et le bruit produits par une scie ou une perceuse en sont des



(a)

Le travail fourni pour tendre la corde est emmagasiné sous forme d'énergie potentielle..

(b)

Cette énergie libérée est transformée en énergie cinétique de la flèche.

Fig 7 : Energie potentielle et énergie cinétique.

exemples. La chaleur représente en fait de l'énergie qui est transférée au mouvement aléatoire des molécules constituant la substance. Ce transfert d'énergie accroît la vitesse moyenne des molécules ou encore leur énergie thermique.

Lois du choc

Définition

Une collision au sens physique du terme regroupe l'ensemble des phénomènes de « contact » entre deux points matériels. Le point important dans un phénomène de collision réside dans la faible durée du contact par rapport à la durée des déplacements observés.

L'intégrale de la force de collision sur la durée de son application constitue l'impulsion de la force collisionnelle.

Collision élastique et inélastique

Au cours d'une collision la quantité de mouvement totale est conservée, par contre l'énergie cinétique n'est pas nécessairement conservée. Ainsi lorsqu'on laisse tomber une balle de caoutchouc sur le sol, elle rebondit et reprend une hauteur pratiquement égale à celle qu'elle avait au départ. La quantité d'énergie mécanique dissipée lorsque la balle touche le sol est peu importante. Si, maintenant, on laisse tomber une boule de mastic, elle restera collée au sol, toute son énergie cinétique est dissipée sous forme de chaleur ou utilisée au cours du travail de déformation.

Une collision, pour laquelle l'énergie mécanique est conservée, est dite *collision élastique*. Si l'énergie mécanique n'est pas conservée, la collision est *inélastique*.

Au cours d'une collision complètement inélastique, le mouvement relatif cesse. De plus, la quantité d'énergie dissipée sous formes de chaleur ou de travail de déformation des objets dépend des masses relatives de ces objets.

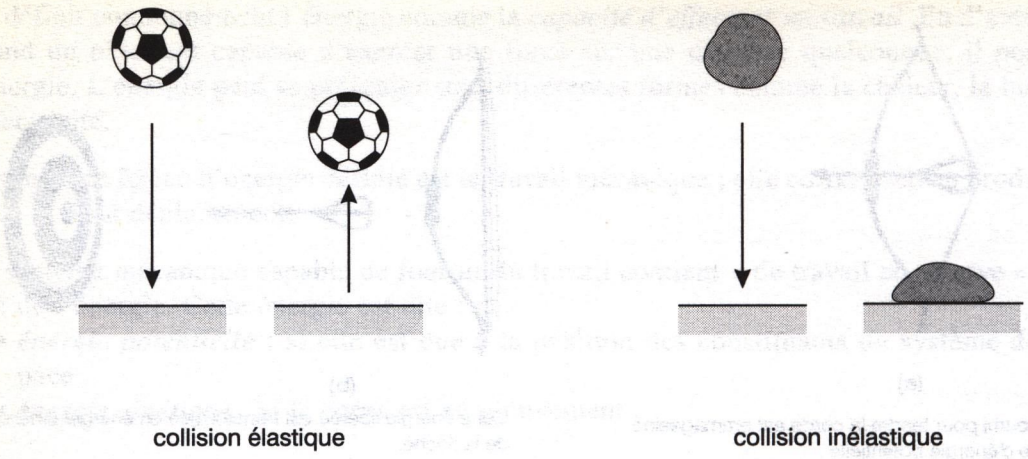

Fig 8 : Les deux types de collision

L'énergie cinétique finale est faible lorsque la masse de l'objet en mouvement est petite par rapport à la masse de l'objet au repos. La plus grande partie de l'énergie cinétique est perdue au cours de la collision.

Loi de conservation de l'énergie totale

L'énergie est un concept fondamental qui intervient dans de très nombreuses applications. Les processus biologiques, mécaniques, chimiques, météorologiques, astronomiques etc. sont autant de phénomènes qui se déroulent en accord avec le principe de conservation de l'énergie, en respectant certaines contraintes sur l'utilisation et la transformation de l'énergie.

Actuellement, on sait que la loi de conservation de l'énergie est beaucoup plus générale. Si on calcule ou si on mesure l'énergie totale, c'est-à-dire la somme des énergies mécanique, électrique, thermique, etc., on constate que l'énergie totale reste constante même si l'une ou l'autre forme d'énergie n'est pas conservée. On observe une transformation d'une forme d'énergie en une autre, dont la somme reste constante.

Nous avons vu que l'énergie se manifeste sous de nombreuses formes. On montre, expérimentalement, que **si l'énergie peut être transformée, elle n'est jamais ni créée ni détruite.**

Ceci énonce le principe de conservation de l'énergie totale.

Historiquement, on a pu constater que lorsque ce principe de conservation de l'énergie semblait ne pas s'appliquer, une nouvelle forme d'énergie était sur le point d'être identifiée.

La loi de conservation de l'énergie totale fut comprise dans toute sa généralité, lorsque Einstein montra que matière et énergie représentent en fait deux formes différentes de la même quantité. Il a établi non seulement que l'énergie pouvait se transformer d'une forme en une autre mais aussi que l'énergie elle-même pouvait être transformée en matière et inversement

Bien que la conservation de l'énergie mécanique n'intervienne que dans des circonstances bien spéciales, l'énergie totale est toujours conservée. Dans cet ouvrage, nous considérons princi-

palement l'énergie mécanique, mais à la suite d'un traumatisme comment peuvent se transformer les diverses énergies en présence ? Que devient l'énergie qui n'est pas utilisée en travail de déformation ? Comment les tissus acceptent et tolèrent cette quantité d'énergie appliquée ?

Impulsion et quantité de mouvement

Les concepts de quantité de mouvement et d'impulsion sont particulièrement utiles pour comprendre l'action d'une force dans une période de temps limitée, par exemple lors d'une collision.

Dans notre vie quotidienne, de nombreux phénomènes sont assimilables à des collisions, même s'il n'est pas habituel de les considérer ainsi. C'est le cas lorsque l'on reçoit un coup, lors d'un freinage brutal, au cours d'un accident de voiture avec les ceintures de sécurité retenant les passagers, ou plus simplement lorsque l'on chute sur le sol.

Les forces qui interviennent lors d'une collision sont souvent difficiles à évaluer et le concept de *quantité de mouvement* est particulièrement utile pour analyser les collisions.

Quantité de mouvement

La *quantité de mouvement* d'un objet se définit comme le produit de sa masse par sa vitesse : $p = mv$

l'unité de quantité de mouvement du S.I. est le kilogramme-mètre par seconde ($kgm.s^{-1}$).

Lorsque deux objets entrent en collision, la quantité de mouvement de chacun d'eux varie, mais la quantité de mouvement totale du système reste constante.

L'impulsion

La variation de la quantité de mouvement d'un objet est étroitement associée aux forces qui agissent sur lui. La *quantité de mouvement* peut augmenter ou diminuer selon la direction de la force résultante. La quantité de mouvement s'accroît, si la force devient plus grande, si elle est appliquée plus longtemps, ou si ces deux facteurs interviennent simultanément. Nous constatons que les paramètres qui importent dans cette variation sont la grandeur de la force et son temps d'application.

L'*impulsion* se définit comme le produit de la force moyenne par l'intervalle de temps : $d\boldsymbol{I} = F.\Delta t$.

Cette grandeur se mesure en newtons-secondes (Ns).

Il ressort de diverses analyses et démonstrations que l'impulsion est égale à la variation de quantité de mouvement.

Par exemple, en athlétisme, on augmente la quantité de mouvement en appliquant une force pendant une longue période de temps, c'est ce qui se passe dans les sports de lancer ou de saut.

En revanche, dans les sports comme le tennis, le base-ball, le golf ou le hockey, où le choc avec la balle ou le palet est très bref, c'est la force qui doit être importante pour augmenter la quantité de mouvement.

Pour arrêter un objet, l'impulsion correspond exactement à la quantité de mouvement initiale de l'objet. Si l'arrêt se produit sur une longue période de temps, la force doit être moindre que si l'arrêt se produit sur une période brève.

Le même phénomène peut être énoncé lors des chutes. Plus le temps de collision est long et plus la force pour stopper le corps en mouvement est faible, en revanche plus le temps de collision est court et plus la force nécessaire est grande.

Ce concept d'impulsion peut encore être illustré lorsqu'une balle heurte violemment un joueur de tennis. Si la balle heurte une partie du corps où les os sont sous-cutanés (tibia, grand trochanter, crâne), le changement de sa quantité de mouvement est beaucoup plus brutal que si elle heurte des tissus mous (abdomen, cuisse, mollet). Dans sa collision la balle exerce une force plus faible en heurtant une partie du corps constituée de tissus mous.

C'est en vertu de ce principe qu'on peut comprendre qu'une chute d'une faible hauteur peut être dangereuse en tombant sur une partie du corps incapable d'absorber un grand choc.

Application aux traumatismes

La durée de l'impact lors d'un traumatisme se situe aux alentours de 50 à 90 millisecondes. Plus la durée de l'impulsion d'un traumatisme est courte, plus la valeur de la pression intracrânienne doit être importante pour produire une lésion. Il est certain qu'un traumatisme à vitesse lente permet à l'organisme de mettre en jeu des forces de compensation.

Illustrons notre propos à travers un exemple emprunté à WILLIAMS, LISNER & LE VEAU.

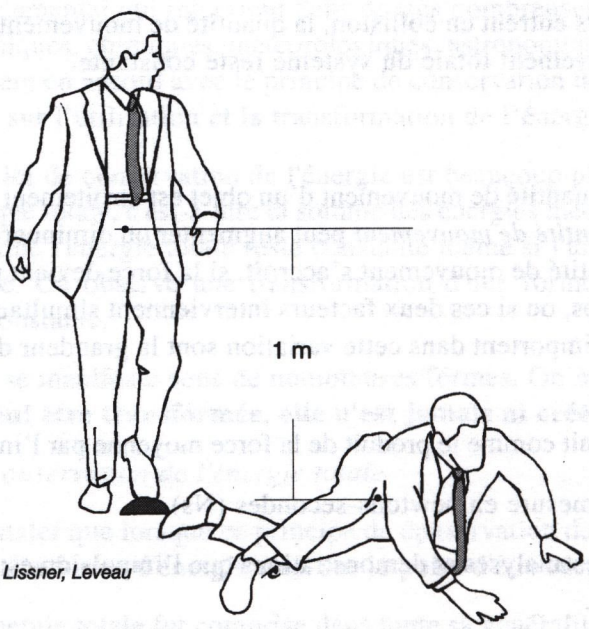

Fig 9 : Collision de la hanche contre le sol, lors d'une chute

Supposons qu'une personne de 100 Kg, dont le centre de masse est à 1 mètre au-dessus du sol, tombe sur la hanche après avoir heurté un obstacle :

- Si la collision dure 0,1 seconde, on calcule que le sol exerce sur la hanche une force de 4200 N, ce qui est suffisant pour provoquer une fracture ;
- Si la collision dure 1 seconde, le sol n'exerce plus qu'une force de 420 newtons, ce qui se traduit le plus souvent par une ecchymose.

Quand quelqu'un tombe ou effectue un saut, il peut augmenter le temps de réception au sol. Il diminue ainsi la force due au changement de quantité de mouvement de son corps en fléchissant les chevilles, les genoux et les hanches ou encore en roulant lors de sa chute. En effet, d'après les travaux de Benedek et Villars (1973), « on peut se fracturer les os des jambes et des chevilles en sautant de façon crispée ou contractée, les articulations raides, même d'une hauteur aussi faible que 2 mètres ».

De façon générale, pour diminuer le risque de blessures, il faut augmenter si possible le temps de collision. C'est ainsi qu'on a conçu en athlétisme des surfaces de réception plus souples et imposé le port du casque dans certaines disciplines sportives où le risque de chute est élevé.

Onde de choc

En physique, le phénomène d'onde de choc est observé lorsqu'un mobile est animé d'une vitesse supérieure à la vitesse de propagation de l'onde qu'il engendre.

Toutes les ondes sphériques, émises par la source auparavant, sont tangentes à un même cône de révolution dont l'axe est la trajectoire rectiligne de la source.

Le cône, enveloppe de toutes les ondes sphériques émises, progresse avec la source et constitue l'onde de choc.

Il est aisé d'observer ce phénomène à deux dimensions, lors du passage d'un bateau en eau calme : plus la vitesse du bateau est grande, plus l'angle au sommet du cône est petit et plus le cône est aigu.

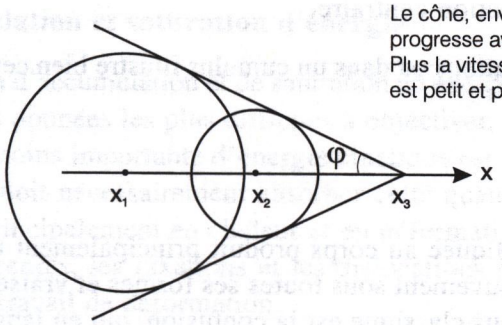

Fig 10 : Onde de choc engendrée par un mobile

La transposition de ce modèle théorique au corps humain ne va pas sans poser de nombreux problèmes. Si la transmission d'une onde de choc à un milieu homogène peut être analysée, l'hétérogénéité des tissus du corps complique lourdement les études et les analyses.

Une constatation s'impose toutefois, ce sont les milieux denses qui véhiculent le mieux les vibrations et les ondes de choc. Dans le corps ce sont donc les os d'une part et les milieux liquidiens d'autre part qui sont les meilleurs vecteurs de cette onde de choc.

C'est d'ailleurs pour cette raison que certains « organes réservoirs » un peu fragiles peuvent se rompre sous l'effet d'un traumatisme assez violent, même si le point d'impact n'est pas situé dans le voisinage immédiat de l'organe.

De la même manière certaines fractures peuvent se produire à l'opposé du point d'impact, l'onde de choc ayant focalisé l'énergie collisionnelle en un point diamétralement opposé à l'entrée des forces traumatiques.

Transferts d'énergie

Les formes d'expression de l'énergie

Notre confrère Pierre TRICOT a pu dans ses travaux mettre en exergue trois grands modes d'expression de l'énergie.

Flux

C'est l'énergie qui circule d'un point à un autre, elle circule sous forme d'onde dénommée flux, elle est caractérisée par une longueur d'onde et une fréquence bien définies.

Implosion / explosion

C'est le fait pour l'énergie de se propager à partir d'un point dans toutes les directions. Cette propagation s'effectuant de manière centrifuge pour l'explosion, ou de manière centripète dans l'implosion. Géométriquement on peut considérer l'explosion et l'implosion comme des flux énergétiques multidirectionnels, se propageant vers ou à partir d'un épicentre.

Flux bloqué

Le flux bloqué est un flux qui ne peut circuler normalement parce qu'il est arrêté soit par un obstacle soit par un ou plusieurs flux de direction contraire.

La pression de l'eau courante dans les canalisations ou dans un cumulus illustre bien cette notion de *flux bloqué.*

Entrée et sortie d'énergie collisionnelle

Lors d'un choc, l'énergie collisionnelle appliquée au corps produit principalement un travail de déformation, qui va s'exprimer par du mouvement sous toutes ses formes et vraisemblablement par de la chaleur. La conséquence la plus classique est la contusion, qui en langage courant est désignée par « les bleus » et « les bosses ». Elle représente l'application d'une quantité d'énergie collisionnelle modérée.

A un degré supérieur, la déformation peut entraîner des déplacements osseux, graduellement ; sub-luxation, luxation et dislocation. Enfin, dans certaines conditions mécaniques, principalement chaque fois que la contrainte ne trouve pas d'échappatoire dans la mécanique articulaire, il se produit une ou plusieurs fractures.

Lors d'un choc, au niveau du point d'impact, tous les tissus sont en principe déformés et projetés dans une direction perpendiculaire à la direction de l'impact. La boîte crânienne se déforme

en raison de l'élasticité osseuse et du jeu sutural ; déformation qui peut atteindre 1 cm dans le sens transversal !

Les éléments intracrâniens ont leur déformabilité accrue du fait du mouvement de la colonne cervicale qui augmente les phénomènes d'accélération. A cause de cette accélération, la boîte crânienne et son contenu sont déformés provoquant une hyperpression intracrânienne qui, elle-même, augmente encore la déformation.

La déformation osseuse crânienne et des éléments intracrâniens entraîne une surpression intracrânienne qui se répercute dans tout le canal rachidien. Ce phénomène explique aussi pourquoi la partie postérieure du cerveau a tendance à être poussée vers le trou occipital. Il est facile d'imaginer que les surpressions vont venir littéralement buter sur tous les obstacles intracavitaires : obstacles anatomiques naturels ou acquis comme l'arthrose.

Ceci explique que **l'état prélésionnel** est capital. De nombreux patients qui présentaient un état arthrosique asymptomatique se retrouvent après un traumatisme minime avec des douleurs intolérables, en raison de cet état prélésionnel. Si, en état prélésionnel, il n'existe ne serait ce qu'un blocage, les forces de collision ne peuvent plus se distribuer et s'amortir normalement. Elles viennent se focaliser là où la mobilité et la distensibilité sont le moins importantes.

En conclusion, toutes les irrégularités osseuses et toutes les fixations tissulaires sont des focalisateurs lésionnels.

GOLDSMITH a montré qu'avec des valeurs d'accélération identiques, la surpression crânienne est inversement proportionnelle au diamètre interne du crâne.

STATHAM a observé chez les chiens que toute accélération est toujours accompagnée d'un accroissement de la pression intracrânienne.

Accumulation et saturation d'énergie

La notion d'accumulation et de saturation en énergie de certaines zones corporelles est sans doute l'une des données les plus difficiles à objectiver. D'un point de vue fondamental, une quantité plus ou moins importante d'énergie cinétique est appliquée sur le corps lors d'un traumatisme. Celui-ci doit nécessairement absorber cette quantité d'énergie qui va se transformer dans les tissus, principalement en chaleur et en déformation. C'est ainsi que les fractures, les ruptures en tous genres, les luxations et les dislocations représentent cette conversion d'énergie cinétique en travail de déformation.

Cependant, toute l'énergie cinétique n'est pas obligatoirement utilisée par ces phénomènes de lésion majeure. En vertu de la loi de conservation d'énergie, la quantité d'énergie cinétique inutilisée par le travail de déformation va se reconvertir en *énergie potentielle.*

Cette *énergie potentielle* va vraisemblablement être stockée dans les tissus mous, principalement les tissus élastiques de nature conjonctive. Par leur élasticité, ces tissus sont capables de déformations importantes pouvant atteindre 800 % pour certains d'entre eux.

Mais il existe un écueil important pour ces tissus. Au-delà d'un certain seuil de déformation, ils peuvent ne jamais retrouver tout à fait leurs caractéristiques mécaniques originelles.

C'est ainsi que certaines zones corporelles particulièrement sollicitées par un ou plusieurs traumatismes peuvent conserver en leur sein une certaine quantité d'énergie d'origine traumatique.

Les modifications de pression et la cavitation

Lors d'un traumatisme les pressions intracavitaires sont modifiées. Ces différences de pression ont surtout été étudiées pour le cerveau. Par la différence de densité de leurs tissus, le cerveau et le crâne ont des réponses différentes lors d'un choc. Le déplacement de la masse cérébrale en direction de la paroi osseuse occasionne des modifications de pression. Ces variations de pression produisent des bulles de cavitation que l'on soupçonne capables de créer des micro-lésions cérébrales.

D'après Goldsmith, un traumatisme produit des gradients de pression dans tous les fluides sauf dans la gélatine. Le phénomène de cavitation existe aussi dans tous les fluides, et il est bien connu des ostéopathes au niveau du liquide synovial. Goldsmith pense que la cavitation se produit dans tous les fluides cérébraux comme le sang et le LCR, mais pas au niveau du tissu cérébral lui-même.

En plus de la cavitation, le gradient de pression joue un rôle dans le processus lésionnel. Les différences de pression sont compensées par le LCR lui-même, les membranes intracrâniennes, le trou occipital, les tympans, les conduits auditifs internes, les globes oculaires et tous les trous de la base du crâne qui jouent un véritable rôle d'amortisseur de pression.

Dans le bassin, ce rôle est joué par les trous obturateurs et tous les orifices naturels. Dans le thorax, les amortisseurs de pression se trouvent au niveau des espaces intercostaux, des orifices diaphragmatiques et au niveau de l'orifice supérieur du thorax par les systèmes suspenseurs des plèvres et la partie basse de la gaine viscérale du cou.

De nombreuses zones obscures demeurent au niveau des effets des traumatismes, mais sans prendre de grands risques, on peut penser que ce qui est vrai au niveau des fluides cérébraux l'est aussi pour tous les autres fluides du corps. C'est surtout dans les cavités fermées comme le thorax, l'abdomen et les articulations que ce phénomène a lieu.

Les phénomènes vibratoires et le mouvement des fluides

L'onde vibratoire

Lors d'un contact une bonne partie de l'énergie est transmise par vibrations en traversant tous les tissus mous ou osseux. L'impact crée des influx vibratoires plus ou moins absorbés ou amplifiés selon la densité, l'élasticité, la plasticité, la distributivité et la compressibilité des zones tissulaires traversées. Tout milieu élastique permet le déplacement vibratoire.

GOLDSMITH a obtenu sur modèle des ondes de choc se propageant environ à la vitesse de 1,5 km/s, soit 100 N/s d'un point d'impact à son extrémité opposée.

Ce sont les impacts instantanés et puissants qui provoquent des ondes vibratoires capables de créer des lésions importantes. Certaines lésions peuvent se situer loin de la zone d'impact, phénomène bien connu en ostéopathie, le symptôme étant le plus souvent loin de la cause.

En traumatologie, on voit souvent des fractures de la base du crâne, sans choc local visible, dues aux condyles occipitaux, qui, dans des mouvements crânio-cervicaux forcés, viennent contacter violemment le plancher assez fragile du crâne.

En ostéopathie, nous verrons que nous trouvons fréquemment, même dans les impacts crâniens latéraux, des ondes de choc se répercuter sur les organes thoraco-abdominaux comme le foie, la rate ou les reins.

Le mouvement des fluides

Les processus d'accélération et décélération mettent en mouvement les fluides intracorporels : LCR, lymphe, sang...

Nous pensons qu'une hyperpression du LCR due à la déformation crânienne accompagnée d'un mouvement de flexion latérale peut donner des lésions de sidération au niveau des tissus cérébraux. Dans 90 % des commotions au stade aigu, il existe une anomalie de perfusion des régions fronto-temporales (J. MNIDIRU 1991, Communication Académie Américaine de Neurologie), celle-ci doit être due au mouvement des fluides intra-cérébraux et à tous les phénomènes neurochimiques les accompagnant.

Les modes d'action du traumatisme

Plusieurs facteurs importent dans un traumatisme :

- sa localisation
- sa violence
- sa durée
- le type de traumatisme :
  - ♦ mécanisme direct par effet de contact
  - ♦ mécanisme indirect par effet d'inertie

Topographie & localisation d'impact

La localisation de l'impact

La gravité d'un traumatisme dépend aussi de la localisation de l'impact. Toutes les études le confirment, même si l'intensité d'un choc est un facteur important, sa qualité et sa localisation sont des éléments primordiaux.

Pour illustrer ces données, prenons l'exemple d'un verre qui parfois ne se casse pas lorsqu'il tombe d'un mètre de haut, et qui peut se briser en tombant d'une hauteur beaucoup plus petite. Bien que l'intensité du choc soit plus importante dans le premier cas, le point d'impact est plus défavorable dans le second et le verre se brise sous une force d'impact plus modeste.

Comme nous le verrons, la présence au niveau du crâne de zones de résistance et de faiblesse, donne encore plus d'importance à cette notion de localisation de l'impact.

Les différents types de choc

Le choc latéral serait le plus grave au niveau crânien, car les accélérations sont plus importantes en raison de la mobilité latérale cervicale. Au niveau thoracique et abdominal, notre expérience clinique nous a montré aussi que les chocs latéraux ont de lourdes conséquences sur les attaches viscérales ; ligaments pleuro-cervicaux au niveau thoracique et attaches spléniques, hépatiques et rénales au niveau abdominal. Nous pensons que c'est dû à la faible mobilité latérale qui existe au niveau de la cage thoracique et qui se répercute sur les deux cavités abdomino-pelviennes.

Les chocs latéraux donnent surtout des lésions de contrecoup, provoquant des blessures diffuses, des hématomes extra-duraux et cérébraux. Les lésions produites dépendent de l'accélération linéaire ou angulaire subie, déterminant la direction imposée à la tête, et de la quantité, de la durée et du taux d'accélération provoqués par le choc.

Il existe une grande possibilité de compensation selon le grand axe longitudinal du corps. Mais quand le traumatisme a épuisé toutes ses forces dans le grand axe longitudinal et qu'il n'existe plus de compensation possible, les lésions sont sévères.

Le « coup du lapin » en est le meilleur exemple : un grand mouvement antéro-postérieur entraîne un allongement considérable de toutes les attaches longitudinales du crâne et de la colonne vertébrale ; faux du cerveau, tente du cervelet, faux du cervelet, ligament vertébral commun antérieur et ligament vertébral commun postérieur, dure-mère rachidienne.

N.B. les lésions traumatiques sont déterminées par le mode d'application et de dissipation de l'énergie physique reçue dans un temps très bref (50 millisecondes).

Les traumatismes avec effet de contact

Il est très difficile d'envisager de manière exhaustive tous les cas de figure possibles lors d'un traumatisme par contact direct. Pour la commodité de notre exposé nous n'envisagerons que les chutes et les chocs corporels directs, à l'exclusion des plaies, des écrasements et des amputations. Ces derniers posent d'énormes problèmes qui sont hors de notre compétence.

Sur la tête

Nous reprendrons plus loin en détail les traumatismes crâniens, mais il faut d'ores et déjà retenir que ce sont les chocs à considérer avec le plus de sérieux possible ! Du fait de la noblesse du contenu, il faut considérer toute chute sur la tête comme *potentiellement grave.*

Les chocs directs sur le crâne peuvent ou non être associés à des fractures du crâne (fractures de la voûte, de la base), mais même dans l'éventualité d'une fracture, *la gravité est toujours liée plus à l'importance des dégâts causés au cerveau qu'à l'atteinte osseuse elle-même.*

Localement, ces contusions se traduisent par l'apparition au point d'impact d'un hématome et sur le plan général elles peuvent occasionner des pertes de connaissance (initiales ou secondaires)

de durée et d'intensité variables ; de la simple perte de connaissance passagère au coma traumatique durable.

Les contusions du visage peuvent occasionner des fractures des os de la face plus faciles à suspecter sur le plan clinique du fait de l'hématome, de l'œdème et de la déformation du visage.

Même en l'absence de pathologie sévère, il faut constater qu'en pratique ostéopathique courante ces contusions crânio-faciales engendrent de multiples perturbations de la mécanique crânienne. De très nombreuses impactions suturales peuvent être rattachées à des traumatismes de ce type. Nous avons découvert plusieurs cas de femmes maltraitées uniquement en mettant en évidence des pertes de mobilité crânienne importantes avec des fixations sévères des os de la face.

Ces femmes, qui ne présentaient pas d'antécédent traumatique particulier, affirmaient n'être jamais tombées sur la tête ou sur la face, mais par contre répondaient positivement si on leur demandait « avez-vous reçu des coups sur la tête ou sur le visage ». Comme quoi la notion de « traumatisme » est très différente pour le thérapeute et pour le patient.

Sur les fesses

Les chutes sur les fesses sont généralement des événements qui amusent tout le monde, sauf la victime. Pour preuve, le gag idiot qui consiste à retirer la chaise sous les fesses de celui qui s'assoit connaît une popularité qui traverse les siècles. Ce type de traumatisme occasionne pourtant parfois des conséquences assez lourdes pour celui qui le subit.

Outre les effets de contact locaux qui donnent le plus souvent une ecchymose ou un hématome, une onde de choc ascendante se répercute sur les segments sus-jacents. Cette propagation de l'onde de choc affecte souvent la colonne cervicale et la base du crâne. On peut trouver de véritables impactions entre l'occiput et l'atlas, secondaires à ce type de traumatisme.

Quand il n'existe pas de fracture du sacrum ou du coccyx, c'est l'articulation sacro-coccygienne qui paye un lourd tribut à ce genre de traumatisme. Nombre de patients ont vu leur santé changer après une chute sévère sur les fesses ! nous ne comptons plus les patients qui nous ont déclaré ne plus avoir été les mêmes après un tel traumatisme. Multiples sont les symptômes qui peuvent être déclenchés dans le temps par une fixation sacro-coccygienne, et seuls un bon diagnostic et une bonne culture anatomo-physiologique permettent d'en apprécier la complexité.

Les articulations sacro-iliaques peuvent également faire les frais de ce genre de traumatisme. Très souvent nous sommes en présence de fixations qui changent les axes habituels de mobilité articulaire.

La sphère viscérale n'est pas épargnée par ces chutes et chocs, nous constatons tous les jours que des ptôses rénales sont soit créées, soit aggravées par ce type de choc.

Nous avons même eu le cas d'une patiente qui a dû subir une hystérectomie à la suite d'une chute sur les fesses. Le gynécologue qui connaissait la patiente au préalable avait pu établir de manière formelle que la symptomatologie douloureuse était en rapport direct avec une rétroversion utérine traumatique !

Sur le tronc

Les chutes sur le dos ou sur la face antérieure du tronc sont souvent spectaculaires, car elles se produisent généralement d'un lieu élevé. La violence du choc occasionne souvent une incapacité transitoire respiratoire à type de dyspnée aiguë ou de blocpnée. Le diaphragme, très sensible aux brusques variations de pression, se retrouve sidéré au cours de ce type de choc. Des chocs analogues peuvent se rencontrer au cours des accidents de la route ou des accidents de sport.

Quatre grandes régions topographiques sont à envisager pour ces traumatismes du tronc :

- Le thorax
- L'abdomen
- Le bassin
- Le rachis

Les traumatismes du thorax

Les traumatismes fermés du thorax s'étendent de la contusion simple aux fractures costales multiples. La gravité de telles lésions dépend de l'importance du retentissement ventilatoire et circulatoire. Dans la plupart des cas le pronostic vital peut être engagé.

On distingue :

- les lésions externes qui affectent la paroi thoracique et qui ont un retentissement sur la mécanique ventilatoire. C'est le cas des fractures de côtes simples ou multiples (volet costal).
- Les lésions internes qui touchent le poumon, la trachée les gros vaisseaux et le cœur et qui ont un retentissement à la fois ventilatoire et circulatoire. Ce sont par exemple, les contusions pulmonaires, les ruptures de bronches, les lésions pleurales avec hémo- ou pneumothorax, la contusion cardiaque avec arrachement ou désinsertion des gros vaisseaux.

Les troubles ventilatoires qui vont de la simple gêne respiratoire à la détresse majeure et les troubles cardio-vasculaires à type d'hémorragie interne massive peuvent avoir un impact considérable sur le pronostic vital.

Les traumatismes de l'abdomen

Les traumatismes abdominaux comprennent toutes les lésions fermées de l'abdomen. Ce sont uniquement des contusions dont la gravité est liée à l'importance du choc initial et à sa localisation. La paroi musculo-aponévrotique de l'abdomen transmet intégralement l'énergie traumatique aux viscères intra-abdominaux.

Suivant leur nature, les lésions peuvent être différentes :

- pour les organes « pleins » (comme le foie, la rate et le rein) les contusions et les plaies voire les ruptures provoquent des hémorragies internes graves
- pour les organes « creux » (estomac, intestin) les ruptures, les éclatements, les lésions des mésos et des vaisseaux peuvent induire, en plus de l'hémorragie, des complications infectieuses à type de péritonite.

Dans tous les cas c'est l'hémorragie interne qui représente le risque vital le plus immédiat.

Les traumatismes du bassin

Ce sont des traumatismes fermés associant des contusions et des lésions ostéo-articulaires. Comme pour l'abdomen il existe un risque de ruptures viscérales localisé préférentiellement au rein, à l'uretère et à la vessie.

Il existe, là encore, un risque hémorragique important, non seulement par les lésions viscérales mais aussi par les lésions osseuses qui saignent abondamment et qui peuvent perforer des rameaux artériels d'autre part.

En cas de fracture des os iliaques, l'hémorragie d'origine osseuse forme souvent un très volumineux hématome. Certaines observations rapportent des cas de collections de plusieurs litres de sang, ayant mis en jeu le pronostic vital, et dues au seul hématome fracturaire !

Les traumatismes du rachis

Les lésions du rachis peuvent être isolées ou associées à d'autres lésions. Il s'agit presque toujours de lésions osseuses ou ostéo-articulaires, dont la gravité est liée aux lésions neurologiques médullaires par compression ou blessure par un fragment osseux. Ces lésions sont le plus souvent à type de fracture, d'entorse et de luxation vertébrales.

On considère :

- les *lésions rachidiennes hautes*, concernant le rachis cervical qui sont susceptibles de provoquer des atteintes médullaires de gravité variable (paraplégie, quadriplégie) immédiates ou secondaires.
- Les *lésions rachidiennes basses*, du rachis dorso-lombaire qui peuvent entraîner des paraplégies de gravité variable suivant l'étage de l'atteinte médullaire. Les signes initiaux que constituent les paresthésies, les fourmillements et la diminution de la force musculaire segmentaire doivent être parfaitement connus pour éviter toute aggravation.

Le pronostic vital peut être mis en cause dans les lésions hautes mais le risque de séquelles est majeur dans tous les cas (paralysie définitive).

Sur les membres inférieurs

Les chutes et les chocs sur les membres inférieurs peuvent être de nature très variée.

Trois grands types peuvent être dégagés :

- Les chutes sur le pied avec le membre inférieur en extension.
- Les chutes sur le genou.
- Les chocs et les torsions sur le membre inférieur alors que celui-ci est en appui.

Dans les deux premiers cas, la conséquence la plus classique est représentée par la fracture d'un ou plusieurs segments osseux. Les os du membre inférieur sont très résistants à la compression, mais cette résistance connaît des limites. Le calcanéum, les plateaux tibiaux et le col fémoral sont particulièrement sensibles à ce genre de traumatisme où la concentration des contraintes dépasse le seuil de résistance du matériau osseux. En cas de chute ou de choc sur le genou, la rotule est fréquemment fracturée, mais parfois c'est le cotyle qui casse comme dans le fameux « syndrome du tableau de bord ».

Dans les cas de choc sur le membre inférieur, ce sont plus volontiers des atteintes ligamentaires qui se constituent. Parfois ces atteintes ligamentaires se combinent avec des arrachements osseux, et lorsque le choc n'a pas d'échappatoire articulaire possible, il peut arriver qu'une diaphyse se fracture. C'est le cas des « béquilles » au cours de certains sports, qui peuvent littéralement faire éclater la corticale de la diaphyse fémorale.

Sur les membres supérieurs

Le plus souvent ce type de choc se produit lors de réactions « parachutes » au cours d'une chute. La victime arrivant alors sur les mains avec les poignets en hyperextension.

L'autre cas classique est celui de la chute sur le moignon de l'épaule, au cours de sports ou de chutes d'engins à deux roues. Dans la plupart des cas de chute ou de choc sur le membre supérieur, les effets au point d'impact sont souvent à type de fracture. Les os du membre supérieur sont assez peu résistants aux contraintes de compression.

L'onde de choc se propage au niveau proximal et affecte l'épaule, la jonction scapulo-thoracique et par là-même le thorax. Suivant la violence du traumatisme, le contrecoup du choc peut affecter la colonne cervicale et faire ainsi focaliser les forces collisionnelles sur l'orifice supérieur du thorax.

Cette zone est très riche sur le plan vasculaire et neurovégétatif. Les irritations de ces éléments après un traumatisme sur le membre supérieur peuvent favoriser les réactions algodystrophiques séquellaires.

De nombreuses chutes, chocs et fractures, pourtant peu compliquées, dégénèrent en syndrome épaule-main vraisemblablement pour cette raison. Il est d'ailleurs intéressant de noter que cette tendance à l'algodystrophie réflexe est beaucoup plus rare au membre inférieur, même pour des traumatismes plus intenses.

Les traumatismes avec effet d'inertie

Le Whiplash-Injury

Histoire d'un phénomène

Durant les dernières décennies, la fréquence des blessures occasionnées par des accélérations et des décélérations soudaines a considérablement augmenté. Ce type d'accident est la conséquence directe de l'usage intensif de moyens de locomotion et d'un rythme de vie qui vont de plus en plus vite.

Le terme de *whiplash* qui résume ce mécanisme lésionnel a été utilisé dès 1928 par Crowe dans un article sur les blessures de la colonne cervicale, présenté lors d'une conférence d'orthopédistes.

Macnab, qui fait autorité en la matière, a fait des recherches durant plusieurs années et a défini le whiplash comme étant *« essentiellement une déformation en extension de la colonne cervicale produite par une accélération soudaine »*. Il a par ailleurs suggéré le terme d'*« acceleration extension injury »* qui signifie approximativement « blessure par accélération en extension ».

En effet ce type d'atteinte ne se limite pas aux seules collisions arrières en automobile. Dans le très fameux "coup du lapin" le whiplash est dû au mouvement intense et fulgurant que fait la tête humaine après un choc et aux forces collisionnelles qui en résultent.

Le whiplash a été sérieusement étudié juste après la 2e guerre mondiale, lors de catapultages d'hydravions à partir de navires de guerre. Les pilotes étaient alors victimes d'une obnubilation passagère parfois lourde de conséquences. C'est en installant des appuis-tête dans les avions que ces symptômes disparurent.

Histoire d'un mot

Cet idiome, dont la traduction la plus approchante « whip-lash » signifie la *« mèche du fouet »*, trouve son équivalent dans la locution *« dommage du coup de fouet »*. Ceci désigne un enchaînement traumatique où la partie céphalique du corps, libre, est brusquement mobilisée par rapport à la partie caudale, fixe ou moins libre que la partie céphalique.

Ce système mécanique complexe fait intervenir des masses évoluant à des vitesses différentes. A cela se surajoute une accumulation d'énergie cinétique au niveau des segments les plus mobiles, mis en jeu par inertie. La focalisation d'énergie sur l'ultime partie mobile d'un système articulé peut s'illustrer par le déclenchement du claquement d'un fouet. La simple propagation d'une petite impulsion depuis le manche vers extrémité libre de la lanière produit un claquement, par l'arrivée de l'onde de choc. C'est du fait de l'accélération qu'il se produit une onde de choc à l'extrêmité du dispositif.

Précisons d'emblée que bien que ce terme ait été largement utilisé dans la « sphère ostéopathique » ces dernières années, il n'en est pas pour autant un néologisme ostéopathique. En effet les ostéopathes ne peuvent ni en revendiquer la paternité, ni en réclamer l'exclusivité, car ce mot est encore très largement utilisé dans le monde allopathique, tant en secteur médical que chirurgical.

Il est d'ailleurs très curieux de noter que le sens de ce terme ait évolué à ce point. Il existe maintenant un véritable fossé entre le sens commun de ce mot en ostéopathie et en allopathie. Pour nombre de nos confrères « tout est whiplash », alors que pour le médecin expert, le traumatologiste... le whiplash est l'apanage du traumatisé crânien et des patients porteurs de syndromes post-commotionnels très sévères.

Le sens de ce terme est en perpétuel changement du fait des études qui lui sont consacrées. Du fait de la conscience et de l'interprétation différente des phénomènes, la compréhension de la véritable nature de ce type de lésion ne peut qu'être évolutive. A l'heure actuelle, le terme est devenu galvaudé et a perdu une partie de son contenu sémantique.

Mécanisme lésionnel du whiplash injury

Concept classique

Classiquement ce terme anglo-saxon signifie le coup de fouet et sa conséquence, c'est à dire l'onde de choc, déclenché par un traumatisme.

Un whiplash nécessite une accélération, c'est-à-dire une variation de la vitesse : deux cas peuvent être envisagés :

- un corps en mouvement peut être stoppé brusquement ;
- un corps au repos peut être mis en mouvement brusquement.

Ces phénomènes surviennent quotidiennement lors des accidents de la route. La grande diversité des impacts, des chocs, des trajectoires et des accélérations fait qu'il n'est pas pensable de vouloir envisager tous les cas de figure.

Classiquement selon les travaux de HEILIG, le mécanisme du whiplash peut-être décomposé en deux phases ; prenons l'exemple d'une collision à l'arrière d'un véhicule :

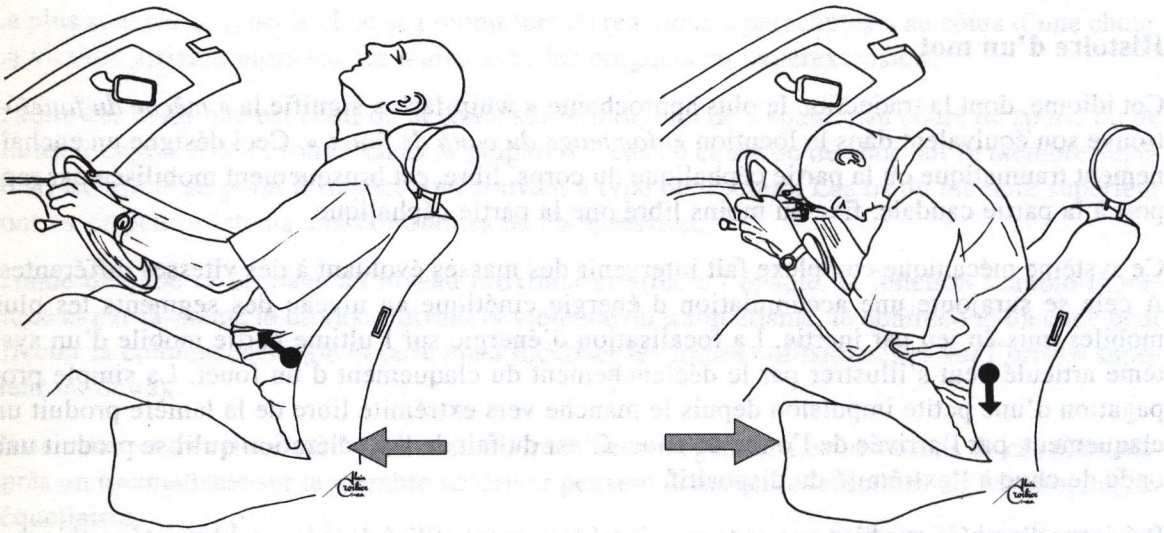

snapping back = claquement arrière
le centre de gravité est projeté en haut et en avant

whipping forward = fouettage avant
le centre de gravité retombe brutalement vers le sol

Fig 11 : Les deux temps fondamentaux d'un whiplash

1° phase : accélération soudaine de la partie basse du corps vers l'avant avec effet de projection postérieure de la tête (« snapping back » = claquement en arrière), jusqu'à ce qu'elle recouvre l'accélération initiale, retardée par son inertie.

2° phase : projection antérieure (« whipping forward » = fouettage vers l'avant) de la tête dès que la partie basse du corps décélère. Ce phénomène de fouet est d'autant plus marqué que la décélération est brutale ou que l'on heurte un obstacle de face

En résumé le phénomène de whiplash peut s'énoncer ainsi :

- accélération brusque de la partie basse du corps
- résistance des parties supérieures du corps par inertie
- déformation dans un sens
- changement de sens de l'accélération
- changement du sens de la déformation

Nous comprenons mieux qu'il faille réserver ce terme aux phénomènes de type « coup du lapin », et qu'il est préférable de proposer une autre locution pour désigner les effets corporels des traumatismes et leurs conséquences tissulaires.

Les différents whiplash

Suivant la direction des forces agissantes, il est théoriquement possible de distinguer plusieurs types de whiplash.

- Whiplash postéro-antérieur
- Whiplash antéro-postérieur
- Whiplash latéral de droite à gauche
- Whiplash latéral de gauche à droite

Dans la réalité clinique de très nombreux facteurs font qu'un type de whiplash « pur » n'existe pas.

Concept moderne

Le whiplash a souvent été assimilé à l'onde de choc parcourant le corps lors d'un traumatisme direct. A notre avis, la définition d'origine indique que le mécanisme du whiplash désigne uniquement les mécanismes traumatiques où dominent les phénomènes d'inertie. Ils entraînent les lésions tissulaires consécutives aux phases d'accélération et de décélération. Le terme de whiplash ne devrait pas s'appliquer aux collisions directes du corps, lorsque les phénomènes de contact sont majeurs comme pour une chute sur les fesses ou sur le dos.

Une définition plus moderne du whiplash a été énoncée par notre regrettée consœur Lionnelle Issartel. Pour elle, *Il s'agit d'une accélération ou d'une décélération brutale appliquée au corps humain non préparé à un tel événement.* Le passage, rapide et imprévu, de l'état d'inertie à l'état de mouvement et de l'état de mouvement à l'état d'inertie, caractérise le whiplash.

Cette notion de « non-préparation » est capitale dans la notion de whiplash. En effet c'est parce que les circuits neuro-musculaires ne sont pas prêts à affronter le mécanisme lésionnel que l'inertie des segments corporels va diriger à elle seule les différentes déformations. Toutefois si la violence du traumatisme dépasse les capacités de protection du système musculaire, le whiplash peut survenir, malgré l'éveil des boucles neuro-motrices.

Par extension le whiplash est devenu un changement brutal dans le mouvement qui implique toute la personne.

L'approche ostéopathique du trauma et de la maladie est fondée sur le concept des relations anatomo-physiologiques intégrées à l'homéostasie et à l'unité corporelle. Le whiplash est une lésion totale du corps, résultant de l'introduction d'énergie dans ce système. Il peut influencer de façon nocive l'équilibre, pré-existant, de tous les mécanismes anatomiques et physiologiques de l'homéostasie.

Physiopathologie et schéma lésionnel

Si l'accélération du segment inférieur du corps est suffisamment rapide, la déformation la plus importante va se produire sur les structures antérieures. Sous l'effet de la traction, des microdéchirures tissulaires peuvent survenir sur les éléments anatomiques antérieurs, tandis qu'au niveau postérieur ce sont plutôt des phénomènes de compression qui affectent les segments osseux.

Durant la seconde phase, avec la décélération soudaine, les contraintes de traction et les microdéchirures touchent les structures postérieures, tandis que la compression s'applique sur les structures antérieures comme les disques intervertébraux ou les corps vertébraux.

Des études faites par l'U.S. Air Force ont montré que les possibilités de résistance à l'accélération en flexion sont de l'ordre de 50 *g*, alors que les possibilités de résistance à l'accélération en extension ne sont que de 5 *g*, soit 10 fois moins.

Ceci nous explique pourquoi la plupart des lésions se constituent lors du mouvement de tête en arrière, comme tendent à le montrer nos constatations cliniques quotidiennes.

La position du sujet au moment du choc est un facteur également important. En effet tout comme la direction de la force collisionnelle conditionne les lésions, la position au moment de l'impact peut déterminer des déformations latérales, asymétriques (à dominante droite ou gauche) ou bilatérales symétriques. Une simple variation dans la position de la tête peut aussi être déterminante du côté où la nuque va souffrir du whiplash. La position des membres supérieurs joue pour sa part un grand rôle dans la création de lésions dorsales ou costales ou d'atteintes de la ceinture scapulaire.

Les expérimentations de l'US Air Force ont montré qu'il était possible d'appliquer des décélérations jusqu'à 35 *g* sans aucun dégât, et même parfois jusqu'à 57 *g* !

Dans la grande majorité des accidents automobiles les forces de décélération sont voisines de 25 *g*, c'est-à-dire dans des limites parfaitement tolérées par le corps humain mais **à condition qu'il soit parfaitement calé et maintenu.**

Ceci pose le problème du siège, car sans appui-tête la tolérance aux chocs diminue. L'appui-tête limite le coup de fléau postérieur de la tête et limite les dégâts lors de la première phase du whiplash. La ceinture de sécurité, qui évite l'éjection lors des collisions, peut dans certaines circonstances de choc faire converger les forces du whiplash sur la ceinture scapulaire et l'orifice supérieur du thorax

Dans ce type de mécanisme lésionnel par whiplash nous pouvons trouver une très large variété de lésions. La seule caractéristique commune à ces atteintes est qu'elles surviennent le plus souvent sans contact externe, et donc sans signe extérieur évident de blessure. Ce fait est psychologiquement et même médico-légalement important.

Clinique

Il existe une certaine confusion au sujet de la signification du terme « whiplash ». il semble que progressivement les effets et les causes aient été confondus.

Il nous faut bien relever la différence dans la littérature anglophone entre le terme *whiplash* qui désigne le mécanisme lésionnel et *whiplash-injury* qui indique les blessures résultant du whiplash.

En toute rigueur, entendre un ostéopathe dire de son patient qu'« il a un whiplash » est aussi dénué de bon de sens que de dire « il a un coup sur la tête » ou « il a un coup de pied aux fesses ».

Certains emploient le mot "whiplash" comme caractéristique d'une lésion signifiant une désynchronisation dans le mouvement crânio-sacré.

Que le crâne et le sacrum n'aient pas le même rythme, peut sembler un abus de langage. Cette affirmation n'est certes pas facile à défendre mécaniquement et ne contribue pas à rendre clair notre langage scientifique. D'autres hypothèses peuvent être envisagées, nous y reviendrons peu après.

Le terme whiplash désigne le mécanisme qui provoque toute une série de lésions vertébrales, paravertébrales, crânio-sacrées, vasculaires et viscérales. Ce n'est donc pas un syndrome typique ni une blessure en particulier. Sa seule caractéristique fait que dans ce type de traumatisme ce sont les phénomènes d'inertie qui prédominent à l'exclusion des phénomènes de contact.

Les dégâts occasionnés par un whiplash vont du simple étirement musculaire à la fracture en passant par la rupture ligamentaire, la dissection vasculaire et toutes les combinaisons possibles entre ces atteintes. Les formes sévères peuvent occasionner une tétraplégie, un coma ou même le décès par décérébration.

Plus le whiplash est rapide et intense et plus il est pathogène. La victime ressent une déchirure, une sensation de claquage interne voire d'explosion ou d'implosion intracavitaire ou intra-osseuse accompagnée d'une impression de vide et d'absence générale.

Cette possibilité d'atteinte de degrés très variables pose très souvent des problèmes médico-légaux. Très fréquemment il n'y a pas de lésion manifeste ou évidente. Les éventuels changements mineurs mis en évidence sur des radiographies ne rendent pas toujours compte des symptômes que présente le patient.

Nombre de patient nous ont exprimé leur grand désarroi de ne pas avoir trouvé d'oreille attentive à leurs symptômes. Nous ne parlons même pas du marathon d'expertises et de contre-expertises et des difficultés à obtenir gain de cause auprès des compagnies d'assurance pour la réparation des préjudices subis.

Ceci confère à l'approche ostéopathique une importance extrême, l'examen en terme de perte de mobilité, de sens de limitation des mouvements, de niveau d'atteinte et de profondeur des lésions est un point capital du diagnostic.

Etiologie

Le terme de whiplash s'appliquant d'avantage aux circonstances du traumatisme qu'aux types de lésions elles-mêmes, il y a de nombreuses possibilités de subir un whiplash.

La fréquence des traumatismes du coup de fouet est sans limite. A l'heure où tout doit aller très vite, où la communication est instantanée d'un bout à l'autre de la planète, les moyens de transport ne peuvent être en reste et bon nombre de facteurs peuvent être à l'origine d'un whiplash.

Le whiplash injury ne se produit pas forcément à la suite d'une chute ou d'une collision. Il peut survenir à la suite d'un changement brutal dans le mouvement (accélération ou décélération brusque) qui implique toute la personne. Il s'y ajoute une notion essentielle : la personne n'est pas prévenue ni préparée à ce changement brutal ; ses circuits neurosensoriels ne sont pas en éveil au moment de l'événement.

Pour mentionner quelques unes de ces circonstances, citons H. MAGOUN et L. ISSARTEL :

- Les accidents d'automobile.
- Le fait de manquer une marche dans le noir provoquant une accélération inattendue.
- De nager en se faisant prendre par un rouleau et de se faire malmener entre le sac et le ressac brutal.

- De mal rebondir sur un trampoline avec une mise en extension du corps dépassant ses limites physiologiques.
- D'être dans des manèges qui combinent accélérations, freinages, moment d'inertie et force centrifuge, aux conséquences très préjudiciables pour des structures anatomiques juvéniles. Bien que les circuits neurologiques soient en éveil, il existe souvent une privation des repères visuels efficaces dans ce type de manèges qui rend le whiplash possible.
- Etre victime dans les avions de trous d'air importants ou de turbulences violentes. L'actualité récente confirme ce phénomène, un avion a dû atterrir en catastrophe pour débarquer des passagers sérieusement blessés à la suite d'un trou d'air important. Les traumatismes crâniens et les entorses cervicales constatées sur les passagers qui n'avaient pas attaché leur ceinture témoignent de la violence potentielle de pareille situation.
- De plonger en eau peu profonde, ce qui implique soit un changement brutal de direction immédiatement après l'entrée dans l'eau, soit un choc de la tête contre le fond.
- Le fait de taper vigoureusement sur les fesses d'un nouveau-né pour le stimuler et induire sa respiration tandis qu'il est tenu pendu par les pieds.

Mais toutes ces situations n'engendrent pas à chaque fois un whiplash injury !

Si la perturbation est peu violente, non itérative, si la personne a activé ses circuits neuro-musculaires pour se préparer à affronter les forces traumatiques, si les tissus sont en bonne santé et si le potentiel de récupération du patient est bon, le whiplash sera sans conséquences, par la bonne compensation-adaptation mise en œuvre par les tissus et l'organisme.

Cependant certains paramètres lors d'événements traumatiques contribuent à la notion de *whiplash injury dommageable* :

- La durée de choc ou de la collision : en effet l'inertie compte plus que la force de l'impact et le temps de collision apparaît comme un paramètre physique déterminant.
- La notion de dyspnée ou de blocpnée post-traumatique.
- La perte de conscience même brève, la sensation de malaise ou de vertige profond.
- La perception d'une odeur de « pierre à feu » ou de « brûlé » immédiatement après le traumatisme. Cet élément témoigne d'une implication du nerf ou des bandelettes olfactives lors du coup ou du contre-coup.
- Les nausées et les vomissements post-traumatiques.
- Les épisodes de confusion post-traumatique.
- Les signes sensitivo-moteurs à type de fourmillements, paresthésies ou parésies même sans objectivation à l'examen neurologique dans les heures ou les quelques jours qui suivent l'accident.

Tous ces éléments ne permettent que d'apprécier l'éventualité et le degré de sévérité d'un whiplash. Plus nous trouvons de signes en faveur d'un whiplash injury, plus la présomption d'effet pathologique est grande, et plus le patient sera victime d'un syndrome post-traumatique.

Symptomatologie

H. Magoun distingue parmi les blessures par whiplash deux catégories : le whiplash sévère et le whiplash bénin, comprenant les entorses et les étirements, qui affectent principalement les tissus mous.

- Dans le second groupe, les personnes qui subissent une collision modérée ne présentent souvent aucun signe juste après l'accident. En fait, durant les premières heures la symptomatologie est très discrète, hormis quelques possibles réactions nerveuses.

  Puis, après quelques heures apparaissent un endolorissement, des courbatures, voire une raideur discrète parfois accompagnés de nausées. Les jours suivants, si un œdème suffisant s'est constitué, la raideur occasionne une perte de mobilité de la colonne cervicale avec douleur à la simple pression des masses musculaires. Des céphalées sous-occipitales accompagnent les spasmes musculaires et leur cortège d'irritations des nerfs cervicaux supérieurs.

- Avec une atteinte plus sévère impliquant les disques intervertébraux, les articulations interapophysaires et les ligaments, les symptômes sont d'installation plus rapide. On constate des douleurs, raideurs, torticolis, radiculalgies, névralgies segmentaires (spécialement dans la région sous-occipitale), nausées, vomissements, céphalées et manifestations psycho-émotionnelles.

  Les douleurs peuvent irradier partout en fonction des tissus lésés. Il peut apparaître des engourdissements ou des paresthésies des bras ou des jambes, avec plus rarement des parésies musculaires voire une paraplégie.

  Le patient tient sa tête de manière rigide. Les symptômes céphaliques peuvent comprendre : vertiges, tintements et bourdonnements d'oreille, perturbations visuelles, étourdissements, pertes d'audition, douleurs lancinantes de la voûte crânienne et quelques signes d'atteinte neurologique. Il n'est pas rare non plus de constater des difficultés de concentration, une confusion, une désorientation et même des pertes de conscience.

Du fait des phénomènes dégénératifs dont elles font l'objet, les personnes âgées ont souvent un plus grand degré d'incapacité pour un même degré de traumatisme. Elles tendent même à présenter ultérieurement des symptômes apparaissant des mois ou des années après l'accident.

Diagnostic du whiplash-injury

En fonction de notre interrogatoire, des signes présentés par le patient, de nos tests de mobilité nous nous efforçons de poser un diagnostic. Nous utilisons volontiers un score personnel d'appréciation avec comme résultats :

- Whiplash injury exclu
- Whiplash injury possible
- Whiplash injury probable
- Whiplash injury certain

Effets du whiplash sur le MRP

D'après ce qui précède on pourrait encore penser que le whiplash ne concerne en définitive que le seul segment cervical. Il n'en est rien et les conséquences du whiplash affectent l'individu dans son ensemble.

Pour l'axe rachidien et le thorax, les désordres mécaniques peuvent facilement être mis en évidence par le diagnostic articulaire vertébral.

Toutefois comme le dit H. Magoun *« aucune atteinte cervicale ne se guérira si l'occiput au-dessus et la colonne et le sacrum au-dessous ne sont pas corrigés. Le métabolisme du corps ne rentrera pas en pleine possession de ses moyens, si les fasciaes restent restreints et que la respiration interne est stagnante. Tout ceci devant être fait en douceur ».*

Il est vrai que si l'on envisage le traitement des séquelles d'un whiplash sous le seul angle des manipulations vertébrales, on n'envisage qu'une partie de la pathologie et on ne peut prétendre à des résultats durables.

Sur le plan du mécanisme crânio-sacré on constate fréquemment l'existence d'une tension très importante de la dure-mère rachidienne. Cette tension dure-mérienne retentissant directement sur la mécanique vertébrale, il est intéressant d'étudier comment un whiplash peut affecter la mécanique cranio-sacrée.

Au cours d'un whiplash postéro-antérieur, malgré la brièveté de chacune des phases, on assiste le plus souvent au schéma suivant :

- pendant la 1° phase, sous l'effet du choc et de l'accélération, le crâne, le rachis et le sacrum sont attirés vers le haut, ce qui diminue le poids effectif des segments corporels impliqués par le whiplash.
- pendant la 2° phase, du fait de la décélération les forces de gravité font redescendre l'ensemble en leur redonnant leur poids réel respectif.

◊ ***Au cours de la 1° phase :*** l'ensemble rachidien part en extension globale

- Au niveau sacro-iliaque, du fait de l'augmentation de la lordose, la base sacrée plonge en avant suivant un mouvement de flexion mécanique. Envisagée sur le plan du MRP, cette plongée du sacrum entre les os iliaques correspond à un schéma d'extension sur l'axe respiratoire.

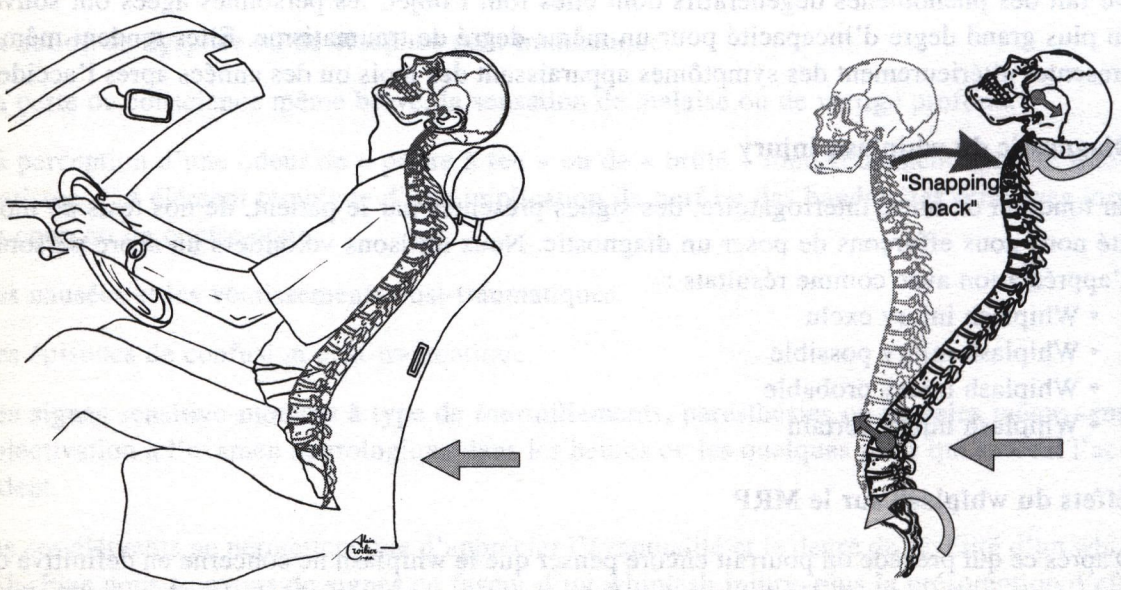

(a)

• Au niveau occipito-atloïdien, l'extension mécanique de la colonne cervicale chasse l'occiput en avant, ce qui, pour le MRP, correspond à un schéma de flexion de l'occiput.

◊ ***Au cours de la 2° phase :***

• du fait de la décélération et sous l'effet du poids du tronc, le sacrum tend à s'encastrer entre les iliums, en fixant la position d'extension respiratoire acquise durant la première phase.

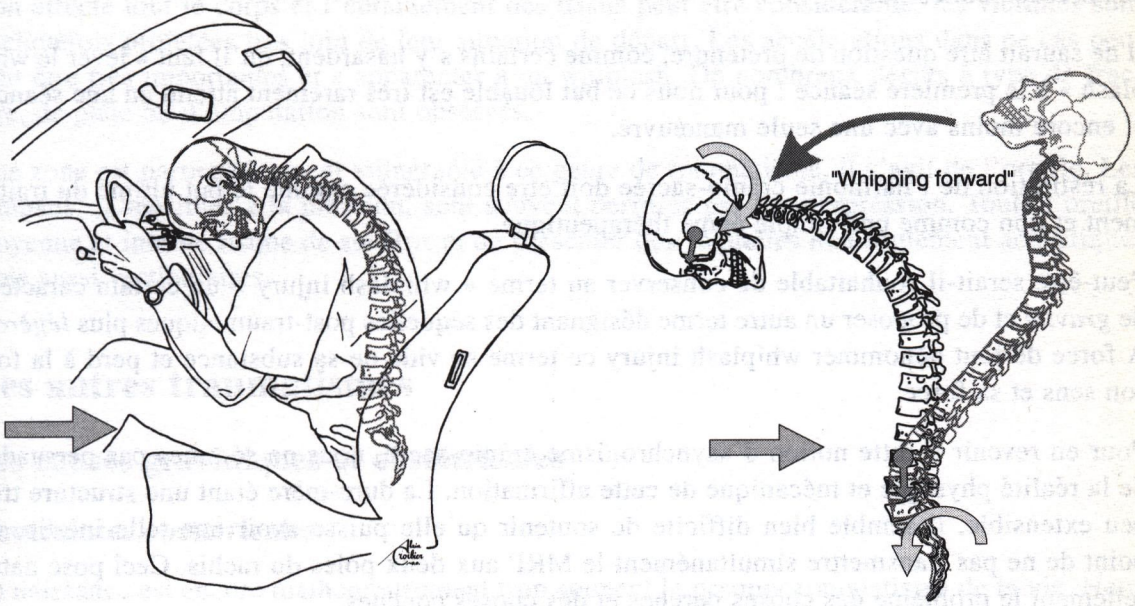

(b)

Fig 12 : Le whiplash : mécanisme producteur en deux temps

• Au niveau cervico-céphalique, la décélération brusque fait « retomber » la tête sur C1. L'occiput qui est en position de flexion MRP, s'encastre entre les temporaux. Il se crée alors une compression des sutures pétro-basilaires et pétro-jugulaires qui retentit peu ou prou sur le contenu du trou déchiré postérieur. Dans les cas plus sévères il peut même se constituer une compression de la SSB ou un strain vertical bas.

Ces positions antagonistes de l'occiput et du sacrum vont compliquer singulièrement le déroulement des cycles de flexion et d'extension du mécanisme crânio-sacré. Il se crée une surcharge de contrainte en tension sur la dure-mère rachidienne. Les différentes impactions retentissent sur le drainage veineux crânien, sur les nerfs crâniens et les tensions de la dure-mère rachidiennes peuvent déséquilibrer la mécanique vertébrale. L'ensemble de ces perturbations va rompre l'harmonie du MRP et diminuer les capacités internes d'autorégulation du corps.

Réflexions

Il est capital de souligner que le whiplash-injury séquellaire est un vrai tableau clinique. Trop souvent, la perception d'un asynchronisme du système crânio-sacré a été retenue comme *seul élément* d'affirmation de whiplash.

Pour nous, cet élément ne constitue qu'un symptôme parmi une cohorte de causes, de lésions et de pertes de mobilité. Il convient de les diagnostiquer pour restituer la physiologie du MRP (de nombreuses autres causes mécaniques peuvent créer un asynchronisme crânio-sacré du MRP ...).

Le whiplash injury constitue ainsi une superposition de désordres articulaire, neuro-musculaire, fascial et liquidien qui s'interpénètrent les uns les autres à la manière de poupées russes. Cette comparaison permet de mieux saisir toute la difficulté à ressentir au premier abord le nombre des niveaux concernés.

Il ne saurait être question de prétendre, comme certains s'y hasardent, qu'il faut « lever le whiplash » à la première séance ! pour nous ce but louable est très rarement atteint en une séance, et encore moins avec une seule manœuvre.

La restitution de l'harmonie crânio-sacrée doit être considérée comme le but ultime du traitement et non comme une simple étape thérapeutique.

Peut-être serait-il souhaitable de conserver au terme « whiplash injury » un certain caractère de *gravité* et de proposer un autre terme désignant des séquelles post-traumatiques plus *légères.* A force de tout dénommer whiplash injury ce terme se vide de sa substance et perd à la fois son sens et sa force.

Pour en revenir à cette notion d'asynchronisme crânio-sacré, nous ne sommes pas persuadés de la réalité physique et mécanique de cette affirmation. La dure-mère étant une structure très peu extensible, il semble bien difficile de soutenir qu'elle puisse avoir une telle inertie, au point de ne pas transmettre simultanément le MRP aux deux pôles du rachis. Ceci pose naturellement le problème des choses perçues et des choses conçues.

Une autre hypothèse pourrait être fondée sur la motilité du système nerveux central. Lors d'une écoute crânio-sacrée, nous percevons, avec la main occipitale, l'expression cinétique de la motilité de l'encéphale. Mais que perçoit la main sacrée ? la seule transmission du MRP crânien au sacrum via la dure-mère rachidienne ? peut-être percevons-nous aussi l'expression de la motilité de la moelle épinière, des racines, des nerfs etc. Après certains whiplash, il serait envisageable que ces deux segments du système nerveux central puissent perdre le synchronisme de leur motilité respective. Nous serions alors à l'écoute d'un système non-communiquant sur le plan de la motilité tissulaire, nos mains enregistrant un décalage entre le sacrum et l'occiput.

Par ailleurs, certaines fixations vertébrales, à type de translation ou de bifixation vertébrale, induisent des tensions sur la dure-mère rachidienne et perturbent le mécanisme respiratoire primaire.

C'est pourquoi la perception d'un asynchronisme crânio-sacré n'est pas pathognomonique d'un whiplash-injury.

Il est parfois très difficile de traduire verbalement une sensation et il faut se méfier des « clichés ». Pour nous, le fait que le sacrum et l'occiput soient dans des situations physiologiques contradictoires peut donner une sensation de sacrum ou d'occiput « figé », hypomobile ou « dense ». La perception du MRP est alors perturbée, d'autant plus que la tension de la dure-mère rachidienne est importante.

Le « blast-injury » et les barotraumatismes

Ce sont tous les traumatismes occasionnés par une pression appliquée brutalement au corps. A l'heure actuelle il y a un peu moins de mineurs et d'utilisateurs professionnels d'explosifs qui en sont victimes, mais hélas beaucoup de blessés et de victimes d'attentats subissent ce type de traumatisme.

Ici l'onde de choc est causée par la déflagration résultant de l'explosion (blast). L'hyperpression affecte tout le corps et l'ébranlement des tissus peut être considérable, les victimes sont quelquefois projetées très loin de leur situation de départ. Les accélérations dans ce cas peuvent être très importantes et s'apparenter à un whiplash. De nombreux dégâts à type de fracture, de plaie ou d'amputation sont observés.

Une zone est particulièrement vulnérable à ce genre de traumatisme, il s'agit de l'oreille. Les tympans, si sensibles à la pression, sont souvent perforés par l'hyperpression. Toute l'oreille moyenne et interne risque de souffrir et de présenter des séquelles non seulement acoustiques mais aussi vestibulaires.

Les autres traumatismes

Les causes gravidiques et obstétricales

Contraintes obstétricales

La naissance est encore malheureusement trop souvent le premier traumatisme de la vie. Nous ne reviendrons pas sur les effets parfois désastreux de certains forceps plus ou moins bien appliqués, sur l'opportunité de certaines manœuvres « musclées » d'expulsion ou de dégagement fœtal. Parfois, certaines expulsions sont si rapides que la sage-femme ou le médecin retiennent la tête du bébé qui se soustrait à l'appui et jaillit tel un ressort hors de sa boîte.

Toutes ces arrivées à la vie plus ou moins faciles peuvent aggraver l'avenir de l'enfant. Notre attachement à une mécanique intègre au sein du corps humain permet d'établir de nombreuses corrélations entre ces causes potentielles néo-natales et leurs effets néfastes ultérieurs.

Contraintes in-utéro

Souvent, c'est au cours de la grossesse qu'il faut rechercher la cause traumatique. Il est évident que les traumatismes de la mère peuvent se transmettre au bébé lorsqu'ils sont violents. Il est bien connu que les frayeurs, peurs et terreurs maternelles affectent gravement l'équilibre du bébé. En revanche, et bien que cela n'inquiète pas grand monde, les contractions en dehors de la période d'accouchement ne sont pas physiologiques et peuvent dans certains cas être catastrophiques pour l'équilibre mécanique du futur nouveau-né.

En effet, comme nous l'a fait remarquer notre consœur américaine le Dr Viola FRYMAN, la plupart du temps ces contractions créent de véritables compressions, soit du sacrum, soit de la base du crâne, soit des deux zones à la fois.

La conformation du bassin maternel, et certaines grossesses en présence d'un fibrome utérin peuvent également créer des compressions préjudiciables sur le fœtus.

La prématurité, même modeste, peut constituer un facteur aggravant.

La durée du travail jusqu'à l'expulsion complète est également très importante.

La rapidité de l'accouchement (à ne pas confondre avec la durée) concernant le rythme des contractions est un élément primordial de qualité du bon déroulement de l'accouchement.

Les émotions et la peur

Dans notre société stressée, certaines situations se transforment en cauchemars et de nombreuses personnes ont vécu un traumatisme psychologique.

Etre victime ou témoin d'accident, d'agression, d'homicide, de décès ou d'autres événements graves engendre à la fois des réactions psychiques et physiques très intenses.

Certains de nos confrères se sont hasardés à créer le terme de *« whiplash émotionnel »*, nous préférons, pour notre part, réserver le terme de whiplash à la gamme des traumatismes physiques.

Nous étudierons plus loin les conséquences psycho-émotionnelles des traumatismes.

Approche anatomo-fonctionnelle du traumatisme

Le crâne et son contenu

La boîte crânienne

La boîte crânienne permet d'assurer le maximum de protection contre les chocs à son inestimable contenu, le cerveau.

Sa rigidité est très relative selon l'épaisseur, la dureté et la forme de l'os. Les sutures jouent un rôle considérable pour une meilleure absorption et répartition des traumatismes, sans ses sutures le crâne subirait des fractures au moindre traumatisme contraignant.

C'est le diamètre transversal du crâne qui est le plus élastique, il peut varier de 1 cm !

Configuration anatomique du crâne

Testut compare le crâne à un bateau à quille avec une partie basilaire très renforcée et des entreboutants plus fragiles.

Les parties renforcées

- en bas : la pièce basilaire étendue du trou occipital à la selle turcique reçoit le renfort d'autres pièces osseuses qui s'y attachent ;
- en avant : la partie fronto-ethmoïdale (à l'exception de la lame criblée) ;
- en arrière : la partie occipitale à l'exception de la partie arrière de chaque condyle ;
- antéro-latéralement : la partie orbito-sphénoïdale (sous l'implantation des ailes du sphénoïde) ;
- postéro-latéralement : la partie pétro-mastoïdienne (à l'exception de la région du rocher creusée par la cavité de l'oreille).

Les parties plus fragiles

Ce sont les entreboutants dont nous avons parlé, ce sont les régions :
1. fronto-sphénoïdale,
2. sphéno-pétreuse,
3. occipito-pétreuse.

Il est vrai, qu'à l'époque de Testut, les traumatismes crâniens dus au transport n'avaient pas toujours la gravité qu'ils ont à l'heure actuelle, la vitesse des véhicules n'était pas la même.

De nos jours les lésions les plus fréquemment trouvées dans le crâne se situent au niveau fronto et temporo-polaire, fronto et temporo-basal, ensuite au niveau du gyrus cingulaire au contact de la faux et à la face inféro-interne du lobe temporal à la jonction de la tente et de l'apex pétreux.

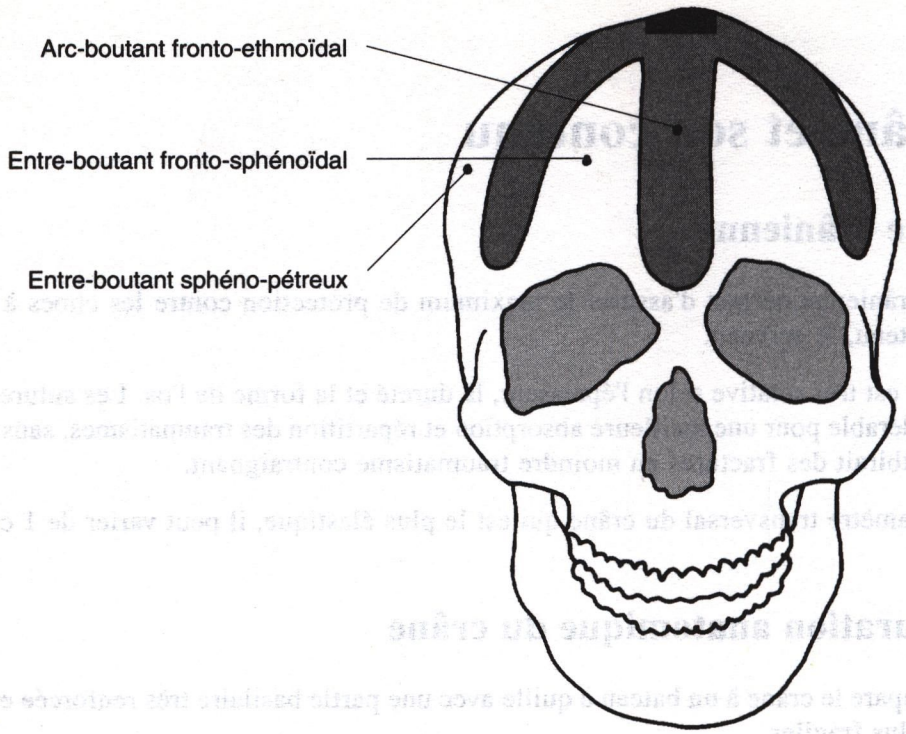

Fig. 13 : Vue antérieure

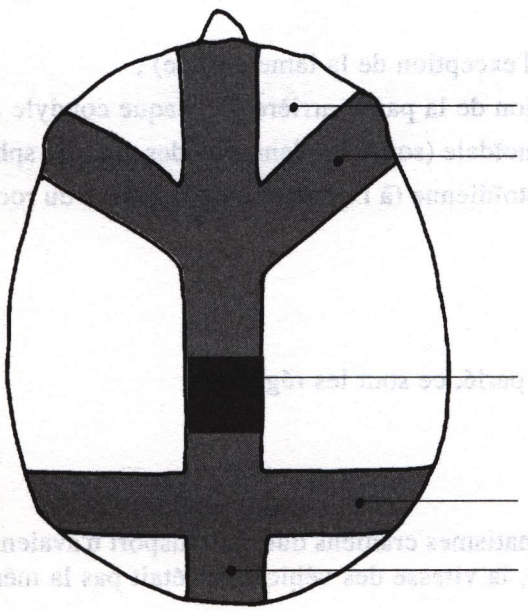

Fig. 14 : Vue supérieure

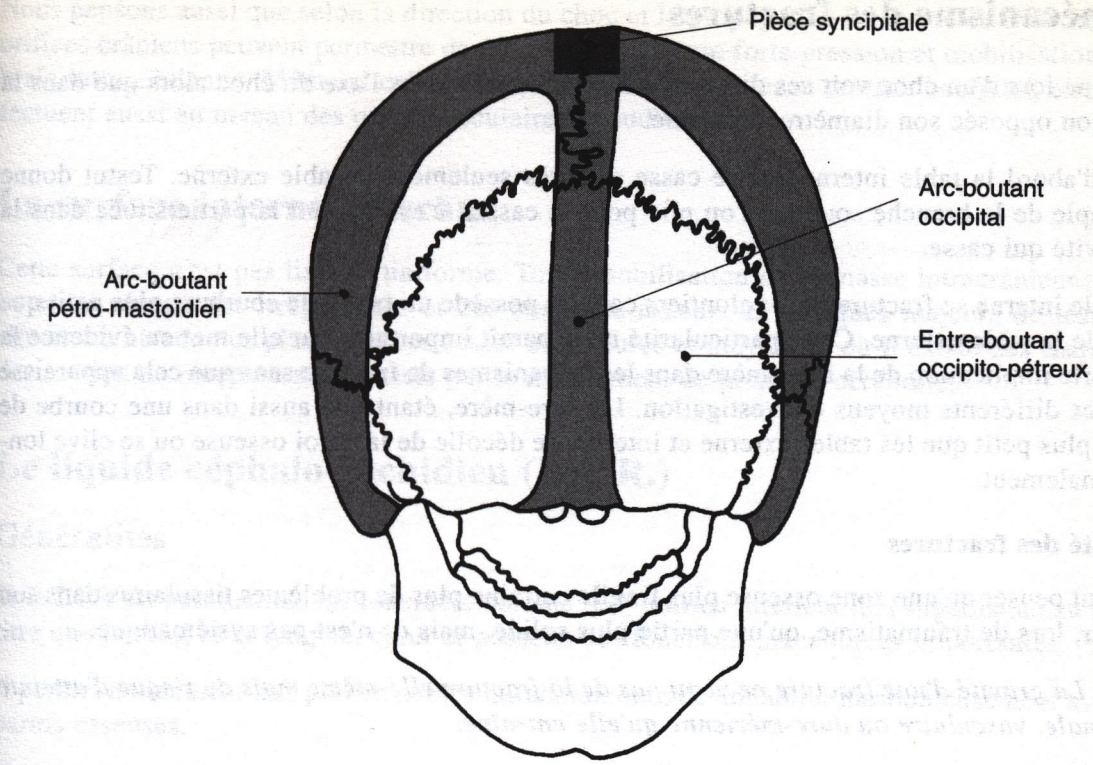

Fig. 15 : Vue postérieure

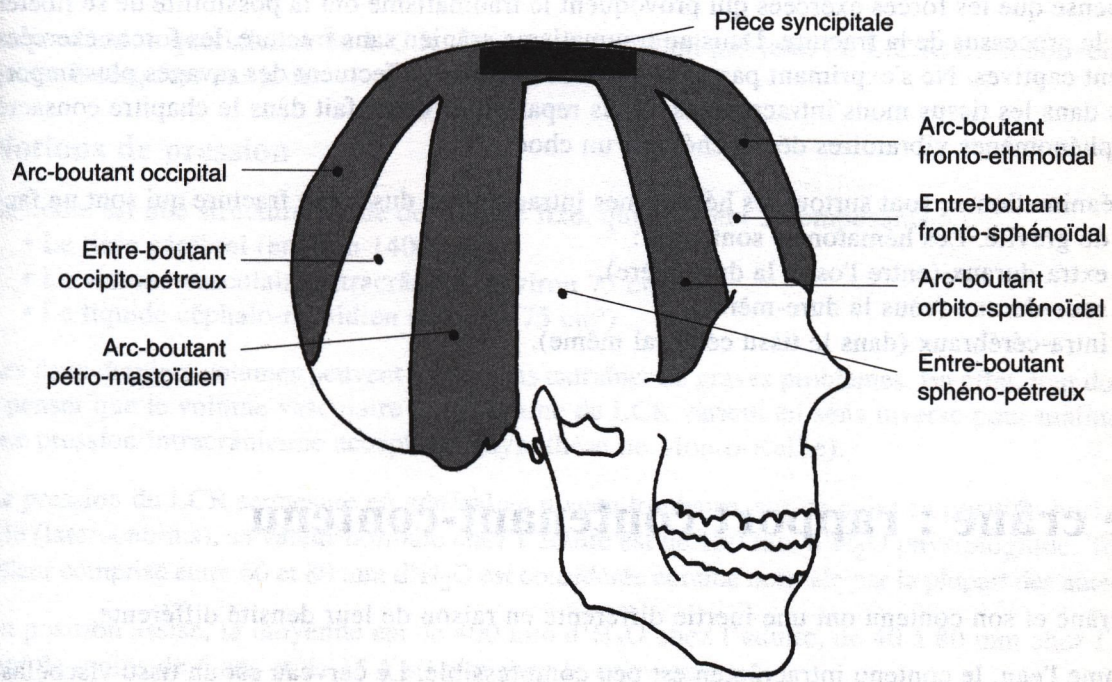

Fig. 16 : Vue latérale

Le mécanisme des fractures

Le crâne lors d'un choc voit ses dimensions se raccourcir dans l'axe du choc alors que dans la direction opposée son diamètre augmente.

C'est d'abord la table interne qui se casse et après seulement la table externe. Testut donne l'exemple de la branche souple qu'on plie pour la casser, c'est d'abord la partie située dans la concavité qui casse.

La table interne se fracture plus volontiers car elle possède un rayon de courbure plus petit que celui de la table externe. Cette particularité nous paraît importante car elle met en évidence la très forte implication de la dure-mère dans les mécanismes de fracture sans que cela apparaisse avec les différents moyens d'investigation. La dure-mère, étant elle aussi dans une courbe de rayon plus petit que les tables externe et interne, se décolle de la paroi osseuse ou se clive longitudinalement.

Gravité des fractures

On peut penser qu'une zone osseuse plus fragile entraîne plus de problèmes tissulaires dans son secteur, lors de traumatisme, qu'une partie plus solide, mais ce n'est pas systématique.

N.B. : *La gravité d'une fracture ne vient pas de la fracture elle-même mais du risque d'atteinte neuronale, vasculaire ou dure-mérienne qu'elle entraîne.*

La fracture est le résultat d'une mise en route, d'une concentration et d'une libération brutale d'énergie. Dans certains cas le pronostic des traumatismes crâniens est meilleur quand une fracture a lieu.

On pense que les forces exercées qui provoquent le traumatisme ont la possibilité de se libérer dans le processus de la fracture. Dans un traumatisme crânien sans fracture, les forces exercées restent captives. Ne s'exprimant pas dans une fracture elles effectuent des ravages plus importants dans les tissus mous intracrâniens. Nous reparlerons de ce fait dans le chapitre consacré aux phénomènes vibratoires déclenchés par un choc.

En réanimation ce sont surtout les hématomes intracrâniens dus à une fracture qui sont un facteur de gravité. Les hématomes sont, soit :

- extra-duraux (entre l'os et la dure-mère),
- sous-duraux (sous la dure-mère),
- intra-cérébraux (dans le tissu cérébral même).

Le crâne : rapport contenant-contenu

Le crâne et son contenu ont une inertie différente en raison de leur densité différente.

Comme l'eau, le contenu intracrânien est peu compressible. Le cerveau est un tissu viscoélastique. Une déformation de la boîte crânienne provoque un mouvement de la masse cérébrale et du liquide céphalo-rachidien surtout vers le trou occipital. Ce facteur permet d'augmenter la marge de compressibilité du cerveau.

Nous pensons aussi que selon la direction du choc et la propagation de l'onde de choc, tous les orifices crâniens peuvent permettre de compenser une trop forte pression et mobilisation cérébrale intracrânienne. Même si celles-ci sont plus fortes au niveau du trou occipital, elles s'effectuent aussi au niveau des orifices oculaires et auditifs.

La surface interne du crâne

Cette surface n'est pas lisse et uniforme. Toute mobilisation de la masse intracrânienne vient buter au niveau des irrégularités et des obstacles osseux. Les risques majeurs de lésion se situent au niveau des planchers des fosses antérieures et moyennes où il existe des risques de destruction de récepteurs sensoriels par le mouvement de la masse cérébrale.

Le liquide céphalo-rachidien (L.C.R.)

Généralités

Si le LCR est habituellement considéré comme le 3° milieu intérieur de l'organisme, au même titre que le sang et la lymphe, celui-ci possède des fonctions mécaniques importantes.

Il permet notamment aux parties nobles intracrâniennes de cohabiter harmonieusement avec les parois osseuses.

Il y a environ 90 à 150 g de L.C.R., un peu plus chez les personnes âgées. Sa pression moyenne est de l'ordre de 15 cm d'eau, elle doit toujours être supérieure à la pression atmosphérique pour éviter toute compression de la masse cérébrale. La pression du L.C.R. est plus forte en position assise pouvant atteindre la valeur de 200 cm d'eau.

La production quotidienne du L.C.R. est de 500 à 850 ml par jour. Le L.C.R. est renouvelé de quatre à cinq fois par jour.

Notions de pression

Le crâne est une structure rigide de volume fixe, qui contient 3 composants :

- Le tissu cérébral (environ 1400 cm^3)
- Le volume vasculaire intracrânien (environ 75 cm^3)
- Le liquide céphalo-rachidien (environ 75 cm^3)

Les deux derniers volumes peuvent varier sans entraîner de graves problèmes. En effet, tout donne à penser que le volume vasculaire et le volume de LCR varient en sens inverse pour maintenir une pression intracrânienne acceptable (hypothèse de Monro-Kellie).

La pression du LCR se mesure en général au niveau lombaire, sur un sujet en position horizontale (latérocubitus), sa valeur normale chez l'adulte est de 150 mm d'H_2O physiologique. Toute valeur comprise entre 60 et 80 mm d'H_2O est considérée comme normale par la plupart des auteurs.

En position assise, la moyenne est de 400 mm d'H_2O chez l'adulte, de 40 à 80 mm chez l'enfant de moins de 6 ans et de 15 à 80 mm chez le nouveau-né.

La pression est moins élevée au niveau de la grande citerne (119 mm en moyenne), avec des valeurs extrêmes allant de 41 à 197 mm. Elle est encore plus basse au niveau des ventricules : 50 à 80 mm.

La position du patient importe considérablement :

- en procubitus on assiste à une diminution de la pression (environ 80 mm d'H_2O) par rapport à celle notée en latérocubitus.
- Inversement en décubitus, la pression est augmentée dans la même proportion.

Bradley à mis en évidence que la pression du LCR au niveau de la suture coronale est de 30 mm d'H_2O sur un sujet couché. La flexion-élévation de la tête fait baisser la pression à - 60 mm d'H_2O et l'extension la fait monter à + 120 mm d'H2O.

Des effets analogues sont obtenus sur table basculante.

En fait toute variation de la pesanteur modifie la pression du LCR, ceci nous intéresse directement pour la compréhension des mécanismes traumatiques.

Des chats soumis à des forces centrifuges de - 6 g à + 6 g, montrent des variations de pression allant de + 80 à - 190 cm d'H_2O par rapport à la normale.

Ceci laisse déjà entrevoir les effets immédiats d'un traumatisme de type whiplash, qui va notamment faire varier très rapidement la pression intracrânienne.

Sécrétion et résorption

La sécrétion est indépendante de la pression du LCR, mais la résorption lui est directement proportionnelle. Elle s'arrête au-dessous d'une pression de 68 mm, correspondant à la pression des sinus veineux intracrâniens (CUTLER, 1968).

Pression veineuse intracrânienne et intra-rachidienne

L'augmentation de la pression provoquée par l'occlusion des veines jugulaires est transmise à 60 % environ au niveau du LCR. Toute variation de la pression intra-thoracique retentit immédiatement sur celle du LCR, car le réseau veineux avalvulaire est drainé par la veine cave supérieure. C'est ce qui se passe au cours de circonstances physiologiques comme la toux, les efforts musculaires importants, la défécation etc.

Rôle du L.C.R.

Protection et maintien

Le LCR joue le rôle d'un fluide protecteur. Tous les éléments du système nerveux central et périphérique baignent dans le L.C.R. qui les protège des agressions mécaniques et traumatiques. Ce rôle est démontré par son remplacement par l'air.

Le cerveau est littéralement « en suspension » dans le LCR. On a calculé que **le poids d'un cerveau isolé est sensiblement égal à 1,5 kg, plongé dans le L.C.R. son poids effectif n'est plus que de 50 grammes !** Comment ne pas être émerveillé par ce phénomène.

La moelle ne pèse que 30 à 40 g, le L.C.R. ne joue pas un grand rôle sur son poids mais il la protège contre les agressions mécaniques. En effet le volume du compartiment rachidien du LCR est d'environ 80 ml pour 25 ml de moelle, tandis que le volume du compartiment cérébral du LCR n'est que de 60 ml pour 1500 ml d'encéphale.

Amortissement des pressions

Les gradients de pression compensés par le L.C.R. sont bien sûr dus aux traumatismes mais surtout aux différences de pression vasculaire.

Le L.C.R. joue, pour le cerveau, le rôle des pressions négatives intra-thoraciques et de l'effet Turgor pour les organes de l'abdomen. Les notions relatives à la poussée d'Archimède qu'engendre le LCR sont développées dans le chapitre de la dynamique neuro-méningée.

Protection dans les traumatismes crâniens

Le L.C.R. protège le cerveau et la moelle, contre les chocs directs et indirects. Pendant un choc direct, le crâne, comme nous l'avons déjà vu, se déforme en se creusant au point d'impact et en se bombant dans la direction opposée.

Le L.C.R. est surtout refoulé vers les confluents de la base du cerveau.

Rappelons que le L.C.R. circule autour du cerveau dans différents sillons, rivuli, rivi et flumina qui se dirigent vers les six lacs du L.C.R. Le lac bulbo-spinal occupe toute la hauteur de la moelle, son extrémité inférieure entoure la queue de cheval, c'est le lac spino-terminal. Tous les lacs communiquent entre eux. Rappelons aussi que le lac cérébelleux inférieur se prolonge avec le lac bulbo-spinal communiquant avec le 4e ventricule souvent sollicité dans notre profession.

En cas de traumatisme le L.C.R. est refoulé surtout vers l'arrière. Le 4e ventricule reçoit brutalement une grande partie du L.C.R. contenu dans les ventricules latéraux.

Quand le choc est violent, la distension du 4e ventricule va provoquer une inhibition des fonctions cérébrales et bulbaires, allant de la simple syncope à des arrêts cardio-respiratoires pouvant entraîner la mort. Quand les fonctions cardio-respiratoires sont affectées, on parle de commotion cérébrale. Il semble que chaque fois que le L.C.R. vient buter avec force certaines parties du cerveau, il se passe une libération de catécholamines et d'endorphines.

Nutrition, épuration, élimination

Le L.C.R. nourrit les cellules épendymaires pie-mèriennes et arachnoïdiennes tout en épurant et éliminant les déchets du système nerveux central. Il contrôle l'environnement chimique du système nerveux central.

Il joue un rôle, par les variations de son P.H. et de sa composition électrolytique, sur le transport sanguin cérébral et sur la respiration (il est sensible à la capnie et à la pression veineuse).

Protection immunologique

Il est possible qu'il représente l'équivalent de la lymphe, c'est-à-dire le véhicule d'une protection immunologique (cellulaire et humorale) pour le système nerveux central.

Milieu intérieur du système nerveux central

A l'image du système circulatoire sanguin, il est un milieu d'excrétion de nombreuses substances. La conception du LCR « évier » est actuellement la plus classique et il est bien établi qu'il contri-

bue à « un lavage » du cerveau, renouvelé 3 à 4 fois par jour. Il contrôle ainsi la composition chimique de tous les centres nerveux.

Son rôle de transporteur est très important dans le domaine de la neuro-endocrinologie. La plupart des « releasing-factors » empruntent cette voie, il est possible que les médiateurs du sommeil l'utilisent. Le transport des hormones thyroïdiennes par la transthyrétine est bien établi.

Son rôle d'hormono-régulateur est peu connu pour les hormones hypothalamiques, hypophysaires, épiphysaires (mélatonine) et les endorphines. Il est très vraisemblable que les nombreux neurotransmetteurs identifiés dans le LCR l'utilisent pour leurs déplacements.

Les pulsations du L.C.R.

Les ostéopathes ont souvent l'impression d'être les seuls à s'intéresser aux mouvements du liquide céphalo-rachidien. Il n'en est rien ! Voici résumés les travaux du professeur Claude MANELFE du CHU de Purpan à Toulouse.

Les mouvements oscillatoires du liquide céphalo-rachidien au niveau de la moelle étaient connus avant même le développement de l'imagerie à résonance magnétique. On l'attribuait à l'éjection systolique du liquide céphalo-rachidien du 3e ventricule, sous l'influence des pulsations thalamiques dues à l'onde artérielle atteignant le cerveau.

A l'heure actuelle, on a montré que l'écoulement du liquide céphalo-rachidien des ventricules latéraux vers le troisième ventricule, l'aqueduc de Sylvius, le quatrième ventricule et les citernes de la base proviennent d'un mouvement de va-et-vient cyclique à chaque battement cardiaque, caudal en systole et crânial en diastole.

Le volume de liquide quittant les ventricules lors de chaque battement cardiaque est égal à la production de liquide céphalo-rachidien au niveau ventriculaire. Ce mouvement pulsatile pourrait être dû à l'action du cerveau lui-même sur les ventricules latéraux, *ce serait dû à sa motilité.*

Les pulsations au niveau du rachis cervical et thoracique sont provoquées par un mouvement pulsatile du tronc cérébral dans les citernes de la base.

Expérimentations

Le Professeur Claude MANELFE a démontré avec l'IRM l'existence, au niveau de la citerne interpédonculaire, d'une onde systolique descendante (100 à 300 msec après l'onde R de l'électrocardiogramme) de vitesse maximale de 1,5 cm/s environ. Celle-ci est suivie d'une brève période d'immobilité du LCR (400 à 500 msec après l'onde R) suivie elle-même d'une onde ascendante (600 msec jusqu'à la fin de la diastole). Ces pulsations se propagent librement dans l'espace sous-arachnoïdien rachidien, communicant largement avec les citernes de la base.

Le mouvement du cerveau lors d'un choc

Phénoménologie

Différentes expérimentations et données cliniques ont prouvé que lors d'un traumatisme le cerveau bouge dans la boîte crânienne. Il accomplit un mouvement d'aller-retour.

Le liquide céphalo-rachidien amortit l'effet des forces collisionnelles, lorsque les possibilités d'amortissement sont dépassées, le système membraneux prend le relais.

Les méninges, et en particulier la faux du cerveau et la tente du cervelet, permettent de maintenir le cerveau dans la même position. Lors d'un choc, le L.C.R. et les méninges amortissent, limitent et orientent le déplacement.

Selon l'intensité et la direction du choc, le mouvement de la masse cérébrale et ses effets lésionnels sont plus ou moins pathogènes. Tout mouvement cérébral en rotation ou en latéro-flexion entraînant un éloignement du cerveau de son axe sagittal donne une force d'accélération importante.

Certains chocs antéro-postérieurs, comme le "coup du lapin", associés à une rotation ont, par effets d'accélération et de décélération, des conséquences dans toute la longueur du canal rachidien. Ce sont particulièrement ces traumatismes qui produisent des ondes de choc intracavitaires cérébro-médullaires. Celles-ci viennent buter sur tous les reliefs osseux naturels ou pathologiques.

Lorsque l'onde de choc démarre sur le crâne les lésions sont cérébrales ou vertébrales. Au niveau vertébral elles ont tendance à se focaliser sur les zones de changement de courbure C5-C6 et D8-D9.

Lorsque l'onde de choc démarre sur les parties inférieures du corps, les membres inférieurs, le sacrum, le coccyx et le bassin, en se dirigeant vers le haut, elle a tendance à se concentrer sur le changement de courbure D12-L1. Ceci explique en partie la fréquence des fractures de ces vertèbres.

Rôle du trou occipital et du foramen de Paccioni

Le trou occipital permet le passage du bulbe rachidien de la fosse cérébrale postérieure vers le canal rachidien. Lors d'un choc important, la région du bulbe et de la partie moyenne du cervelet vont se déplacer dans sa direction. Ce mouvement est provoqué par le déplacement de la masse cérébrale et par l'augmentation consécutive de la pression intracrânienne du L.C.R.

En regardant un crâne, on se rend compte que la masse cérébrale en mouvement a peu d'échappatoire possible. C'est naturellement qu'elle vient en direction du trou occipital. Le plus gros de la masse cérébrale télencéphalique repose dans la fosse cérébrale postérieure sur la tente du cervelet et les forces convergent vers le foramen ovale de Paccionni.

La partie bulbo-cérébelleuse, sous-tentorielle, se trouve ainsi soumise à des forces d'extériorisation à travers le trou occipital. Certains engagements bulbaires traumatiques témoignent de la sollicitation de cette zone.

Quand la direction du choc reçu est complexe, surtout lorsqu'elle est transversale, les orifices auditifs vont permettre aussi de compenser les mouvements de la masse cérébrale et d'amortir l'onde de choc collisionnelle. Les orifices oculaires semblent jouer un faible rôle.

N.B. Dans un choc important, les forces collisionnelles se concentrent vers le trou occipital, la partie postérieure de la dure-mère va résister pour empêcher le mouvement postérieur de la masse cérébrale. C'est pour cette raison que la partie postérieure de la faux et la dure-mère attachée autour du trou occipital sont importants à traiter .

En conclusion on peut dire que le trou occipital, la faux du cerveau, la tente du cervelet, les irrégularités osseuses intracrâniennes et vertébrales et à un niveau moindre les orifices auditifs et oculaires sont des régulateurs et des focalisateurs des forces collisionnelles intracrâniennes.

Anatomie fonctionnelle du système nerveux central

Les enveloppes méningées

Le système méningé, et plus particulièrement la dure-mère, est pour nous l'un des éléments clefs des lésions tissulaires traumatiques et de leur traitement. Nous allons rappeler les quelques points importants utiles à sa compréhension et à son traitement.

Organisation générale

D'origine embryologique voisine de celle des feuillets séreux du tronc, issus pour leur part de la splanchnopleure, les méninges dérivent de la somatopleure. Ces trois feuillets que constituent la pie-mère, l'arachnoïde et la dure-mère, enveloppent tout le système nerveux central.

D'un point de vue histologique ces 3 feuillets présentent des caractéristiques bien différentes :

- la dure-mère est une membrane fibreuse
- la pie-mère est une membrane cellulo-vasculaire
- l'arachnoïde, longtemps décrite à la suite des travaux de BICHAT comme une séreuse, est en fait une membrane conjonctive avasculaire.

La dure-mère et l'arachnoïde sont appliquées l'une contre l'autre. Entre arachnoïde et pie-mère, l'espace sous-arachnoïdien est rempli de liquide céphalo-rachidien.

La pie-mère

La pie-mère est une membrane résistante formée de deux couches de fibres conjonctives longitudinales et circulaires. Elle est intimement appliquée sur la moelle épinière dont elle épouse fidèlement les contours et dont elle assure la limite externe.

Elle contient de nombreux vaisseaux qu'elle contribue à fixer à son contact. Une de ses dépendances particulièrement importante est le ligament dentelé.

Le ligament dentelé

Situé latéralement, il prend appui sur la pie-mère et se fixe à la face profonde de la dure-mère par des digitations interposées entre les orifices duraux de sortie radiculaire. Son rôle est d'amarrer la moelle épinière à la dure-mère, assurant ainsi, quelle que soit la position du rachis, le centrage transversal de la moelle dans le canal vertébral.

L'arachnoïde

Très longtemps décrite, à la suite de Bichat, comme une séreuse, des études récentes montrent qu'il s'agit en fait d'une membrane conjonctive sans vaisseaux ni nerfs. Elle est formée de deux couches :

- une couche externe formée de cellules endothéliformes aplaties
- une couche interne constituée de fibres conjonctives entremêlées en un réseau plus ou moins dense.

Cette membrane, comme la cornée, ne doit sa survie qu'au milieu liquidien dans lequel elle baigne par ses deux faces, en l'occurrence, ici, le LCR.

Sa finalité est de contribuer à assurer l'étanchéité de l'espace liquidien et de constituer un espace de colmatage. En effet, les cellules conjonctives fibroblastiques, peu exigeantes sur le plan métabolique, sont capables de proliférer et d'inclure ou d'isoler toute zone menacée ou tout corps étranger.

La dure-mère

Il est classique de distinguer selon la topographie :

- la dure-mère crânienne
- la dure-mère rachidienne

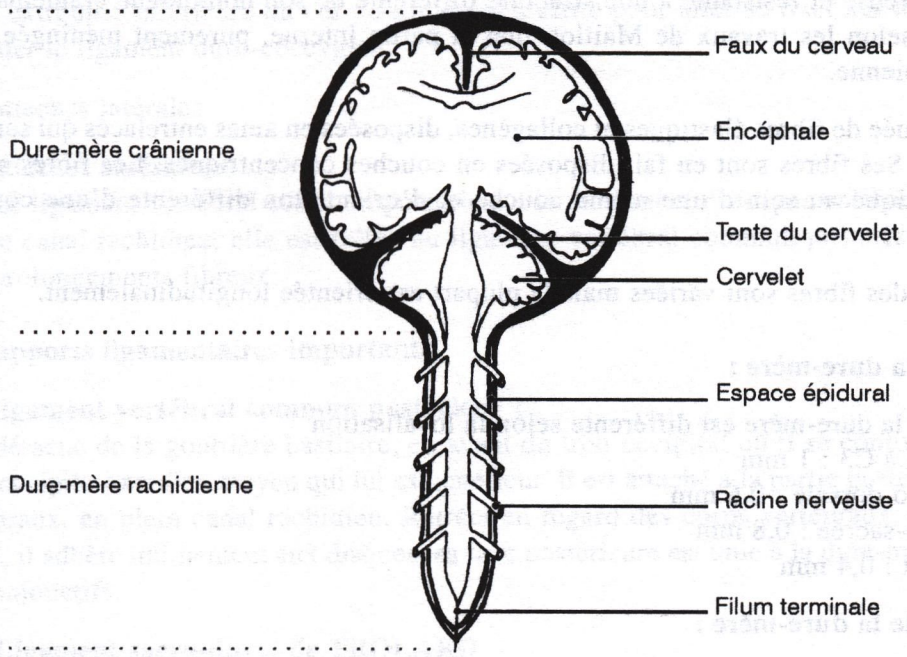

Fig 17 : Organisation générale de la dure-mère

La dure-mère rachidienne

C'est le « core-link » de Sutherland (le *lien central*, le *lien profond*). C'est un cylindre creux qui renferme en son sein le bulbe rachidien à sa partie haute et la moelle épinière plus bas, le tout baignant dans le liquide céphalo-rachidien. Ce cylindre s'étend de l'occiput à S2-S3 où il s'effile pour former le cul-de-sac dural, contenu dans le canal sacré. La moelle épinière ne dépassant pas L2, la capacité de la dure-mère est bien supérieure au volume du bulbe et de la moelle épinière.

Le fourreau dural est percé latéralement par une série d'orifices correspondant au passage des racines nerveuses vers le trou de conjugaison.

On distingue deux parties : le collet marquant l'orifice de sortie et la gaine durale radiculaire. Celle-ci, nettement plus courte que la racine, l'accompagne jusqu'au trou de conjugaison et se continue au-delà par le périnèvre du nerf.

Le fourreau dural

Par sa face externe, il répond au tissu vasculo-graisseux ; structure semi-fluide, comblant l'espace épidural et le séparant des parois du canal vertébral. Cet espace épidural contient de la graisse et des plexus veineux intra-rachidiens. La dure-mère y est unie au ligament vertébral commun postérieur par des prolongements fibreux, particulièrement nombreux dans les régions lombaire et cervicale.

La face interne est recouverte par le feuillet pariétal de l'arachnoïde.

La structure de la dure-mère rachidienne

Cette gaine fibreuse et résistante a une structure différente de son homologue crânienne. Elle ne représente selon les travaux de Maillot, que la partie interne, purement méningée, de la dure-mère crânienne.

Elle est constituée de fibres élastiques et collagènes, disposées en amas entrelacés qui semblent désorganisées. Ses fibres sont en fait disposées en couches concentriques. Les fibres sont de direction identique au sein d'une même couche et d'orientation différente d'une couche à l'autre.

Les directions des fibres sont variées mais la plupart est orientée longitudinalement.

Épaisseur de la dure-mère :

L'épaisseur de la dure-mère est différente selon la localisation
- trou occipital à C3 : 1 mm
- région cervico-dorsale : 0,6 mm
- région lombo-sacrée : 0,8 mm
- cône terminal : 0,4 mm

Les attaches de la dure-mère :

- les attaches supérieures
  - ◊ la dure-mère rachidienne prolonge la dure-mère crânienne, au niveau du pourtour du trou occipital, auquel elle adhère par un anneau fibreux épais et résistant
  - ◊ elle s'attache à la face postérieure du corps de l'axis.

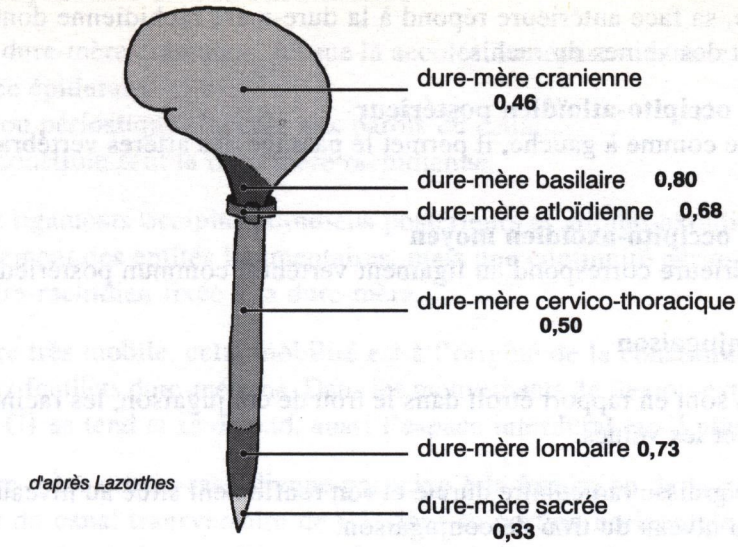

Fig 18 : Variations de l'épaisseur de la dure-mère (valeurs moyennes en mm)

- les attaches inférieures
  - ◊ sur toute la hauteur du cul-de-sac dural (dont le sommet répond à S2), des prolongements fibreux entre la face antérieure de la dure-mère et le ligament vertébral commun postérieur, s'accroissent et s'épaississent pour former le *ligament sacro-dural de Trolard.*
  - ◊ l'extrémité inférieure du cul-de-sac dural s'effile pour aller se fixer sur le coccyx et former le ligament duro-coccygien.
- les attaches latérales
- les attaches antérieures
  - ◊ Le ligament vertébral commun postérieur ; la dure-mère n'est pas entièrement libre dans le canal rachidien, elle est reliée au ligament vertébral commun postérieur par quelques prolongements fibreux.

Les rapports ligamentaires importants

• Le ligament vertébral commun postérieur :

Il se détache de la gouttière basilaire, en avant du trou occipital où il se confond avec le ligament occipito-axoïdien moyen qui lui est antérieur. Il est attaché à la partie postérieure des corps vertébraux, en plein canal rachidien. Rétréci en regard des corps vertébraux, large au niveau discal, il adhère intimement aux disques, sa face postérieure est unie à la dure-mère par des tractus conjonctifs.

• Le Ligament sacro-dural de TROLARD

C'est une partie du ligament vertébral commun postérieur. Il unit la dure-mère à la paroi antérieure du canal sacré. Au dessous de l'articulation lombo-sacrée, le ligament vertébral commun postérieur s'amincit pour finir sur la première pièce coccygienne. Le faisceau profond du ligament sacro-coccygien postérieur correspond au ligament vertébral commun postérieur.

• **Le Ligament jaune**
Interlamellaire, sa face antérieure répond à la dure-mère rachidienne dont elle est séparée par de la graisse et des veines du rachis.

• **Le ligament occipito-atloïdien postérieur**
Perforé à droite comme à gauche, il permet le passage des artères vertébrales et du 1° nerf cervical.

• **Le ligament occipito-axoïdien moyen**
Sa partie postérieure correspond au ligament vertébral commun postérieur.

Le trou de conjugaison

Trois éléments sont en rapport étroit dans le trou de conjugaison, les racines et le ganglion spinal, la graisse et les veines.

En principe, la graisse radiculaire durale et son renflement situé au niveau du ganglion ne sont pas attachés au niveau du trou de conjugaison.

Au niveau cervical
L'orifice est prolongé par la gouttière transversaire à laquelle adhère, plus ou moins, le périnèvre des nerfs cervicaux. Le trou de conjugaison est constitué de deux parties :
• La première, postéro-interne, est le trou de conjugaison proprement dit.
• La deuxième, antéro-externe, est la gouttière transversaire, perforée en son fond par l'orifice de l'artère vertébrale.

La hernie discale cervicale est souvent trouvée latéralement juste en arrière de la jonction de l'uncus et du corps vertébral. Elle entraîne une stase veineuse, un œdème et une compression directe des racines et du ganglion.

Certains résultats rapides sur les névralgies cervico-brachiales et les sciatalgies s'expliquent par un drainage de l'œdème péri-radiculaire dû à la stase veineuse.

Au niveau lombaire
Les nerfs se situent sur la partie haute du foramen, ce qui constitue une bonne protection contre les variations de hauteur, dues à la compression discale et à la mobilité des apophyses articulaires postérieures.

Les deux ou trois racines sensitives sont en arrière, et la racine antérieure en haut et en avant.

La graisse joue un rôle de maintien et de protection sur les formations nerveuses. Les racines nerveuses sont aussi protégées par l'adhérence fibreuse du périnèvre aux parois du chenal transverso-foraminal.

En conclusion :

Au niveau rachidien il faut retenir quelques attaches utiles de la dure-mère pour espérer avoir un effet manipulatif intéressant :
• Le trou occipital
• C2
• Le Sacrum
• Le Coccyx
• Les trous de conjugaison

La dure-mère de la jonction crânio-rachidienne

Les 2 feuillets de la dure-mère crânienne, jusque là accolés, se séparent dans le canal rachidien et délimitent l'espace épidural :
- le feuillet externe ou périostique s'accole aux parois du canal ;
- le feuillet interne constitue seul la dure-mère rachidienne.

Pour Lazorthes : les ligaments occipito-atloïdiens postérieurs et atloïdo-axoïdiens postérieurs ne seraient pas réellement des entités ligamentaires, mais une continuité périostée de l'occipital et du périoste intra-rachidien fixée à la dure-mère.

C1 étant une vertèbre très mobile, cette mobilité est à l'origine de la constitution d'un espace clivable entre les deux feuillets dure-mériens. Dans les mouvements de flexion-extension, la dure-mère postérieure de C1 se tend et se détend, aussi l'espace interdural est-il plus ou moins net.

Latéralement, la dure-mère crânio-rachidienne participe à la formation de la gaine de l'artère vertébrale. Au sortir du canal transversaire de C1, dans sa portion horizontale, l'artère vertébrale est comprise entre le périoste de l'occipital et la gouttière que lui forme C1.

Elle atteint la dure-mère, la traverse, la refoule et l'entraîne avec elle dans le canal rachidien en une sorte de fourreau qui se continue sur elle sur plusieurs millimètres. Il se confond progressivement avec son adventice.

En avant, la dure-mère est très épaisse, elle adhère fortement :
- à la membrana tectoria (ligament Occipito-axoïdien),
- à la gouttière basilaire,
- au pourtour du trou occipital,
- au relief du sommet de l'apophyse odontoïde.

Au dessous de cette dernière formation, l'adhérence cesse et l'espace épidural proprement dit commence.

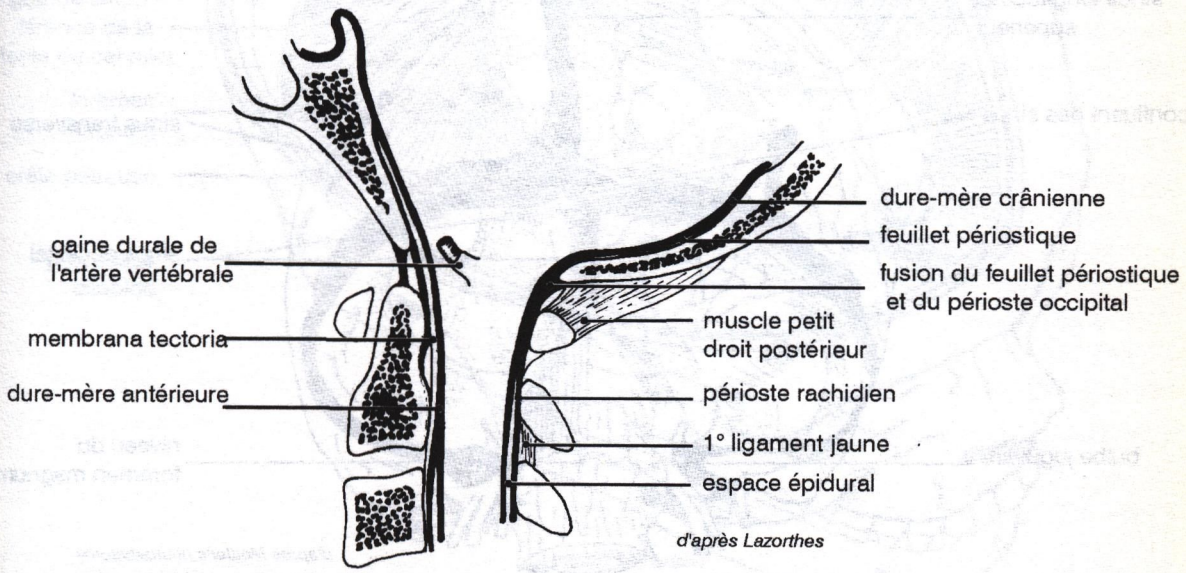

Fig 19 : La dure-mère de la jonction cranio-rachidienne (coupe sagittale)

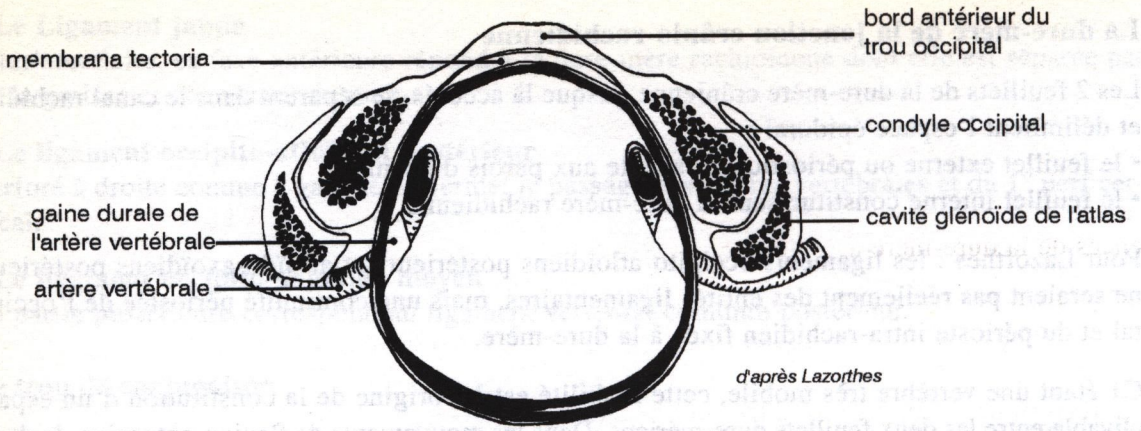

Fig 20 : La dure-mère de la jonction cranio-rachidienne (coupe oblique selon le plan du trou occipital)

La dure-mère crânienne

la dure-mère crânienne constitue une sphère creuse qui enveloppe la masse encéphalique, tout en tapissant la boîte crânienne à laquelle elle sert de périoste interne.

La surface externe

Celle-ci s'applique contre la paroi interne du crâne à laquelle elle est unie par des prolongements fibreux et vasculaires. Elle adhère faiblement vers la calotte sauf au niveau des sutures. Chez l'enfant l'adhérence est infime au niveau des sutures.

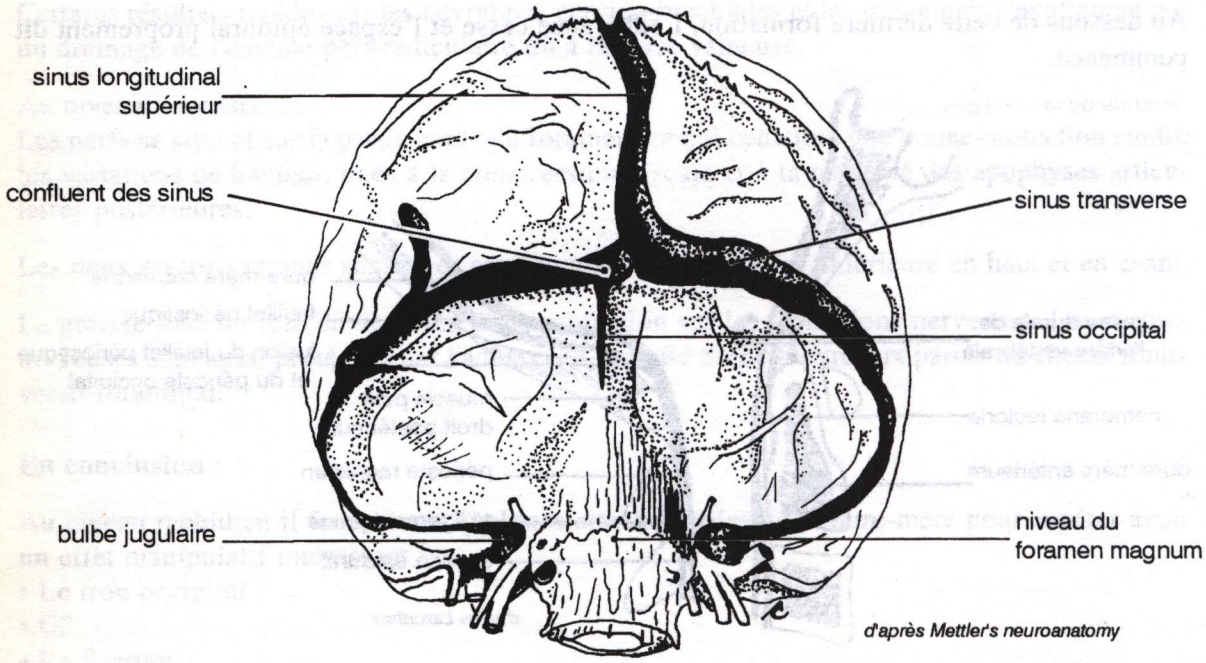

Fig 21 : Vue postérieure de la dure-mère, isolée, entourant l'encéphale

Chez l'adulte, l'adhérence à la boîte crânienne augmente avec l'âge, à cause de la densité des tractus fibreux qui vont de la membrane à l'os et aux incrustations des granulations de PACCIONI.

L'adhérence de la dure-mère est plus marquée chez l'enfant que chez l'adulte. La dure-mère chez l'enfant se décolle difficilement dans les traumatismes. Elle se déchire au niveau des fractures.

Les gaines dure-mériennes, entourant les nerfs crâniens, contribuent à intensifier les adhérences de la dure-mère avec la base du crâne.

Les 2 feuillets de la dure-mère sont unis chez l'adulte. C'est au niveau du trou occipital qu'ils se séparent pour descendre isolément dans le canal rachidien.

Les fortes adhérences de la dure-mère crânienne

- Base du crâne (surtout apophyse crista galli)
- Bord postérieur des petites ailes du sphénoïde
- Apophyses clinoïdes antérieures et postérieures

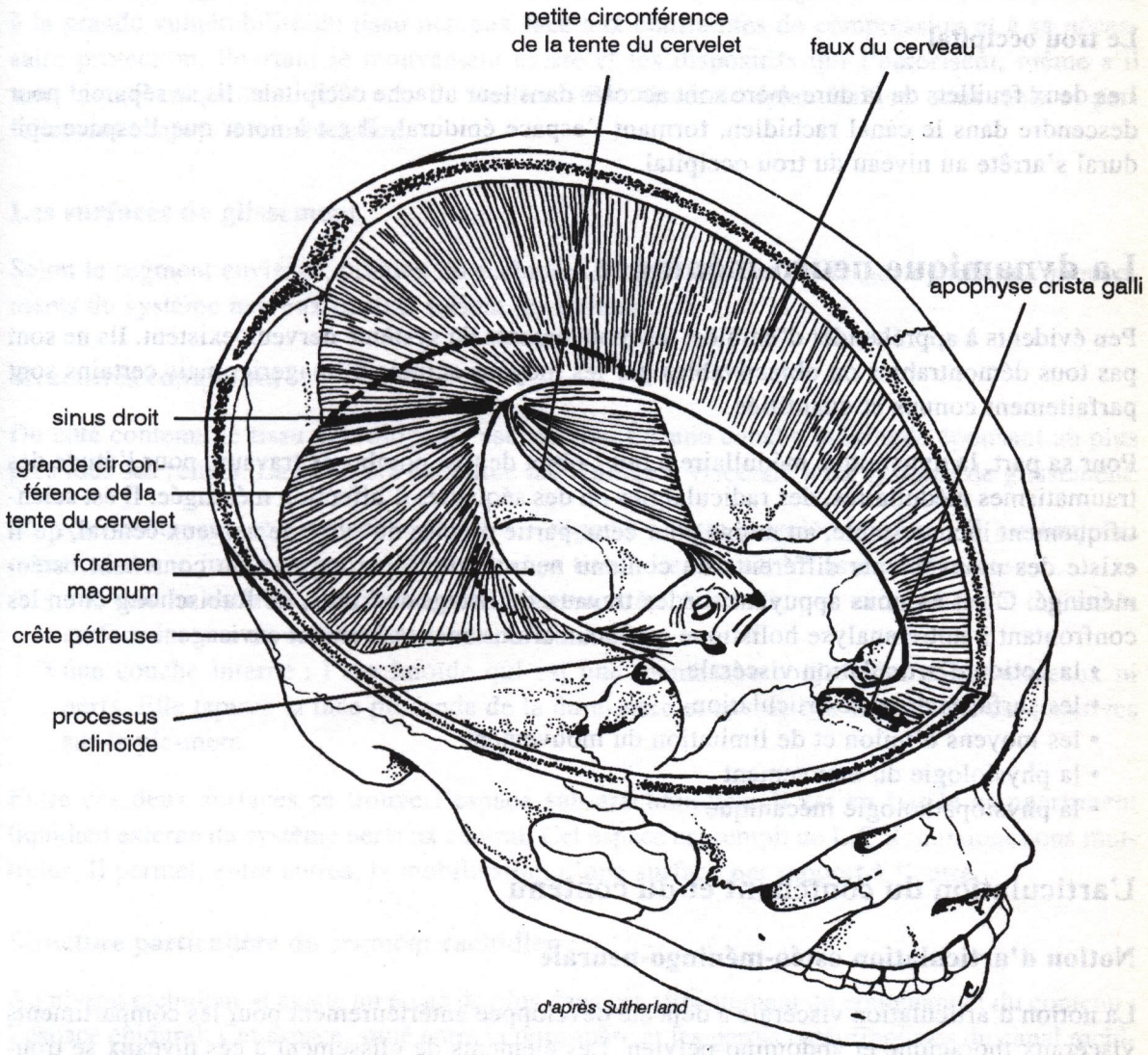

Fig 22 : Les membranes de tension réciproque intra-crâniennes

- Bord supérieur du rocher
- Gouttière basilaire
- Pourtour du trou occipital

La surface interne

Bien connues des ostéopathes, il existe trois cloisons issues de la dure-mère. Leur rôle essentiel est d'isoler et de maintenir en place les différentes parties de l'encéphale dans toutes les positions, lors des traumatismes directs ou indirects :

- faux du cerveau
- tente du cervelet
- faux du cervelet

Bien qu'étant fermement maintenu, l'encéphale peut se mobiliser dans la boîte crânienne lors de traumatismes. Il semble que ce sont surtout les mouvements antéro-postérieurs qui sont possibles.

Le trou occipital

Les deux feuillets de la dure-mère sont accolés dans leur attache occipitale. Ils se séparent pour descendre dans le canal rachidien, formant l'espace épidural. Il est à noter que l'espace épidural s'arrête au niveau du trou occipital.

La dynamique neuro-méningée

Peu évidents à appréhender d'emblée, les mouvements du système nerveux existent. Ils ne sont pas tous démontrables ou objectivables par les moyens actuels d'imagerie, mais certains sont parfaitement connus et quantifiés.

Pour sa part, la dynamique médullaire à fait l'objet de très nombreux travaux, pour l'étude des traumatismes médullaires, des radiculalgies ou des séquelles d'affection méningée. Il est scientifiquement incontestable, au moins pour cette partie précise du système nerveux central, qu'il existe des mouvements différents du contenu neurologique par rapport au contenant ostéo-méningé. C'est en nous appuyant sur les travaux de Breig, de Louis, de Rabischong et en les confrontant à notre analyse holistique que nous allons successivement envisager :

- la notion d'articulation viscérale
- les surfaces de cette articulation
- les moyens d'union et de limitation du mouvement
- la physiologie du mouvement
- la physiopathologie mécanique

L'articulation du contenant et du contenu

Notion d'articulation ostéo-méningo-neurale

La notion d'articulation viscérale a déjà été développée antérieurement pour les compartiments viscéraux thoracique et abdomino-pelvien. Les éléments de glissement à ces niveaux se trouvent formés de membranes séreuses lubrifiées par un liquide séreux à haut pouvoir lubrifiant.

Ces espaces clos de toute part s'apparentent à une capsule articulaire et permettent le mouvement par glissement des structures viscérales.

L'analogie avec l'articulation, au plan ostéo-articulaire ou au plan des glissements tissulaires qui s'y rapportent, est assez aisée à faire. Précisons même que la classification articulaire fonctionnelle admet le groupe des syssarcoses dans lequel nous paraît pouvoir figurer l'articulation viscérale. Ce groupe articulaire regroupe toutes les unités de glissement comme les bourses séreuses, les gaines synoviales tendineuses et les dispositifs cellulo-fibreux dédiés au mouvement.

En ce qui concerne les mouvements différentiels du système nerveux central, par rapport à son contenant osseux, l'analogie « articulaire » est plus difficile à défendre. Contrairement aux idées reçues, d'un point de vue histologique, le système nerveux ne compte pas de membranes séreuses parmi ses enveloppes.

Ici, le mode de glissement répond à un tout autre cahier des charges. Il est lié principalement à la grande vulnérabilité du tissu nerveux face aux contraintes de compression et à sa nécessaire protection. Pourtant le mouvement existe et les dispositifs qui l'autorisent, même s'il sont biomécaniquement différents de l'articulation viscérale splanchnique, sont réels et parfaitement adaptés à leur fonction.

Les surfaces de glissement

Selon le segment envisagé, crânien ou rachidien, les surfaces et les étages dédiés aux mouvements du système nerveux central varient légèrement.

Structures communes :

Du côté contenu, le tissu neurologique est recouvert d'une couche méningée épousant au plus près tous ses reliefs. La pie-mère constitue la méninge « viscérale » du système de glissement.

Du côté contenant, le segment « pariétal » répond à cette première surface. Il est toujours constitué d'une juxtaposition de deux couches tissulaires de nature assez différente :

- une couche externe ; membraneuse, de nature très résistante, peu extensible qui tapisse la surface interne du contenant osseux, la dure-mère,
- une couche interne ; l'arachnoïde qui est une membrane conjonctive sans vaisseaux ni nerfs. Elle tapisse la face profonde de la dure-mère et envoie des expansions conjonctives sur la pie-mère.

Entre ces deux surfaces se trouve l'espace sub-arachnoïdien. Il est en fait le compartiment liquidien externe du système nerveux central. Cet espace est rempli de L.C.R. aux fonctions multiples. Il permet, entre autres, la mobilisation d'une surface par rapport à l'autre.

Structure particulière du segment rachidien :

Au niveau rachidien, il existe un étage de plus dans cet affrontement du contenant et du contenu ; l'espace épidural. Cet espace, situé entre la dure-mère et les parois ostéofibreuses du canal rachidien, est un espace virtuel. Il est occupé principalement par de la graisse et par le réseau des veines épidurales qui constituent les plexus intra-rachidiens.

Cet espace est en fait formé par le dédoublement du tissu dure-mérien, histologiquement composé de deux couches.

- Au niveau crânien, ces deux couches sont accolées l'une à l'autre. La couche externe joue le rôle d'un périoste endocrânien et la couche interne celui d'un porte-vaisseaux.
- Au niveau rachidien, à partir de la charnière crânio-rachidienne, ces deux feuillets se séparent. Le feuillet externe joue le rôle de périoste à l'intérieur du canal rachidien, le feuillet interne constitue la dure-mère rachidienne proprement dite. Ces deux feuillets limitent ainsi l'espace épidural.

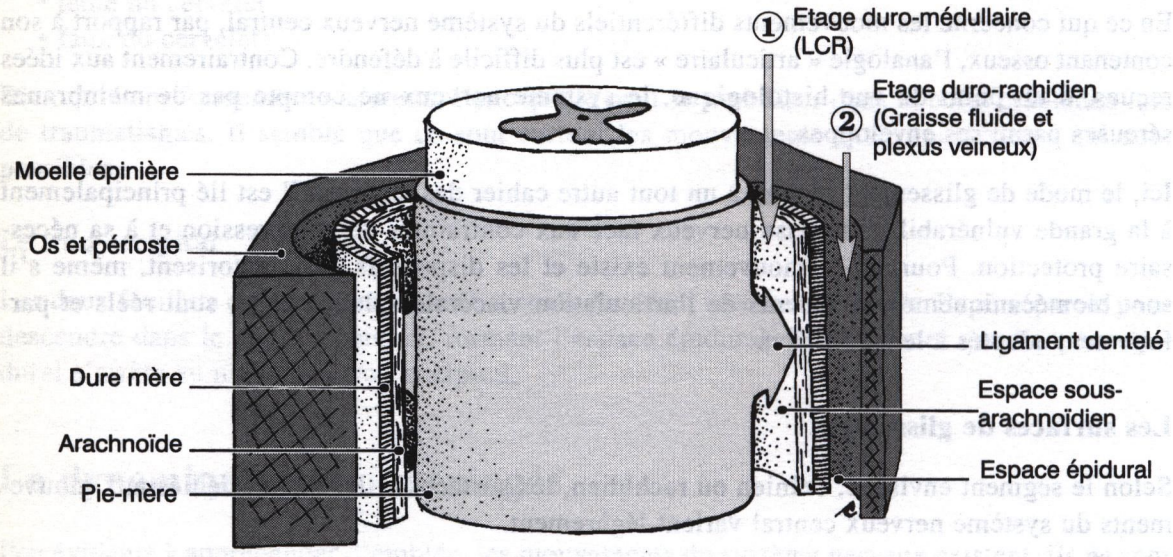

Fig 23 : Les surfaces de l'articulation médullo-rachidienne

Classiquement Rabischong attribue à l'espace épidural une double fonction :

- favoriser l'adaptation mécanique entre le canal vertébral et le fourreau dural
- servir de voie de circulation veineuse à la fonction hématopoïétique, dont le point de départ est dans le tissu spongieux du corps vertébral.

Cet étage supplémentaire de glissement constitue une interface souple et peu contraignante. Il permet, néanmoins, le maintien en place de l'élément duro-médullaire, tout en diminuant l'influence de l'élément ostéofibreux du canal vertébral.

Les moyens d'union

Les moyens d'union sont de deux types, il s'agit soit :

- D'effets physiques qui augmentent la cohésion entre le contenant et le contenu, ou qui diminuent le poids effectif des structures viscérales.
- De structures anatomiques qui, comme la dure-mère, affichent leur solidité mécanique. D'autres apparaissent plus modestes, mais elles sont parfaitement adaptées aux conditions mécaniques du milieu.

L'effet turgor

Cet effet physique primitivement se rapporte à la turgescence viscérale splanchnique. Il trouve son équivalent au niveau du système nerveux central, principalement au niveau de l'encéphale. Nous savons tous que le cerveau est très avide de sucre et d'oxygène. Ces besoins élevés en nutriments nécessitent une perfusion sanguine optimum des structures encéphaliques. Le débit sanguin cérébral et la pression sanguine des troncs artériels à destinée céphaliques sont, avec les vaisseaux du rein, prioritaires en pression et constants en débit.

Sous l'effet de cette poussée sanguine artérielle, le cerveau tend à occuper tout l'espace mis à sa disposition, dans la limite du volume de la cavité crânienne et du LCR dans lequel il baigne. Comme le système nerveux central ne supporte pratiquement aucune compression dans son étui ostéo-membraneux, la somme des volumes du tissu nerveux, du LCR et de la masse sanguine locale doit être maintenue à un niveau constant.

Cette pression de perfusion et la géométrie des artères contribuent à l'expansion du tissu cérébral. Tous les pédicules vasculaires pénètrent la masse encéphalique par la base et les forces de turgescence rayonnent de manière multidirectionnelle vers la voûte. Le fait que la masse cérébrale baigne de toute part dans le LCR et soit comme en apesanteur augmente encore cet effet.

Cet effet turgor se comporte comme un dispositif qui permet « l'épanouissement », au sens botanique du terme, de la masse cérébrale. Il constitue un facteur non négligeable de diminution du poids effectif du cerveau.

La pression du LCR

Classiquement le LCR sert à maintenir et à protéger le système nerveux central des traumatismes grâce à ses capacités d'amortisseur hydraulique.

L'hydrodynamique du LCR peut-être facilement étudiée lors de la ponction lombaire, par la mesure de la pression du LCR. Cette pression est en moyenne de 12 cm d'eau chez le sujet couché. De manière générale on considère que la pression du LCR est normalement inférieure à 200 mm d'eau en position couchée (ou bien au niveau du trou occipital en position assise).

Il existe un gradient de Pression du LCR, ce gradient dépend de la position du sujet. La pression hydrostatique de la colonne de LCR fait que la pression est toujours plus forte dans les parties les plus déclives du système. A titre d'exemple retenons quelques chiffres :

- Pression en position couchée au niveau lombaire : 100 à 150 mm H2O
- Pression en position assise au niveau lombaire : 200 à 300 mm H2O

Cette pression est sujette à de nombreuses variations :

- Elle augmente sous l'influence de la compression abdominale.
- Elle n'est pas influencée par les modifications de la pression artérielle, mais elle est extrêmement sensible aux modifications de la capnie (l'hyperventilation diminue la pression intracrânienne) et de la pression veineuse.
- Elle augmente en réponse à une compression des veines jugulaires.

L'épreuve de QUECKENSTEDT-STOOKEY est une étude dynamique de ces variations. Elle étudie les variations de pression du LCR sur des intervalles de 5 secondes, en réponse à une compression des veines jugulaires pendant 20 secondes. On observe de la même façon le retour à la normale en 20 secondes après interruption de la compression jugulaire.

Si au niveau de l'articulation viscérale, l'interface de glissement se fait par l'intermédiaire d'un film liquidien, le LCR constitue pour sa part un volume liquidien important. Il s'interpose de façon conséquente entre les deux surfaces de mouvement.

L'ensemble du système nerveux central baignant dans ce volume liquidien est soumis au principe d'Archimède. Il stipule que tout corps plongé, flottant ou submergé dans un fluide, reçoit de la part du fluide une force ou *poussée d'Archimède* dirigée vers le haut. Le principe établit que la poussée exercée sur l'objet est égale au poids du fluide déplacé.

Les travaux de LIVINGSTON ont montré que l'ensemble du système nerveux central, du fait de sa faible densité globale, reçoit une poussée très importante qui diminue considérablement son poids effectif. Selon ces mêmes travaux la poussée induite par le LCR est telle qu'un cerveau pesant 1500 g dans l'air, ne pèse plus que 50 g vis-à-vis de ses attaches lorsqu'il est immergé in-situ dans le LCR.

L'importance de cette poussée d'Archimède sur la statique du système nerveux central explique, à notre avis, pourquoi toute diminution de volume du LCR peut être aussi lourde de conséquences cliniques. Si le volume liquidien diminue, la poussée d'Archimède diminue également et le poids effectif de l'ensemble du système nerveux central augmente. Cette augmentation de poids surcharge les autres moyens d'union, créant principalement des tensions et des irritations sur les structures méningées. Dans les cas particulièrement sévères le poids devient tel que des engagements peuvent se produire au niveau du trou occipital.

La dure-mère

FIXITÉ DE LA DURE-MÈRE

Même si, considérée dans son ensemble, la dure-mère constitue une unité, il faut bien reconnaître que ses deux segments crânien et rachidien constituent deux sous-ensembles très distincts l'un de l'autre. Ces différences se retrouvent tant au plan anatomique qu'au plan mécanique, comme nous le verrons un peu plus loin.

L'amarrage de la dure-mère à la face interne de l'os ne constitue pas un moyen d'union pour l'articulation viscérale. Cette cohésion de l'élément dure-mérien avec son support osseux est très importante pour la statique et pour la dynamique de l'articulation viscérale.

Dans le crâne, les ancrages les plus importants de la dure-mère s'effectuent sur les reliefs de la base et au niveau de la charnière crânio-cervicale.

Au niveau rachidien le seul véritable point fixe de la dure-mère est situé au niveau du sacrum et dans une moindre mesure au niveau de la base du coccyx.

VIDE ÉPIDURAL

L'espace épidural est le siège d'une pression négative. Cet état de fait est observé quotidiennement par les anesthésistes qui réalisent une anesthésie péridurale. La dépression qui règne dans cet espace permet de localiser la bonne profondeur d'injection du produit anesthésique par la technique dite « de la goutte pendante ». Une goutte de liquide anesthésiant, appliquée à l'embase de l'aiguille de ponction, se fait aspirer, lorsque celle-ci pénètre dans l'espace péridural.

En ce qui concerne la dure-mère rachidienne, cette pression négative dans l'espace épidural lui permet une certaine fixité, malgré le manque d'attaches vertébrales.

Nous pensons que cette fixité relative, sans substratum anatomique de type ligamentaire, permet l'adaptation en permanence du contenu au contenant, selon les facteurs dynamiques ou statiques du rachis. Nous pensons également qu'elle joue un rôle important par son effet de ventouse sur la turgescence du fourreau duro-médullaire.

Cet effet « vacuum » contribue à un certain degré de « précontrainte par gonflage ». La pression hydrostatique du LCR se trouve renforcée par la dépression épidurale. Cette précontrainte permanente confère une très bonne résistance mécanique aux contraintes de compression latérale, particulièrement nocives pour la moelle épinière.

Cette dépression joue vraisemblablement un rôle important sur la circulation veineuse intra rachidienne, en favorisant la béance des veines épidurales.

Les formations dure-mériennes intracrâniennes

La faux du cerveau, la faux du cervelet ainsi que la tente du cervelet, cloisonnent en quatre sous-ensembles la cavité crânienne. Ces replis méningés, sont le plus souvent désignés dans notre langage ostéopathique sous le terme de membranes de tension réciproque.

Nous envisagerons ces structures dure-mériennes dans un contexte statique et dynamique à un niveau de mouvements macroscopiques. Notre étude les situe dans le cadre de l'équilibration et de la protection du système nerveux central. Elle permet de préciser leur place dans le contexte d'articulation viscérale.

Nous pensons que ces membranes, par les points d'appui qu'elles offrent aux formations encéphaliques, jouent un rôle capital. Selon les circonstances positionnelles, ces membranes maintiennent le centrage optimum de l'encéphale dans les trois plans de l'espace. Par la fragmentation qu'elles imposent à l'encéphale et au compartiment liquidien externe, elles diminuent les contraintes unitaires sur l'encéphale, en répartissant au mieux la pression d'Archimède. La présence de profondes scissures permet cette répartition liquidienne jusqu'au plus profond de la masse encéphalique.

Ces formations conditionnent non seulement la statique et la dynamique de l'encéphale, mais aussi de l'ensemble du système nerveux central. Nous reviendrons sur ces points dans nos hypothèses sur la physiologie du mouvement.

Les racines, les nerfs et les trous de conjugaison

Sur toute la hauteur du bulbe rachidien et de la moelle épinière se détachent des racines nerveuses. Elles se regroupent en séries de radicelles pour constituer les origines des nerfs crâniens et rachidiens. Toutes ces émergences nerveuses constituent autant de points fixes ou semi-fixes potentiels.

Par la continuité méningée sur les enveloppes des nerfs et par les différentes structures qui les rattachent au trous de conjugaison, les nerfs jouent un rôle mécanique important. Les contraintes qui s'exercent sur eux, peuvent soit créer, soit au contraire limiter les mouvements du système nerveux central.

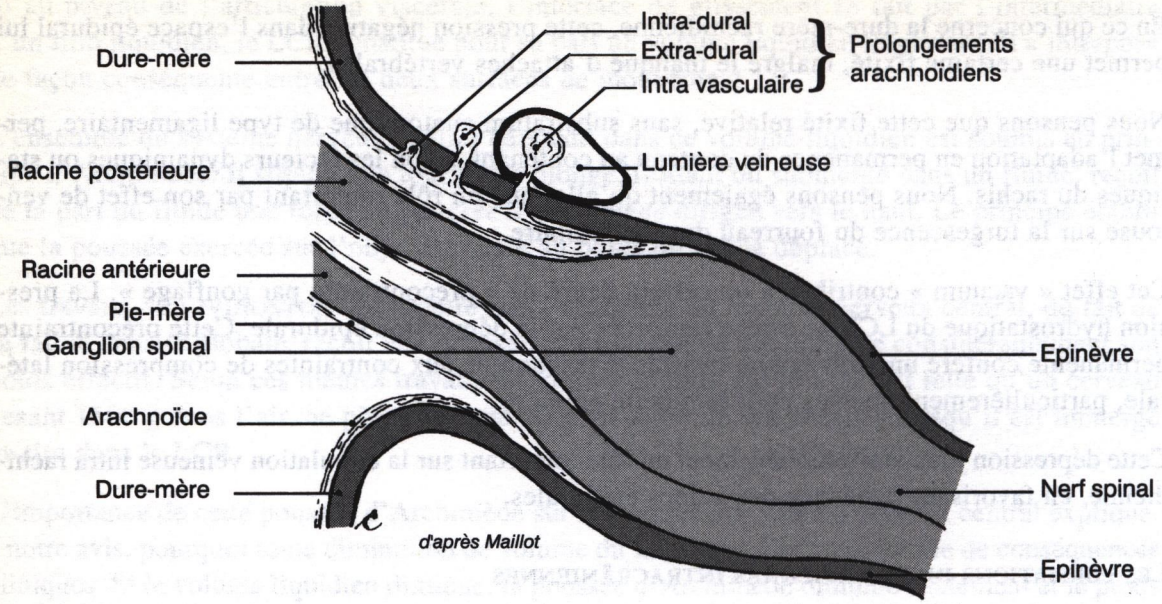

Fig 24 : Les relations des méninges et des racines nerveuses

Le ligament dentelé

Même s'il paraît mécaniquement peu compétent, nous pensons qu'il est parfaitement adapté aux conditions mécaniques de son environnement et de son fonctionnement.

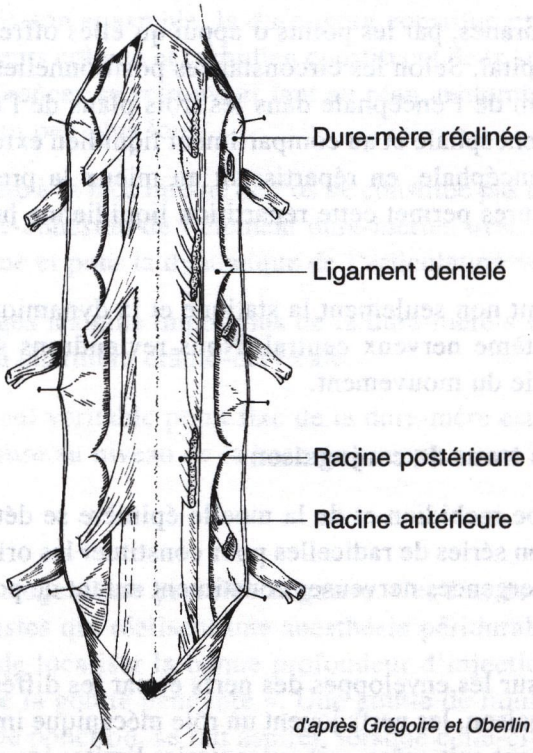

Fig 25 : La dure-mère et les racines rachidiennes

Sur chaque cordon latéral, à égale distance des racines antérieures et postérieures, se dispose une mince cloison fibreuse appelée ligament dentelé.

Ses digitations, en moyenne 21 dents de chaque côté, sont échelonnées sur toute la hauteur de la moelle épinière. Elles sont autant de liens souples tendus entre la pie-mère médullaire et la face profonde de la dure-mère rachidienne.

La structure du ligament dentelé est de nature pie-mèrienne à sa partie médiale et durale, en regard de son bord libre. A l'extrémité de chacune de ses dents, le ligament dentelé se confond progressivement avec les couches les plus internes de la dure-mère.

Le ligament dentelé suspend, en quelque sorte, la moelle à l'intérieur de son étui dural. Ce ligament assure le centrage dynamique de la moelle épinière dans le canal rachidien, dans toutes les positions et pour tous les mouvements du rachis. Il joue le même rôle pour la moelle épinière que la faux du cerveau et la tente du cervelet pour l'encéphale.

Les trabéculations arachnoïdiennes

Malgré leur finesse et leur délicatesse, les nombreuses expansions arachnoïdiennes constituent autant de petits ponts tendus entre dure-mère et pie-mère. Ces structures grêles amarrent l'ensemble du système nerveux central à l'intérieur du volume dure-mérien. Leur rôle est sans doute modeste mais ces trabéculations fragmentent l'espace sous-arachnoïdien en cellules liquidiennes distinctes.

Elles lui confèrent vraisemblablement un comportement comparable au plastique d'emballage de type Bulle-Pack, où l'air serait remplacé par le L.C.R. A notre avis, ce moyen d'union est essentiellement statique ou adapté aux sollicitations brèves et peu intenses. Il se trouve vraisemblablement très vite insuffisant dans les sollicitations mécaniques importantes du système nerveux central, comme lors d'un traumatisme.

La physiologie du mouvement

Données classiques

Croissance différentielle de la moelle épinière et de son étui ostéo-dural

La moelle épinière ne descend pas au dessous de L2. Cette disparité de longueur entre dure-mère et moelle épinière s'explique facilement par l'observation embryologique. Chez le fœtus, la moelle épinière descend jusqu'à la partie inférieure du canal sacré. Mais la croissance osseuse s'effectue de manière plus conséquente et surtout plus rapide que la croissance nerveuse. L'embryon augmente sa taille crânio-caudale, il se produit ainsi une ascension relative du cône terminal de la moelle épinière, par rapport à l'étui ostéo-dural au cours de la croissance.

La confrontation du cylindre médullaire et du canal rachidien

Un des rôles essentiels de la colonne vertébrale est de protéger la moelle épinière tout en autorisant le mouvement au niveau du tronc.

Le canal rachidien est un long tunnel ostéofibreux, de forme très irrégulière qui épouse les courbures rachidiennes. Son diamètre varie beaucoup selon les segments rachidiens. Il suit d'assez

près les variations de diamètre de la moelle épinière. Elargi dans les segments cervical et lombaire, en valeur absolue, c'est au niveau de la 4° à la 6° vertèbre thoracique qu'il est le plus étroit.

Cependant les variations des diamètres respectifs du cylindre médullaire et du canal rachidien ne sont pas rigoureusement parallèles. L'adaptation du contenant au contenu n'est pas parfaite :

- au niveau lombaire et cervical, le cylindre médulo-dural est relativement au large dans le canal rachidien
- au niveau thoracique bas, le cylindre médulo-dural est très à l'étroit dans le canal rachidien. L'étranglement de la moelle dans le canal rachidien est particulièrement marqué en regard de T8 et T9.

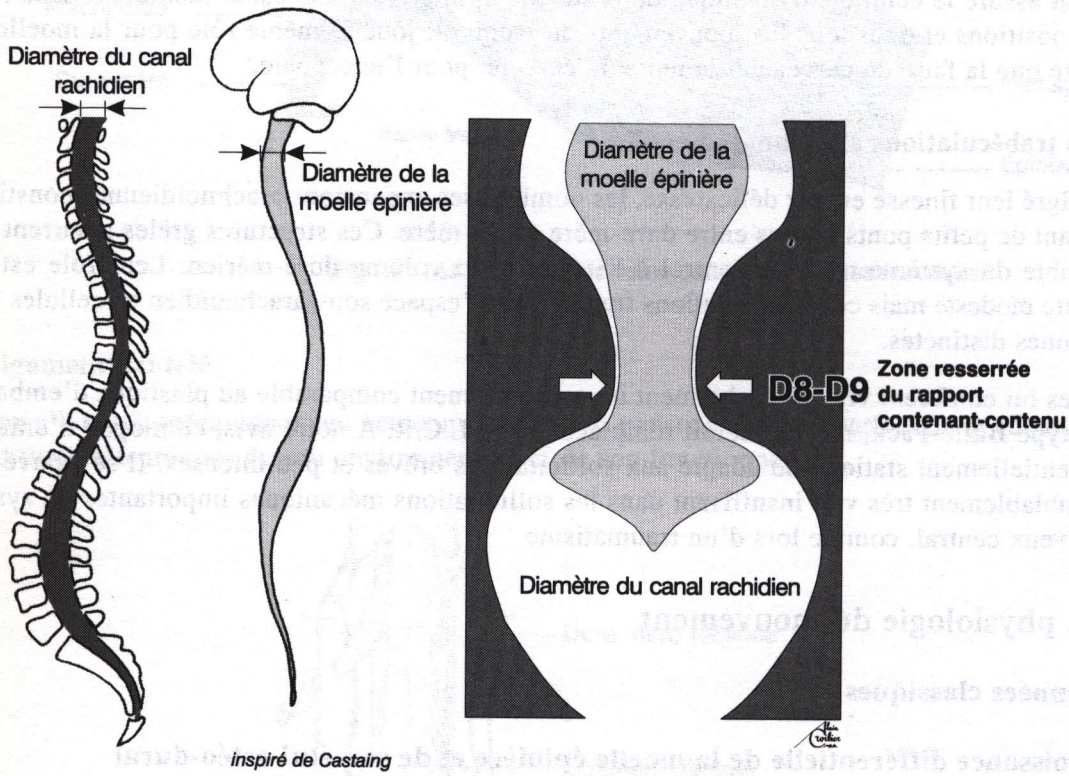

Fig 26 : Rapports ostéo-duro-médullaires

Canal vertébral et cinématique rachidienne

Les dimensions du canal vertébral présentent de nombreuses variations. Le canal médullaire subit des changements considérables entre les deux positions extrêmes de flexion et d'extension, particulièrement au niveau des régions cervicale et lombaire.

Selon les auteurs, ces changements sont de l'ordre de 5 à 9 cm. Ils affectent, de manière plus importante, les segments postérieurs du canal.

Au cours de l'hyperflexion du rachis, les espaces intervertébraux s'étirent considérablement dans leur partie postérieure et se rétrécissent, au contraire, au cours de l'hyper-extension.

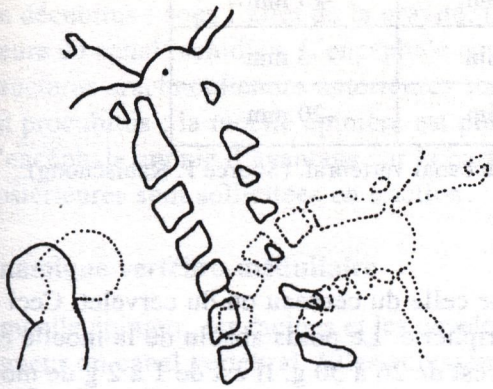

Fig 27 : Variations de longueur du canal cervical pendant la flexion et l'extension du cou

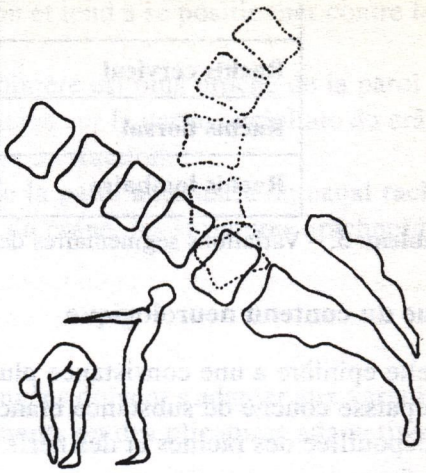

d'après Reilly

Fig 28 : Variations de longueur du canal lombaire pendant la flexion et l'extension du tronc

Il s'ensuit que le canal vertébral s'allonge considérablement en hyperflexion du rachis, de 5 à 9 cm par rapport à la position d'extension, chez des sujets souples et jeunes.

De manière similaire, en flexion latérale, le canal s'allonge du côté convexe et se raccourcit du côté concave.

Ces variations de longueur ne s'effectuent pas uniformément selon les étages rachidiens. Très importantes aux niveaux cervical et lombaire, elles sont très faibles au niveau dorsal.

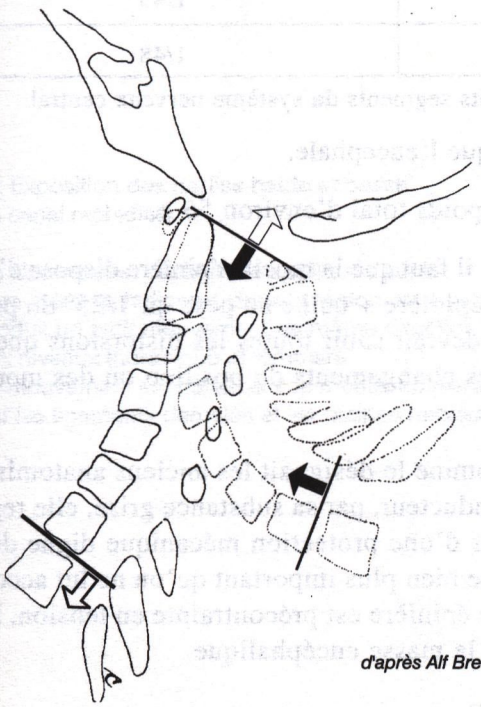

d'après Alf Breig

Schéma réalisé par superposition de 2 radiographies, en prenant la base du crâne comme référence. En flexion le canal cervical est allongé ; il se raccourcit en extension. Le changement de longueur affecte d'avantage la paroi postérieure du canal. Dans le cas illustré, la variation mesurée au milieu du canal est d'environ 3 cm

Fig 29 : La colonne cervicale en flexion et en extension complète

	Flexion	Extension
Rachis cervical	+ 28 mm	-15 mm
Rachis dorsal	+ 3 mm	- 3 mm
Rachis lombaire	+ 28 mm	-20 mm

Tableau 3. – Variations segmentaires de longueur du canal vertébral. (Source P. Rabischong).

Statique du contenu neurologique

La moelle épinière a une consistance plus ferme que celle du cerveau ou du cervelet. Ceci est dû à l'épaisse couche de substance blanche à sa périphérie. Le poids absolu de la moelle épinière, dépouillée des racines et des nerfs rachidiens est de 26 à 30 g. Il est de 1 à 2 g de moins chez la femme.

Le tableau suivant réalisé d'après les données de Testut nous montre les poids respectifs des différents segments du système nerveux central.

	Poids (en g)	Rapport poids moelle épinière / élément considéré
moelle épinière	27	-
isthme et bulbe	26	1/1
cervelet	140	1/5
cerveau	1170	1/43
encéphale	1358	1/48

Tableau 4. – Poids respectifs et proportions des différents segments du système nerveux central.

La moelle épinière pèse donc 48 fois moins lourd que l'encéphale.

L'ensemble bulbe et moelle épinière représente un poids total d'environ 55 g.

Pour que l'ensemble cérébro-spinal soit en équilibre, il faut que la moelle épinière dispose d'éléments de stabilisation. En effet, l'ensemble moelle épinière + bulbe ne pèse qu'1/25° du poids cérébral. Sans pareil dispositif, la moelle épinière devrait subir toutes les distorsions que lui imprime l'encéphale au cours des accélérations, des changements de position ou des mouvements corporels.

La moelle épinière n'est pas qu'un « gros nerf » comme le désignait les anciens anatomistes. Si, par sa substance blanche, elle joue le rôle de conducteur, par sa substance grise, elle représente un centre nerveux. Ce dernier doit bénéficier d'une protection mécanique digne de sa fonction. Le *filum terminale* joue un rôle mécanique bien plus important qu'on ne lui accorde habituellement. Par cette attache caudale, la moelle épinière est précontrainte en tension. Elle n'est pas complètement asservie mécaniquement à la masse encéphalique.

Position du névraxe suivant la position de l'individu.

- En position d'extension du rachis : la moelle épinière est raccourcie et tend à se plaquer contre la paroi postérieure du canal vertébral.

- En flexion du rachis : la moelle épinière est en tension et tend à se positionner contre la paroi antérieure du canal vertébral.
- En décubitus : sous l'effet de la gravité, la moelle épinière est plus proche de la paroi postérieure du canal rachidien. L'encéphale appuie d'avantage sur la partie occipitale du crâne, les structures arachnoïdiennes antérieures sont sollicitées en traction.
- En procubitus : la moelle épinière est plus proche de la paroi antérieure du canal rachidien. L'encéphale appuie d'avantage sur la partie frontale du crâne, les structures arachnoïdiennes postérieures sont sollicitées en traction.

Dynamique vertébro-médullaire

La moelle épinière, les racines et les enveloppes méningées doivent s'adapter aux variations de longueur du canal vertébral. Elles subissent des étirements ou des plicatures adaptatives à ces modifications de longueur.

A son extrémité crâniale, la dure-mère est attachée à la circonférence du trou occipital, tandis qu'à son extrémité caudale elle est amarrée au sacro-coccyx par le ligament sacro-dural et par le *filum terminale.*

- Au cours de l'extension forcée du rachis, la moelle se plisse finement et élargit son calibre, aux dépens de sa longueur qui diminue, sans présenter de glissement axial.

- Lors d'une flexion complète du tronc, la dure-mère est sous tension tout comme la moelle épinière. Une partie de cette tension médullaire est due à la transmission des contraintes duremériennes à la pie-mère, par l'intermédiaire des ligaments dentelés (qui maintiennent la

(a) Exposition des parties haute et basse du canal rachidien.

(b) Une tension céphalique appliquée sur la dure-mère rachidienne, dans la région cervicale, produit un petit mouvement de même direction aux niveaux thoracique et lombaire.
Le mouvement est transmis à la moelle épinière par les ligaments dentelés et les racines nerveuses.

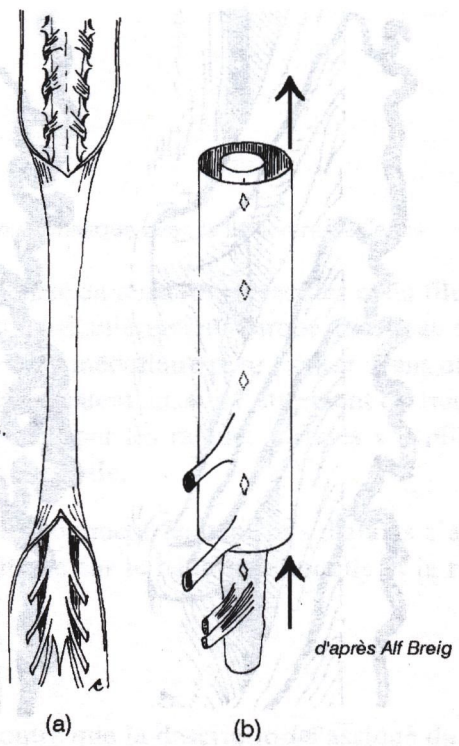

Fig 30 : Transmission des tensions dans la dure-mère rachidienne

moelle épinière aussi centrée que possible dans le plan frontal). Toutefois, la plus grande partie des tensions est appliquée directement à la moelle épinière, en raison de ses ancrages aux deux extrémités par les pédoncules cérébraux et la queue de cheval.

Notion de Tractus Ponto-Médullaire

D'un point de vue biomécanique, nous adhérons au concept d'Alf Breig qui considère que l'on ne peut étudier la moelle épinière isolément. On doit l'envisager comme un tractus continu de tissus nerveux et de soutien, s'étendant du mésencéphale jusqu'au cône médullaire et à la queue de cheval. Cette entité ainsi définie est dénommée par Breig le tractus ponto-médullaire (TPM).

Les propriétés statiques et dynamiques de ce tractus ponto-médullaire permettent non seulement de mieux comprendre les effets des traumatismes, mais aussi d'avoir une vision nécessairement globalisante de la mécanique crânio-rachidienne.

- Lors d'une extension du rachis, à partir de la position neutre, l'axe du canal rachidien et celui du tractus ponto-médullaire sont raccourcis. Les tissus sont relâchés et plicaturés.
- En position neutre, le tractus ponto-médullaire retrouve sa longueur d'origine, le relâchement est neutralisé, les plis sont éliminés.
- En flexion, au cours de laquelle la longueur du canal rachidien est augmentée, le tractus ponto-médullaire est étiré de manière élastique.

Durant ces mouvements rachidiens, les axones et les vaisseaux sanguins subissent des déformations similaires à celles de l'ensemble ponto-médullaire.

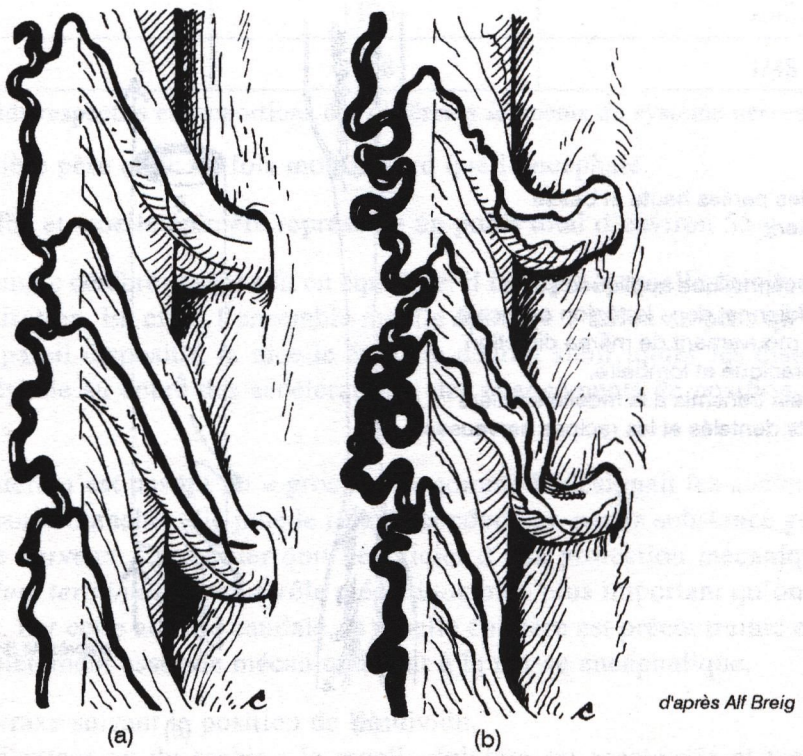

Fig 31 : Moelle cervicale lors de la flexion (a) et de l'extension (b) du cou.

En fait, s'il est bien connu que la dure-mère est fixée à la base du crâne et au sacrum, il ne faut surtout pas confondre ces attaches avec celles du tractus ponto-médullaire.

A la partie distale, le tractus ponto-médullaire est amarré, d'une part, par les racines de la queue de cheval aux trous de conjugaison lombaires et aux trous sacrés et d'autre part, par le *filum terminale* à la base du coccyx.

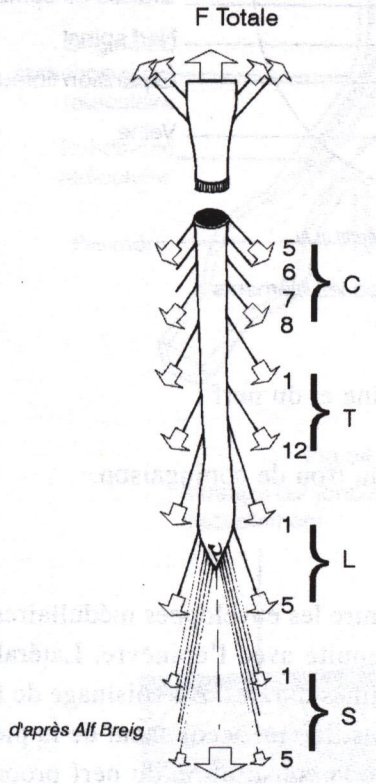

La force totale, concentrée sur la partie supérieure, du TPM résulte des forces individuelles engendrées par chaque racine nerveuse, lors de la flexion du tronc.

Fig 32 : Augmentation de la traction céphalique avec la flexion rachidienne

Lors d'un mouvement de flexion rachidienne, la mise en tension des racines et du filum se communique à la moelle épinière. Ce phénomène est particulièrement marqué au niveau de la queue de cheval où toutes les forces convergent vers le cône médullaire pour l'étirer. Dans une moindre mesure, toutes les autres racines rachidiennes contribuent aussi à l'étirement du tractus ponto-médullaire, mais la prépondérance de cet étirement par les racines distales s'explique certainement par leur nombre et leur orientation très verticale.

Sur la figure 32, inspirée de Breig, nous voyons comment les tensions distales s'ajoutent les unes aux autres, pour finalement créer un résultante sur le haut de la moelle et la région pontique.

Le trou de conjugaison

Les études menées par De Peretti à Nice ont montré que la description classique du trou intervertébral obturé par une membrane tendue comme une peau de tambour est erronée ; la racine nerveuse est en fait rattachée au foramen par de nombreuses expansions ajourées.

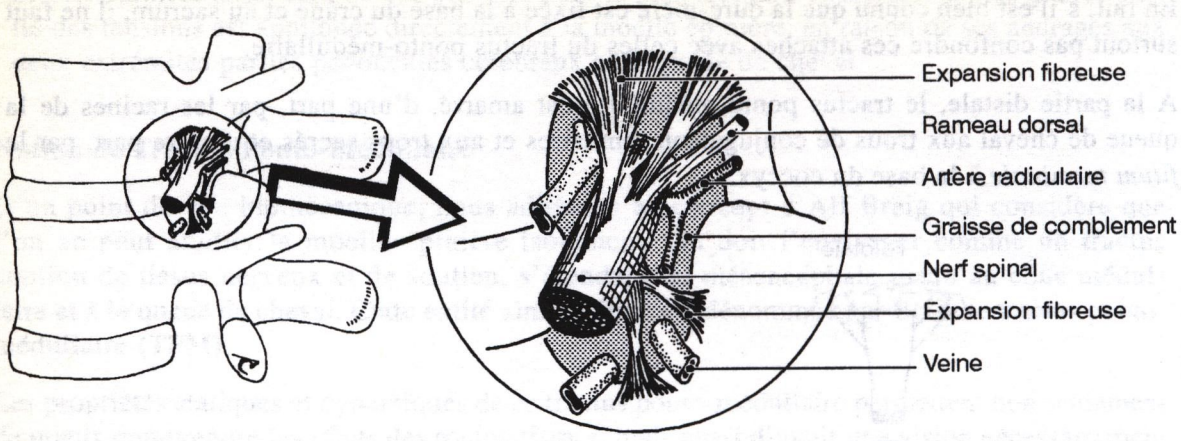

D'après de Peretti et Al.

Fig 33 : Vue latérale du foramen intervertébral avec les éléments artério-veineux, adipeux et fibreux.

Plus précisément il existe deux sites de fixation de la racine et du nerf :

- le collet radiculaire de la dure-mère,
- de nombreuses expansions fibreuses à la périphérie du trou de conjugaison.

Les gaines nerveuses

Une coupe d'un nerf spinal montre l'évidente continuité entre les enveloppes médullaires et les gaines nerveuses. La dure-mère se poursuit sans discontinuité avec l'épinèvre. Latéralement l'arachnoïde accompagne les racines nerveuses dans les gaines durales. Au voisinage de l'angle radiculaire, l'espace sous-arachnoïdien disparaît. Il se constitue un accolement de la pie-mère et de l'arachnoïde qui disparaissent progressivement avec la constitution du nerf proprement dit. (cf fig.24)

Il existe, selon Rabischong, un feutrage d'accolement se poursuivant le long de l'épinèvre par un espace conjonctif identique. Ceci expliquerait pourquoi un liquide introduit dans l'espace sous-arachnoïdien peut diffuser le long de la gaine des nerfs.

Il existerait une résorption du LCR au niveau de cet accolement conjonctif, qui compléterait la classique résorption dans les granulations de Paccionni, assurant un renouvellement total du LCR trois fois par jour. Toutefois **il s'agit d'un processus de diffusion et non de circulation induite par un courant,** comme c'est le cas pour le système ventriculaire encéphalique.

Les racines nerveuses

Les racines ont leur origine sur les sillons latéraux de la moelle épinière. Les racines antérieures ont une origine assez condensée, tandis que celle des racines postérieures s'effectue grâce à une série de radicelles en nombre variable de 4 à 8. Celles-ci se réunissent pour former un ou plusieurs cordons radiculaires. L'orientation des racines suit le décalage progressif de niveaux des myélomères.

Conception classique du cul-de-sac arachnoïdien, par continuité entre l'arachnoïde et la pie-mère

Conception dite "du double accolement leptoméningé", qui explique la filtration du LCR le long de la gaine des nerfs, grâce à l'absence de cul-de-sac.

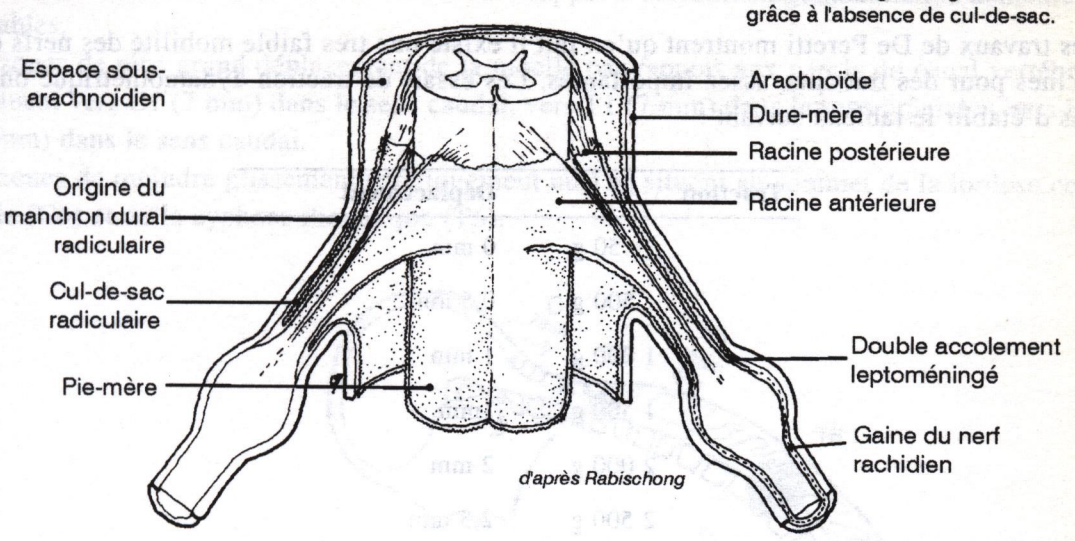

Fig 34 : Organisation des méninges rachidiennes

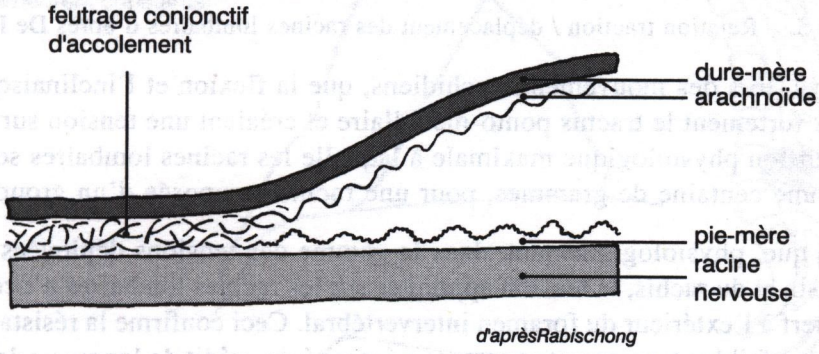

Fig 35 : Détail du double accolement leptoméningé

Au dessous du cône terminal, le canal vertébral est occupé exclusivement par les racines lombosacrées verticales, agglutinées en une queue de cheval autour du filum terminale. Au niveau cervical, les racines sont très légèrement obliques.

Dans le plan horizontal, l'orientation varie également suivant les étages vertébraux.

Ces orientations conditionnent la statique et la dynamique des racines et des nerfs aux différents étages rachidiens. Ce sont principalement les racines lombosacrées, verticales qui subissent la plupart des contraintes imprimées par le tractus ponto-médullaire.

L'étude de la mobilité des racines montre qu'il existe deux compartiments distincts ; intra-rachidien et extra-rachidien.

Les attaches foraminales constituent une barrière interposée entre les 2 compartiments, de sorte que des mouvements imposés dans l'un ne sont pas perçus dans l'autre. Les barrières fibreuses

arrêtent les mouvements imposés au nerf spinal, en dehors du trou de conjugaison. Le trou de conjugaison semble agir comme une barrière importante aux tensions imposées depuis l'extérieur du canal vertébral.

Les travaux de De Peretti montrent qu'en fait il existe une très faible mobilité des nerfs et des racines pour des tractions assez importantes. Les essais de traction dynamométrique ont permis d'établir le tableau suivant :

Traction	Déplacement
50 g	0 mm
500 g	0,5 mm
1 000 g	1 mm
1 500 g	1mm
2 000 g	2 mm
2 500 g	2,5 mm
3 000 g	3 mm

Tableau 5. – Relation traction / déplacement des racines lombaires d'après De Peretti et al.

Nous avons vu, lors des mouvements rachidiens, que la flexion et l'inclinaison latérale sollicitaient assez fortement le tractus ponto-médullaire et créaient une tension sur les racines nerveuses. La tension physiologique maximale à laquelle les racines lombaires sont soumises est de l'ordre d'une centaine de grammes, pour une racine composée d'un groupe de radicelles.

Ceci signifie que, physiologiquement, dans la gamme des tensions déployées par les mouvements du bassin et du rachis, la tension appliquée sur les racines lombaires n'occasionne aucune mobilité du nerf à l'extérieur du foramen intervertébral. Ceci confirme la résistance des attaches foraminales aux faibles tensions et montre la nécessité du crédit de longueur dont disposent les radicelles.

Pour agir sur le foramen intervertébral il faut, d'une part, des forces de traction importantes, et d'autre part, une combinaison des étirements des éléments agissant sur le nerf et sa gaine durale.

La protection des racines se fait principalement grâce à trois facteurs :

- Le crédit de longueur des racines à travers la dure-mère, ce qui prévient leur mise en tension quelque soit le mouvement imposé.
- Le compartiment hydraulique créé par le LCR.
- Les amas de graisse locaux et les lacs veineux épiduraux.

Dynamique médullaire

Il est étonnant de constater qu'un tissu aussi noble que le tissu nerveux puisse être le vecteur de telles contraintes mécaniques. Réputé fragile et friable, nous constatons qu'il est néanmoins très résistant sur le plan mécanique. Cette capacité à subir des contraintes en traction, lors des mouvements rachidiens, nous a interpellés sur l'éventuelle nécessité de telles stimulations pour son métabolisme et sa physiologie.

Au cours de la flexion forcée du rachis, les divers segments de la moelle épinière, comme ceux de la dure-mère spinale, se déplacent axialement vers la vertèbre la plus mobile des régions cervicale (C6) et lombaire (L4). A leur niveau, les rapports ostéoméningomédullaires demeurent immuables.

- Les zones de plus grand déplacement de la moelle par rapport aux parois du canal vertébral se situent vers C1 (7 mm) dans le sens caudal, vers T1 (7 mm) dans le sens crânial et vers L1 (10 mm) dans le sens caudal.
- Les zones de moindre glissement (pratiquement nul) se situent au sommet de la lordose cervicale (C6) et de la cyphose thoracique (T6).

C6, T6 et L4 sont approximativement les zones où les rapports ostéo-méningo-médullaires demeurent constants

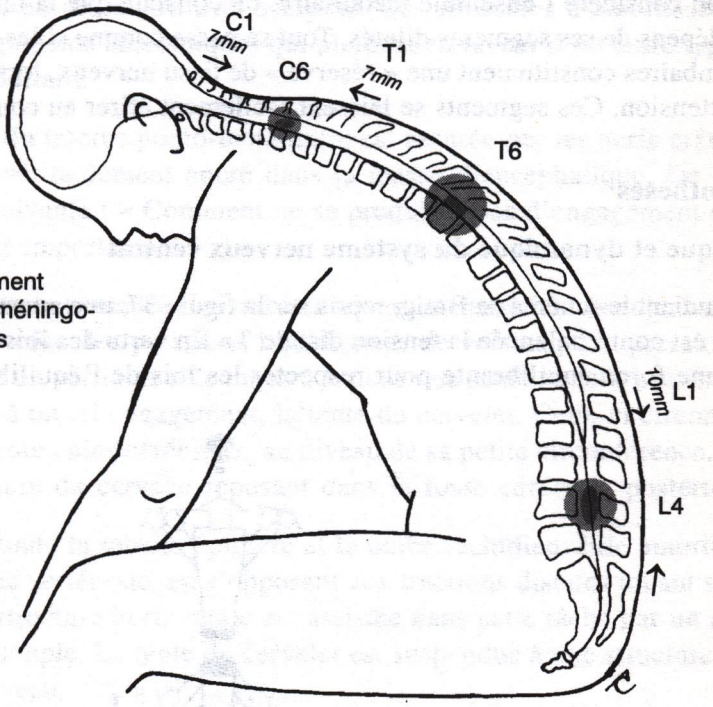

Fig 36 : Dynamique médullaire en flexion du rachis

Les glissements axiaux dus aux divers étirements auxquels la moelle est soumise s'accompagnent de zones de tension variable suivant les myélomères. Deux secteurs médullaires, les parties inférieures des renflements cervical (C6 à T2) et lombaire (L4 à CO), sont particulièrement sollicitées en étirement.

La première zone d'étirement (C6-T2) s'explique par sa correspondance avec la zone de plus grande mobilité cervicale (C5-T1). La deuxième zone d'étirement (L4 à CO) par la transmission au cône médullaire des forces d'étirement, auxquelles sont soumises les dernières racines lombosacrées sous-jacentes à L4.

Dans son ensemble la moelle subit, pour un allongement du canal vertébral de 59 mm entre rectitude et hyperflexion, un allongement égal au dixième de sa longueur, soit 43 mm pour une longueur de moelle de 43 cm. Mais cet allongement n'est pas réparti de façon régulière, les zones d'éti-

rement maximum subissent un allongement segmentaire égal au cinquième de la longueur initiale. Par ailleurs, la région thoracique de la moelle correspond à une zone d'étirement presque nulle.

Selon Louis, en hyperflexion, par simple mécanisme exagéré de ces phénomènes de tension maximale, au niveau des renflements cervical et lombaire, il peut très bien survenir des lésions neurologiques. Elles sont du type quadriplégie ou paraplégie suivant le niveau, sans qu'une atteinte osseuse particulière soit nécessaire.

Certaines lésions neurologiques, consécutives à des traumatismes rachidiens sans lésion osseuse radiologique, doivent pouvoir s'expliquer par des phénomènes d'élongation. Elles sont analogues à celles rencontrées au cours des lésions du plexus brachial.

Si l'on considère l'ensemble médullaire, on constate que la moelle épinière se laisse distendre aux dépens de ses segments dilatés. Tout se passe comme si les renflements bulbaires, cervicaux et lombaires constituaient une « réserve » de tissu nerveux, lorsque le rachis est en neutralité ou en extension. Ces segments se laissent facilement étirer au cours de la flexion rachidienne.

Hypothèses

Statique et dynamique du système nerveux central

En étudiant le schéma de Breig, repris sur la figure 37, une question s'est imposée à nous : « comment est contrebalancée la tension distale ? » En vertu des lois de la statique, toute force nécessite une force équilibrante pour respecter les lois de l'équilibre. Dans le cas qui nous préoc-

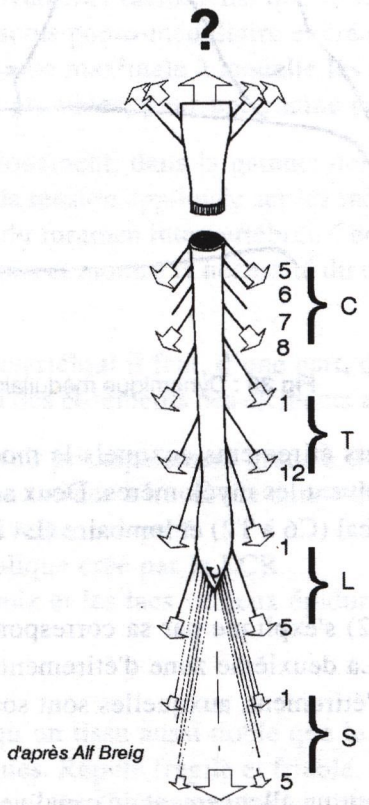

Fig 37 : Comment s'équilibre la force de traction au niveau céphalique ?

cupe, cette force ne peut être due à la butée du bulbe rachidien et du cervelet sur les berges du foramen magnum. Ces structures sont bien trop vulnérables pour se voir appliquer de dangereuses contraintes de compression.

Si la jonction ostéo-articulaire entre le crâne et le rachis s'effectue bien au niveau de l'interligne occiput-atlas, la jonction entre moelle épinière et encéphale ne s'effectue pas mécaniquement au même endroit.

A sa partie crâniale, le tractus ponto-médullaire n'est pas amarré à l'occiput, par l'intermédiaire du cervelet, comme on pourrait le penser. Il a même peu de relations avec cet os. Il existe des citernes et des lacs de LCR au niveau de la base du crâne et du bulbe. La moelle et le bulbe disposent d'une place importante au niveau du trou occipital. Ces structures d'amortissement et de protection sont autant d'arguments anatomiques qui plaident en faveur d'un autre type de suspension du tractus ponto-médullaire.

En fait la suspension supérieure du tractus ponto-médullaire est assurée par les nerfs crâniens et par l'isthme de l'encéphale, véritablement ancré dans la masse diencéphalique. De cette observation résulte la question suivante : « Comment ne se produit-il pas d'engagement cérébral à chaque flexion rachidienne importante ? »

Plusieurs éléments luttent contre cette tendance (les trabéculations arachnoïdiennes qui attachent le cerveau à la dure-mère de la voûte, les pressions liquidiennes de voisinage, la pression de perfusion de l'encéphale qui joue un véritable rôle turgor...), mais une seule structure est mécaniquement capable de s'opposer à un tel engagement, la tente du cervelet. Celle-ci circonscrit scrupuleusement la région des pédoncules cérébraux, au niveau de sa petite circonférence. Elle supporte toute la partie postérieure du cerveau reposant dans la fosse cérébrale postérieure.

La tente suspend indirectement toute la moelle épinière et le bulbe rachidien. Elle amortit les tensions causées par la mécanique vertébrale, en s'opposant aux tractions distales jouant sur le tractus ponto-médullaire. Cette structure horizontale est assistée dans cette tâche par un autre dispositif, tout aussi puissant et souple. La tente du cervelet est suspendue à une structure verticale sus-jacente, la faux du cerveau.

La tente se trouve ainsi, non seulement amarrée aux reliefs osseux de la base du crâne, mais également suspendue à la voûte crânienne.

La suspension du tractus ponto-médullaire s'effectue de manière souple sur la tente du cervelet. Elle crée un véritable hamac soutenant la masse télencéphalique. Sous celle-ci est appendu le tractus ponto-médullaire plus ou moins en tension, selon les mouvements et les postures du rachis.

L'ensemble du système nerveux central est comparable à un champignon dont le chapeau (encéphale) serait posé sur un hamac (la tente), le pied du champignon (TPM) perforant la toile du hamac. Dans de telles conditions toute sollicitation sur le pied intéresse bien sûr le chapeau, mais aussi le hamac et tout son système d'attaches.

La tente du cervelet étant elle-même appendue à la faux du cerveau, toute sollicitation de la tente se répercute sur la faux par une traction. Toutes les attaches « denses » de la dure-mère intracrânienne sont aussi concernées.

Par ailleurs, comme la tente soutient le cerveau, toute sollicitation mécanique forte perturbe le fragile équilibre cérébro-ponto-médullaire.

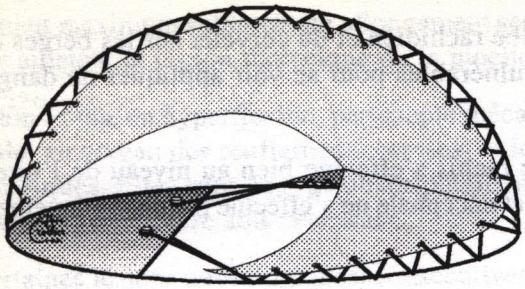

Les membranes intracrâniennes peuvent être comparées à un trampoline tridimensionnel, perforé et surplombant la fosse cérébrale postérieure



Le névraxe peut être assimilé à un champignon "bicéphale" : le pied figurant le TPM et les deux chapeaux représentant les hémisphères cérébraux.

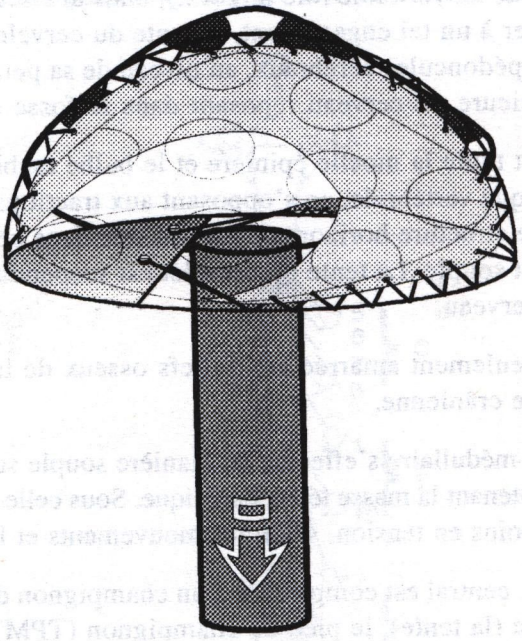

L'ensemble du dispositif en place. Les chapeaux sont posés sur le trampoline, le pied passe à travers la perforation (homologue du foramen ovale de Paccionni). Toute sollicitation mécanique sur le pied du champignon implique la jonction pied-chapeaux, les chapeaux eux-mêmes et tout le système de suspension et d'amortissement intra-crânien.

Fig 38 : Le trampoline tridimensionnel des membranes intra-crâniennes

Nous pouvons finalement comparer les membranes intra-crâniennes à un trampolino en 3 dimensions. Sur celui-ci repose un champignon à deux chapeaux et à un seul pied. Le pied du champignon passe à travers l'ouverture du trampolino et nous permet de visualiser comment tout le névraxe est suspendu par les membranes de tension réciproque.

Nous apercevons comment à travers cette image, la dynamique neuro-méningée constitue un tout indissociable. C'est pour cette raison que certains traumatismes de type « whiplash » intéressent non seulement la mécanique vertébrale mais impliquent également tout le système crânio-sacré.

A l'inverse dans certaines pathologies comme les scolioses, les perturbations de tension des membranes intra-crâniennes peuvent influencer et perturber la mécanique vertébrale.

Les membranes intracrâniennes

En fonction de ce qui précède nous pouvons concevoir que :

- La flexion rachidienne tire sur le TPM et l'encéphale abaisse la tente du cervelet. La faux, elle-même tractée par la tente, est sollicitée en bas et arrière. La flexion mécanique du rachis reproduit à une autre échelle de mouvement la phase de flexion du MRP.
- L'extension rachidienne, en relâchant le TPM et l'encéphale, décharge la tente du cervelet. Celle-ci, sous l'effet des forces de rappel de la faux du cerveau, tend à être attirée en haut et en avant. L'extension mécanique du rachis reproduit au niveau membraneux les conditions d'une extension de type MRP.

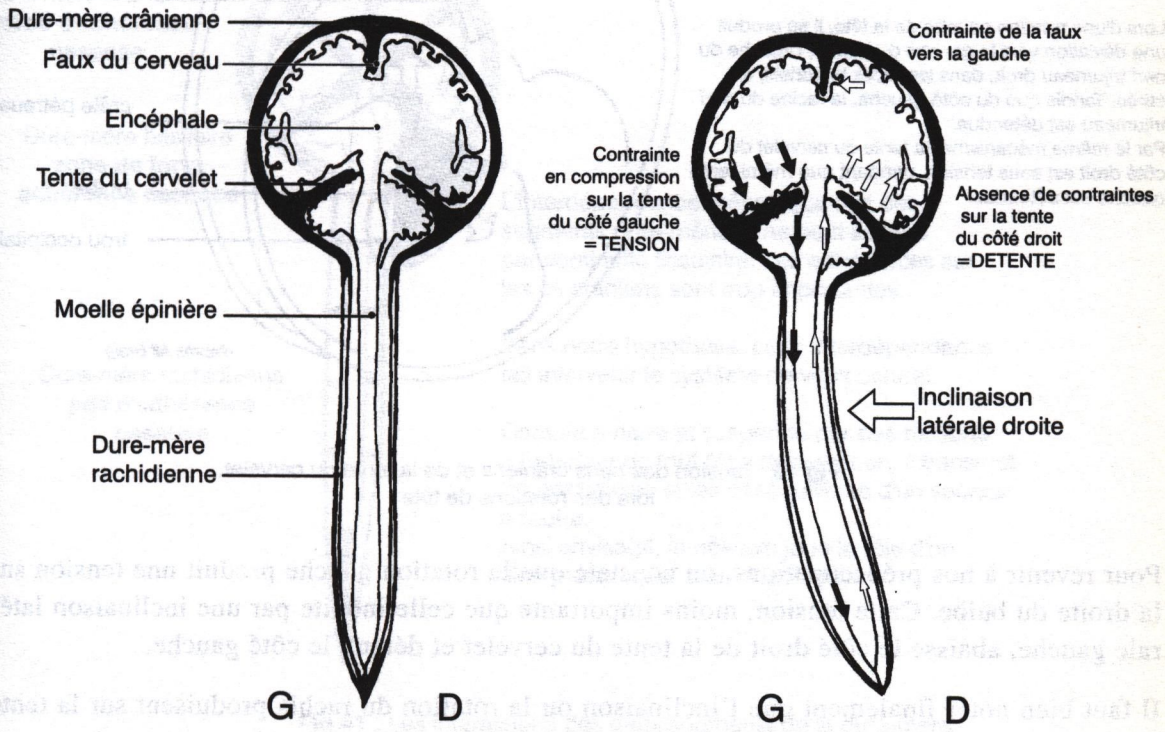

Fig 39 : Jeu des membranes intracrâniennes, lors d'une inclinaison latérale du rachis. (coupe frontale semi-schématique)

Si nous allons plus loin, l'inclinaison latérale du rachis crée une tension du TPM du côté convexe et son relâchement du côté concave. L'encéphale est attiré caudalement du côté convexe et plutôt céphaliquement du côté concave. De manière passive la tente du cervelet, lors d'une inclinaison rachidienne, est préférentiellement détendue du côté de l'inclinaison et se retrouve en position « haute ». A l'inverse du côté opposé à l'inclinaison, la tente est soumise à la pression de l'encéphale et se retrouve en position « basse ».

En ce qui concerne les mouvements dans le plan horizontal, leur effet sur les membranes est plus difficile à analyser. Toutefois, nous avons trouvé dans les travaux d'Alf Breig une étude intéressante sur le déclenchement du tic douloureux associé à la rotation de la tête.

Le bulbe étant assez au large au niveau du trou occipital, il lui est possible de « prendre la corde » lors des mouvements de rotation de tête.

Lors d'une rotation gauche de la tête, le bulbe et le pont subissent une déviation latérale vers la gauche, ce qui a pour effet de mettre en tension la racine du nerf trijumeau droit. Ce phénomène est physiologique, mais associé à une gène ou à un obstacle sur le trajet de la racine du nerf trijumeau, il permet d'expliquer comment la rotation gauche de la tête peut déclencher un tic douloureux du côté droit.

Lors d'une rotation gauche de la tête, il se produit une déviation vers la gauche du bulbe ; l'attache du nerf trijumeau droit, dans les replis tentoriels, est étirée. Tandis que du côté gauche, la racine du nerf trijumeau est détendue.
Par le même mécanisme, la tente du cervelet du côté droit est sous tension, pendant que l'hémi-tente gauche est détendue.

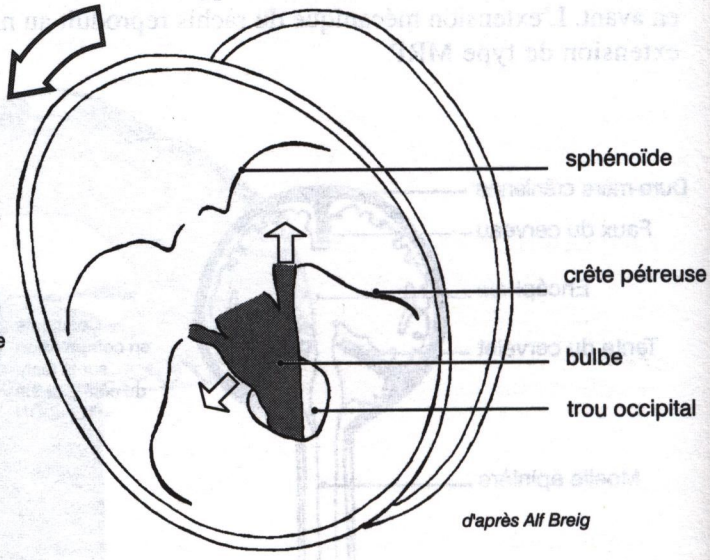

Fig 40 : Tension des nerfs crâniens et de la tente du cervelet, lors des rotations de tête

Pour revenir à nos préoccupations, on constate que la rotation gauche produit une tension sur la droite du bulbe. Cette tension, moins importante que celle induite par une inclinaison latérale gauche, abaisse le côté droit de la tente du cervelet et détend le côté gauche.

Il faut bien noter finalement que l'inclinaison ou la rotation du rachis produisent sur la tente du cervelet :

- une détente et une position « haute » du côté de la rotation ou de l'inclinaison
- une mise en tension en position « basse » du côté opposé au mouvement.

A notre avis la liberté de ce jeu membraneux intracrânien est très important, pour ne pas dire capital dans la statique et la dynamique du système nerveux central. En effet que penser d'une mécanique crânienne qui n'autorise pas la tente du cervelet à s'abaisser ? que dire d'une membrane qui perd sa faible mais nécessaire élasticité ?

Ces petites disparités membraneuses sont légions dans les séquelles de traumatisme. La gêne qu'elles engendrent, sur la dynamique du système nerveux central, est préjudiciable à toute l'économie générale de l'individu.

Pour bien apprécier cette interdépendance des deux segments dure-mériens, il faut se rappeler l'existence d'une zone d'adhérence osseuse très forte dans la région du foramen magnum et de la charnière crânio-rachidienne. Il est difficilement concevable qu'un déséquilibre tissulaire, siégeant sur l'un des deux segments de la dure-mère, ne puisse se répercuter directement sur l'autre. Cette transmission directe par voie fibrillaire à l'intérieur même du tissu ne paraît pas très cohérente. Elle est même difficilement envisageable, du fait du puissant anneau fibreux fixant la dure-mère aux pièces osseuses de la charnière crânio-rachidienne.

Pourtant on constate en clinique quotidienne qu'il existe indubitablement une relation tensionnelle entre les deux segments de la dure-mère. Nous pensons que les choses sont assez complexes. Si cette forme de transmission mécanique ne peut être envisagée comme telle, elle n'exclue nullement une complémentarité fonctionnelle entre les deux segments.

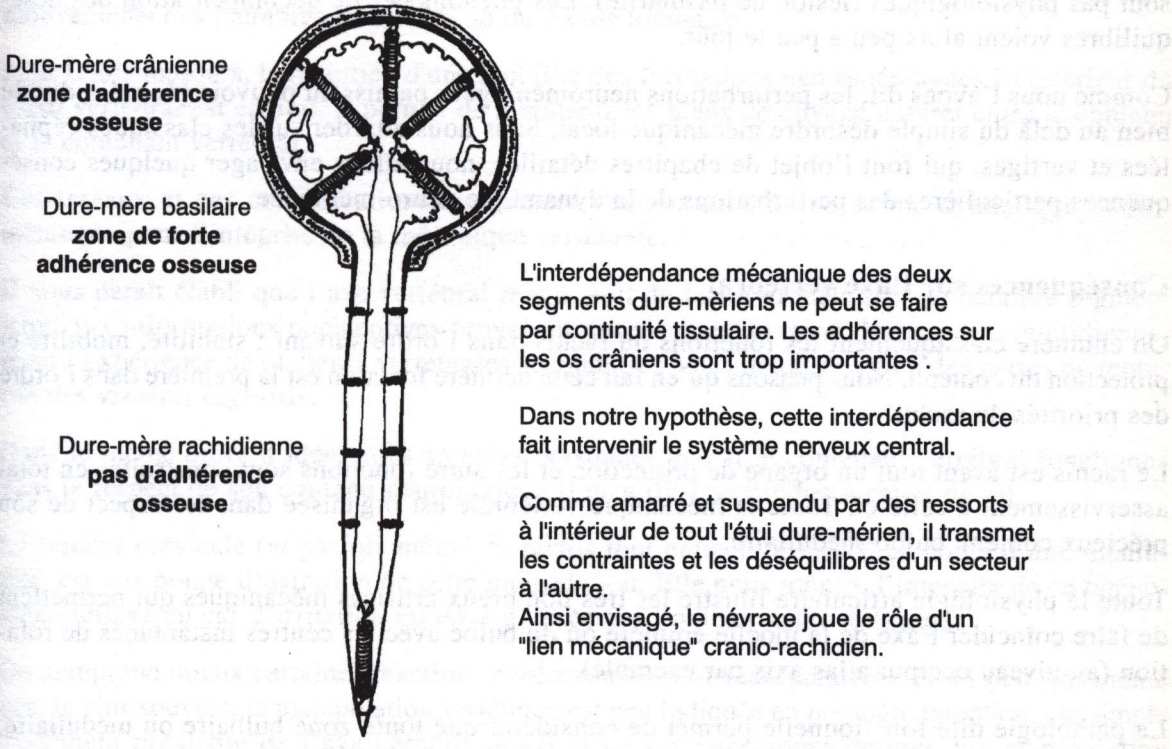

Fig 41 : Les interactions des deux segments de la dure-mère

Cette complémentarité semble s'effectuer par la statique du système nerveux central. Celle-ci est relayée mécaniquement par les ligaments dentelés et les formations méningées intracrâniennes.

Ces dernières mettent en communication mécanique, par tissu nerveux interposé, les deux segments de la dure-mère crânienne et rachidienne.

Physiopathologie

A la lumière de ce qui précède, nous constatons que notre corps est le siège de tensions énormes dont nous sommes inconscients. Elles sont presque toujours insoupçonnables et elles s'équilibrent dans le plus parfait confort et une totale indolence si notre mécanique est parfaitement libre.

Tout au long de la journée nous sollicitons notre tractus ponto-médullaire, dans les mouvements et les postures de notre vie quotidienne.

On comprend aisément qu'après un traumatisme ces équilibres mécaniques fondamentaux puissent être perturbés. Ces tensions énormes, jusque là complètement « muettes », deviennent peu à peu « parlantes ». Dès lors certains gestes, certaines activités ou certaines positions se révèlent pénibles voire même douloureux.

Il existe souvent un temps de latence entre le traumatisme et l'apparition des premiers symptômes. Les sollicitations mécaniques s'additionnent dans le temps en augmentant le déséquilibre initial. Tout mouvement, tout effort mécanique supplémentaire perturbant l'harmonie générale du corps, crée des zones de fixation tissulaire. Les petits déséquilibres tissulaires ou membraneux s'accentuent. Les tissus se renforcent selon des nouvelles lignes de force qui ne sont pas physiologiques (lésion de tissularité). Les phénomènes de décompensation des déséquilibres voient alors peu à peu le jour.

Comme nous l'avons dit, les perturbations neuroméningées paraissent pouvoir gêner l'individu bien au delà du simple désordre mécanique local. Sans nous attarder sur les classiques céphalées et vertiges, qui font l'objet de chapitres détaillés, nous allons envisager quelques conséquences particulières des perturbations de la dynamique neuro-méningée.

Conséquences sur l'axe vertébral

On énumère classiquement les fonctions du rachis dans l'ordre suivant : stabilité, mobilité et protection du contenu. Nous pensons qu'en fait cette dernière fonction est la première dans l'ordre des priorités du rachis.

Le rachis est avant tout un organe de protection et les autre fonctions sont construites en total asservissement à celle-ci. Toute la mécanique vertébrale est organisée dans le respect de son précieux contenu bulbo-médullaire.

Toute la physiologie articulaire illustre les très nombreux artifices mécaniques qui permettent de faire coïncider l'axe de la moelle épinière ou du bulbe avec les centres instantanés de rotation (au niveau occiput atlas axis par exemple).

La pathologie dite fonctionnelle permet de considérer que toute zone bulbaire ou médullaire, soumise à une contrainte mécanique anormale (tension, compression, collage cicatriciel...), peut induire un comportement mécanique particulier des zones vertébrales voisines.

Dès que le contenu est sous contrainte, tout est mis en oeuvre pour que le mouvement n'augmente pas les contraintes locales et générales. La dure-mère rachidienne étant innervée en par-

tie par le nerf sinu vertébral de Luschka, toute tension tissulaire locale ou globale et toute irritation peuvent être le point de départ de réflexes pariétaux. A ce stimulus va succéder une réponse des muscles paravertébraux capables de perturber la mécanique vertébrale.

Tout s'organiserait pour que le mouvement ou la posture « évite » la zone contrainte, en créant des hypertonies musculaires locales ou régionales ou parfois des verrouillages plus spécifiques de certains niveaux mécaniques.

Une étude réalisée à Montréal, par des étudiants dans le cadre de leur thèse de fin de cursus ostéopathique, semble corroborer cette hypothèse très vraisemblable. Camirand et Muzzi ont établi que le traitement de la dure-mère et de ses attaches diminue le tonus musculaire paravertébral.

Cette diminution objectivée par électromyogramme se fait préférentiellement là où existaient des pics d'activité musculaire avant traitement, ces pics pouvant être localisés ou pas. A noter que l'étude a été menée contre un groupe témoin qui restait allongé 20 minutes. Si dans le groupe traité on enregistre une baisse d'environ 40 % du tonus, en revanche dans le groupe témoin le tonus augmente sensiblement de 12 %.

Par ailleurs, selon Louis, tous les processus pathologiques qui peuvent entraîner une perte de plasticité de la moelle ou des méninges, ou des adhérences entre les formations neuroméningées et les parois du canal vertébral peuvent provoquer de fortes perturbations dans la mobilité vertébrale. Il explique ainsi les conséquences des arachnoïdites ou épidurites, après chirurgie des hernies discales. Elles associent des douleurs lombaires et radiculaires lors des moindres mouvements des membres inférieurs ou du rachis lombaire.

Pour Louis toujours, le maintien d'une mobilité des formations neuroméningées à l'intérieur du canal vertébral est capital. Il permet de maintenir les plans de clivage naturel entre le contenu et le contenant vertébral.

Ces travaux et ces considérations confirment l'importance d'une bonne dynamique neuroméningée pour l'intégrité de la mécanique vertébrale.

Il nous paraît établi que l'axe vertébral réagit, soit de façon globale soit de manière segmentaire, aux informations nociceptives provenant des viscères du tronc. Nous avons quotidiennement l'expérience de douleurs vertébrales secondaires à des irritations ou à des pertes de mobilité des viscères digestifs.

Dans le même ordre d'idée, nous sommes persuadés que si le contenant vertébral fonctionne dans le respect de son contenu neurologique il peut dysfonctionner à cause de lui.

La raideur cervicale (et parfois même du rachis tout entier), observée au cours d'une méningite, est une bonne illustration de cette interrelation. Elle nous montre l'intensité de ce phénomène réflexe en cas d'irritation massive du précieux contenu neuro-méningé.

On comprend mieux certaines réactions douloureuses post-manipulatives. Nous pensons même que, le plus souvent, la manipulation vertébrale est peu indiquée en première intention. Un simple traitement préalable de l'axe cérébro-spinal et de ses enveloppes permet une manipulation aisée, totalement indolore, dénuée de force et sans danger.

Les conséquences des fixations neuro-méningées sur la colonne vertébrale sont un motif fréquent de douleurs récidivantes. Nous avons tous des patients revenant avec la même plainte et les mêmes fixations alors que nous pensons avoir effectué le bon geste manipulatif.

Souvent, après un traumatisme, les techniques articulaires vertébrales, myotensives ou structurelles, ne sont indiquées qu'après libération de l'axe duro-médullaire.

Conséquences discales

Les disques intervertébraux se déshydratent au cours de la journée sous l'effet de la charge s'appliquant sur eux. Durant la nuit, du fait de la décharge, ils se réimbibent et retrouvent toutes leurs capacités mécaniques au matin.

Ces phénomènes de mouvements d'eau au niveau discal, à type de réimbibition nocturne, nécessitent des phases de sommeil profond et rapide pour obtenir un relâchement musculaire. A notre avis une parfaite liberté de la dure-mère rachidienne est aussi indispensable.

En cas de tension, d'adhérence ou de fibrose méningée, la dure-mère peut empêcher la décompression d'un étage intervertébral. Elle va perturber les nécessaires phénomènes de réhydratation nocturne du disque. A long terme, certains phénomènes de dégénérescence discale peuvent être favorisés par ce mécanisme.

Conséquences sur le système neurovégétatif

Anatomiquement, la partie haute du TPM se prolonge par le diencéphale. L'aboutissement mécanique du tractus ponto-médullaire correspond à l'hypothalamus et au thalamus.

Le thalamus représente le siège des centres neurovégétatifs et il peut être considéré, d'un point de vue physiologique, comme le gouverneur des fonctions végétatives.

On peut concevoir qu'une sollicitation permanente par traction sur le tractus ponto-médullaire ou par fixation de la tente du cervelet puisse induire une stimulation neurovégétative permanente. De nombreux traumatismes peuvent être à l'origine de dystonies neurovégétatives. Là encore, le temps de latence entre l'événement traumatique et l'apparition des premiers signes est tel que le patient ne voit pas la relation de cause à effet.

On rencontre fréquemment des patients qui présentent des tableaux sévères de dystonie, aux conséquences très pénibles. Ces patients ont des réponses disproportionnées par rapport aux agressions et aux stress quotidiens. Celles-ci vont parfois jusqu'aux troubles comportementaux, avec instabilité d'humeur et troubles émotionnels associés.

Les études cliniques et expérimentales des lésions du cerveau confirment l'importance du tronc cérébral dans les mécanismes de la vigilance.

Notons qu'à la partie haute du tractus ponto-médullaire se trouvent plusieurs formations qui jouent un rôle primordial dans les mécanismes de veille et de sommeil, à savoir ;

- D'une part,
  - la *formation réticulée*, qui s'étend sur toute la hauteur du tronc cérébral
  - le *locus coeruleus* situé à la partie haute du tronc cérébral.

Schématiquement, plus ces zones sont stimulées sur le plan neuronal, plus elles concourent à maintenir le sujet en état de veille. Leur situation anatomique les place également en position de sollicitation mécanique intense, au cours des activités quotidiennes. Cette stimulation mécanique intervient vraisemblablement sur le plan physiologique au même titre que la sollicitation neuronale.

- D'autre part,
  - le *thalamus* et l'*hypothalamus* qui jouent aussi un rôle dans le maintien de l'éveil. Pour l'hypothalamus, deux noyaux antagonistes se côtoient. Un noyau dans l'hypothalamus postérieur qui favorise l'éveil et un noyau dans l'hypothalamus antérieur qui favorise le sommeil.

On constate, après un traumatisme, une grande perturbation du sommeil. Il s'agit soit d'une diminution du sommeil (hyposomnie ou insomnie), soit au contraire d'une augmentation des besoins et du temps de sommeil (hypersomnie). Ces troubles, peut-être rattachés à la mécanique perturbée du tractus ponto-médullaire, ne doivent pas être trop vite étiquetés comme des signes de dépression ou de sinistrose post-traumatique.

Conséquences neuro-endocriniennes

Pour les mêmes raisons mécaniques, il est possible de rattacher certaines dysfonctions neuro-endocriniennes aux traumatismes.

Sous l'hypothalamus se trouve l'hypophyse, et l'on peut penser qu'une stimulation mécanique permanente sur le tractus ponto-médullaire puisse la perturber.

D'autre part, les hormones hypophysaires sont déversées dans le sinus coronaire. Ses parois sont constituées par les prolongements latéraux des insertions de la tente du cervelet. Toute tension anormale de la tente peut induire une perturbation circulatoire locale. Celle-ci va entraver non plus la sécrétion mais son accès à la circulation générale.

La plupart des phénomènes de régulation sécrétoire hypophysaire se fait par des systèmes de rétroaction qui inhibent les facteurs déclenchant la sécrétion. Le support logistique de cette régulation est circulatoire. Le fragile mécanisme de cette balance hormonale peut être faussé dès qu'il existe une perturbation sur les lits vasculaires.

La majeure partie du système veineux intracrânien est incorporée dans les replis dure-mériens. Il est aisé de concevoir que toute tension anormale sur la dure-mère ou sur le tractus ponto-médullaire perturbe les flux sanguins locaux.

Une fois amorcé le processus de dérèglement de la balance hormonale, il est très difficile de rétablir une physiologie endocrinienne normale. Les signes fonctionnels commencent à apparaître, labiles au départ, puis de plus en plus prononcés au fil du temps.

Ces conséquences de dysfonction neuro-endocrinienne peuvent même être graves, à moyen ou à long terme, pour l'homéostasie. Ces répercussions entraînent de nombreux symptômes, citons, par exemple en les classant par catégories :

- pour la reproduction
  - dysménorrhée,
  - aménorrhée,
  - troubles de la libido,
- pour le métabolisme
  - prise de poids,
  - boulimie, fringale
  - perte d'appétit
  - troubles digestifs diffus

- pour le tonus basal du système neurovégétatif et de l'individu
  - frilosité,
  - troubles du sommeil,
  - état dépressif,
  - psychasthénie avec difficulté d'attention et de mémorisation,
  - inhibition de l'action dans les actes de la vie courante

Les lésions intracavitaires et viscérales

Les différences de pressions intracavitaires ont été étudiées avec Pierre Mercier dans le livre "Manipulation viscérale 1". La pression négative du thorax permet aux différents organes de l'abdomen et du thorax de voir leurs poids effectifs largement diminués. Elle assure une circulation artério-lympho-veineuse au moindre coût énergétique et permet à l'effet Turgor d'exister.

Reprenons l'exemple du foie qui voit son poids moyen de 1,5 kg se transformer en poids effectif de 300 à 400 grammes, grâce à l'aimantation thoraco-diaphragmatique. Ce phénomène ne peut avoir lieu que si tous les tissus ont leur tonicité, leur distensibilité et leur élasticité normales, pour mieux transmettre et répercuter les différences de pression.

Le thorax

L'INRETS, en procédant à des expérimentations avec des porcs a montré que la résistance du thorax aux chocs ne peut être attribuée à la seule cage thoracique.

Important : *Lors d'un traumatisme, la résistance à l'enfoncement thoracique vient de phénomènes d'inertie et de viscosité des viscères intra-thoraciques.* Plus la vitesse de compression est grande et plus ce phénomène a lieu.

C'est pour cette raison que la gravité des blessures viscérales n'est pas proportionnelle au nombre de fractures de côtes, dans la mesure ou celles-ci ne viennent pas perforer la plèvre ou le péritoine. (Analyse des lésions du thorax et de l'abdomen chez les victimes d'accidents d'automobiles, P. Anselmet, Thèse de médecine, 1985, Marseille, 106 cas étudiés).

Dans de nombreux traumatismes importants, ce sont les organes qui protègent le gril costo-sternal. Ce fait donne toute son importance aux manipulations viscérales dans les suites de traumatisme.

La cage thoracique reçoit une pression très forte qu'elle transmet à l'organe et qui lui retransmet. C'est pour cette raison que les fixations des ligaments d'attache des organes sont si importants à diagnostiquer et à traiter, les plus concernés étant les ligaments pleuro-cervicaux et sterno-médiastinaux.

L'abdomen

Il n'est pas entouré d'un cadre dur comme le thorax. Le petit bassin et la colonne vertébrale, éléments solides, ne le protègent que très partiellement.

Les organes sont des masses viscoélastiques comme le cerveau. Ces masses sont suspendues au diaphragme et plus rarement au système osseux par des ligaments. Ces ligaments ont des mécanorécepteurs d'une très grande sensibilité.

Les ondes de choc viennent se concentrer sur les organes les plus durs comme le foie, la rate et les reins. Ceux-ci vont en retour venir solliciter anormalement leurs ligaments de soutien qui eux-mêmes vont, soit sidérer, soit exciter, soit plus rarement détruire leurs mécanorécepteurs. Ces derniers vont provoquer des réponses loco-régiono-centrales de l'organisme à titre de douleurs, de spasmes ou de fixations des organes.

La mobilité et la motilité viscérale sont atteintes, les mécanorécepteurs ne transmettent plus les bonnes informations relatives aux pressions intracavitaires et l'effet Turgor est diminué.

Le passage du poids réel de l'organe à son poids virtuel effectif est moins efficace, le poids de l'organe augmentant, a un effet négatif sur le diaphragme et sur la circulation lympho-veineuse.

C'est au niveau des zones où les contraintes ligamentaires sont importantes que nous avons les lésions les plus fréquentes. Mais ceci n'explique pas entièrement pourquoi, dans les suites de grands traumatismes, nous trouvons plus volontiers les lésions du coté gauche vers la rate et le rein gauche. Même si la rate est particulièrement friable, la fréquence des fractures spléniques montre que l'organisme a eu une faiblesse du côté gauche, ou qu'il privilégie la concentration de forces collisionnelles de ce côté.

Il semble que le médiastin et le péricarde, pour protéger le plus possible le cœur, renvoient les forces collisionnelles latéralement. Ces forces se dirigent plutôt obliquement en bas et à gauche en direction de la rate et du rein gauche. Nos recherches nous ont permis de trouver une explication biomécanique plausible aux concentrations mécaniques lésionnelles gauches. Elles sont étudiées plus loin.

Approche tissulaire du traumatisme

Approche fissulaire du traumatisme

Réactivité tissulaire aux chocs

Généralités

En principe, dans les études portant sur les conséquences des traumatismes, tous les tissus sont considérés comme étant isotropes (dont les propriétés physiques sont identiques dans toutes les directions), homogènes et transmettant en ligne directe les ondes de choc dues aux forces collisionnelles.

Il nous semble hasardeux de mettre en équation la réactivité des tissus vivants lors d'un choc. Même si les lois mécaniques et physiques l'expliquent, elles s'appliquent le plus souvent sur des tissus passifs et de même composition, aux possibilités de compensation très réduites.

Prenons l'exemple du cerveau, qui est loin d'être un ensemble de tissus homogènes ; substance blanche, substance grise, ventricules, liquide céphalo-rachidien, méninges molles et dures et neurones ne transmettent pas et n'assimilent pas de la même manière les ondes de choc. *Ils ne sont pas vibratoirement égaux !*

Important *: Les altérations parenchymateuses et vasculaires siègent plutôt à la jonction des structures dont les moments d'inertie sont différents.*

A ces facteurs mécaniques complexes, il faut ajouter dans les suites lésionnelles des réactions biologiques, chimiques et hormonales couronnées par des réactions psycho-émotionnelles. Dans les commotions au stade aigu, par exemple, il existe une anomalie de perfusion des régions fronto-temporales due au mouvement des fluides intra-cérébraux, accompagnée de phénomènes neurochimiques. (J. MAIDEU, Communication Académie Américaine de Neurologie, 1991).

Les seuils de tolérance aux chocs

Face à des chocs supportables les tissus sont capables d'adaptation et de compensation. Mais selon la force et la direction de ces chocs les adaptations se font plus ou moins bien.

Les données mécano-physiques "objectives" ont été réalisées sur des mannequins et des corps inertes (anesthésiés ou morts).

Ces études sont intéressantes mais sujettes à caution. Lors d'un impact, les ondes de choc se propagent sur un corps faisant un mouvement général provoqué lui-même par des millions de micro-mouvements.

Par exemple, lors d'un traumatisme la grande mobilité cervicale est un facteur de compensation des forces collisionnelles exercées sur le crâne. Celle-ci diminue l'effet des forces collisionnelles au niveau osseux, tout en l'augmentant au niveau des tissus mous (cerveau, méninges, muscles et ligaments).

Au moment de l'impact le crâne se déforme de manière importante mais uniquement pendant quelques millisecondes (environ 50) entraînant une contusion directe du cerveau et des tissus mous sous-jacents. La contrainte inertielle se fait par les phénomènes d'accélération et de décélération, eux-mêmes dus à l'impact direct sur la tête quand c'est le cas.

Mais l'impact lui-même est variable en fonction de l'agent traumatisant (surface, dureté, consistance, rugosité, masse, température, humidité, etc.) et de la personne traumatisée (poids, taille, forme physique, équilibre émotionnel, etc.). Les paramètres sont si nombreux que leur analyse est forcément incomplète, tout en obéissant quand même à quelques lois générales.

Les lésions neuro-cérébrales

Ce sont surtout les cisaillements qui entraînent des contusions cérébrales conséquentes qui se décomposent en trois composantes :

1. des gradients de pression intracrâniens post-traumatiques,
2. des déformations du crâne à l'impact,
3. des mouvements de la masse cérébrale dans le crâne.

Les contusions

Les contusions sont de type micro-hémorragique ou d'hémorragie pétéchiale siégeant sous l'impact ou à son opposé.

Les contusions créent un œdème empêchant tout fonctionnement normal du cerveau et donnant des anomalies de conduction électrique au cerveau. Ces anomalies de conduction électrique provoquent des comas plus ou moins graves et des troubles du rythme cardiaque.

Les lésions neuronales

Dans certains traumatismes importants, on assiste à une véritable atteinte axonale réversible par déformation membranaire ou interruption transitoire du flux axonal rapide. [Paul SHOCK et coll., "Axonal changes in minor head injury", 1983-42-223-242].

Pour le système nerveux ce sont souvent les contraintes, à type d'accélération angulaire, qui donnent des lésions parenchymateuses. Elles touchent directement les axones des voies longues formant la substance blanche.

– une petite accélération ou une décélération suspend le flux axonal et entraîne un coma cérébral bref,

– une accélération ou décélération intense et soutenue étire et rompt des millions d'axones entraînant un long coma.

Dans les traumatismes très violents l'onde de choc peut totalement détruire le neurone. Dans ce cas le pronostic dépend de la qualité et de la quantité de neurones détruits.

Notion de contrainte intracavitaire osseuse

Les contraintes de cisaillement ont des conséquences surtout au niveau des irrégularités (osseuses ou discales) intracavitaires osseuses.

Pour le crâne : la partie antérieure de la base du crâne, la surface orbitaire des lobes frontaux et la région temporale.

Pour la colonne vertébrale : uncarthrose, ostéophytose, discarthrose ou discopathie, canal vertébral étroit, etc.

N.B. : un phénomène important est à souligner, le volume et la pression intracavitaires crânio-vertébraux doivent rester constants. La moindre variation de ces 2 composantes due à un obstacle ostéo-discal anormal a des conséquences pathologiques parfois situées très loin de cet obstacle.

Expliquons-nous :
Un patient subit un "coup du lapin" cervical. S'il a une uncarthrose au niveau de C6, toutes les forces collisionnelles viennent se focaliser à ce niveau.

Si ce même patient a en plus une discopathie intra-canalaire L4/L5, la pression intra-canalaire est encore plus grande et les forces collisionnelles sont encore plus destructrices au niveau de C6.

L'augmentation et la concentration des pressions intra-canalaires jouent leur rôle lésionnel, ce dernier est aggravé par le manque de compensation générale joué par la discarthrose L5/S1.

Les forces collisionnelles vont toujours se focaliser là où les contraintes intra-canalaires sont maximales. Une chute sur le coccyx peut parfois uniquement créer des lésions cervicales si ces dernières sont fixées ou arthrosées.

Les "désinformations" proprioceptives

Lors d'un traumatisme, les mécanorécepteurs sont malmenés. Rappelons qu'on les trouve non seulement dans le système ostéo-articulaire mais aussi viscéral et peut-être crânien.

Ayant subi une force mécanique trop forte, ils vont réagir en désinformant les différents centres locaux, régionaux et centraux. Ils vont ou annihiler, ou sous-estimer, ou encore surestimer les différents stimuli mécaniques reçus.

Ces "désinformations" proprioceptives vont donner des réactions musculaires impropres mettant en danger l'équilibre général du patient. Elles sont aussi la porte ouverte aux entorses des membres inférieurs par mauvaise contraction ou coordination musculaire.

Les lésions vasculaires

D'origine mécanique

Au niveau cérébral et cérébelleux on trouve surtout des lésions veineuses. Les veines supérieures ont des parois minces, elles sont sensibles aux lésions mécaniques jouant sur la table interne de l'os et de la dure-mère. Rappelons que la dure-mère adhère à l'os sauf pour entourer les tissus veineux.

Le traumatisme crânien entraîne une déformation osseuse qui décolle la dure-mère très adhérente à l'os. Ce sont, en général, plutôt des lésions de coup direct et non de contrecoup siégeant à l'opposé.

Les déchirures veineuses ou artérielles forment un hématome extra-dural.

On retrouve souvent au niveau frontal les hématomes extra-duraux ou sous-duraux, en raison des ruptures de l'artère méningée moyenne ou des sinus veineux duraux.

Les lésions vasculaires sont fréquemment provoquées par des phénomènes d'accélération ou de décélération provoquant un décalage temporel entre le mouvement subi par la tête et celui qui ébranle le cerveau.

D'origine réflexe

Certains nerfs ou centres nerveux agressés mécaniquement (surtout dans la partie bulbaire) peuvent entraîner une vasoconstriction durable dans certains territoires du cerveau et du cervelet, et même de la moelle.

Nous avons vu chez des patients, des atteintes neurologiques durables de type paresthésique ou parésique sans grande explication topographique. On peut parfois les expliquer par une vasoconstriction de l'artère spinale ou de l'artère d'Adamkiewicz *(Aa radicularis magna)* donnant une mauvaise irrigation médullaire.

Les réactions hormono-chimiques

Au niveau des zones parenchymateuses atteintes mécaniquement par effet direct ou indirect, on trouve des manifestations biochimiques variées et difficiles à analyser. Ces réactions donnent des troubles circulatoires et des œdèmes. Nous sommes sûrs qu'au plan hormono-chimique de nombreuses inconnues demeurent.

Après un traumatisme, les neurotransmetteurs sécrètent de manière importante. Ils hypersécrètent des catécholamines, des kinines, de l'acide arachidonique, de la sérotonine, de l'histamine et peut-être d'autres substances qui n'ont pas encore été découvertes.

Toutes ces substances énumérées entraînent une invasion des espaces extra-cellulaires par des macromolécules protéiques accompagnées d'eau. Elles créent un œdème qui comprime les différents tissus nobles comme la substance blanche.

Certaines psychasthénies post-traumatiques ne sont pas uniquement d'origine psychogène. On peut facilement penser qu'avec ces sécrétions accrues de neurotransmetteurs, le patient a du mal à se sentir en forme.

De nombreuses patientes ont des aménorrhées ou plus rarement des polyménorrhées après un traumatisme. Nous ne nions surtout pas les causes psychologiques mais pensons aussi que les problèmes mécaniques jouent un grand rôle sur le fonctionnement de l'hypophyse et l'hypothalamus.

Les effets topographiques

Lors d'un traumatisme, les forces de collision ont un point d'entrée dans le corps, c'est la zone d'impact.

L'onde de choc va ensuite se propager selon la densité des tissus à travers le corps. L'onde de choc est exceptionnellement linéaire et de nombreux exemples prouvent qu'elle va se diriger selon des directions apparemment illogiques.

C'est pour cette raison que l'écoute tissulaire est indispensable à l'élaboration du diagnostic ostéopathique, aucun examen objectif n'est capable de montrer le cheminement de l'onde de choc.

Un traumatisme sacro-coccygien peut donner uniquement des lésions au niveau cervical ou crânien.

Un seul traumatisme peut provoquer plusieurs ondes de choc, un peu comme lorsqu'on jette un caillou dans l'eau. Mais ces différentes ondes de choc peuvent avoir des trajets différents.

L'entrée et la sortie d'énergie collisionnelle

Du point d'impact, les ondes de choc peuvent :

- soit se focaliser rapidement sur une zone très précise en provoquant une lésion importante comme une fracture ou un déchirure ;
- soit parcourir une longue distance dans l'organisme, en s'essoufflant petit à petit, jusqu'au point de disparaître. Les lésions sont nombreuses, mais de faible gravité ;
- soit parcourir une longue distance avec une vitesse de plus en plus élevée pour venir buter en fin de parcours sur un élément solide et donner une lésion importante ;
- soit beaucoup plus rarement, traverser l'organisme sans créer d'effet néfaste. Nous pensons à plusieurs cas de patients indemnes après être tombés d'un étage élevé ou après avoir subi un violent accident de voiture ou de chemin de fer.

Les effets dans le temps

Immédiats

En principe, après un traumatisme, l'organisme "privilégie" toujours la douleur la plus forte. Ce n'est pas systématiquement la zone la plus gravement touchée qui donne le plus d'informations nociceptives. Un patient peut venir consulter pour une douleur qui n'a pas forcément une très grande pathogénie, l'organisme peut se laisser abuser par les symptômes immédiats.

Nous avons en mémoire un patient qui, lors d'un accident de moto, a eu une fracture de l'astragale très douloureuse et pour qui on a trouvé plusieurs mois après un hémo-pneumothorax. Celui-ci aurait pu être lourd de conséquences, ce n'est que lorsque l'astragale s'est consolidé que les symptômes pleuro-pulmonaires se sont développés.

Les effets médiats

Un traumatisme, n'ayant même qu'une seule zone d'impact, peut créer des lésions loin de celle-ci, longtemps après. Ces parties lésées peuvent se trouver tout le long du cheminement de l'onde de choc. Celle-ci peut même avoir un parcours circulaire dans le cas du crâne.

Au fur et à mesure de la guérison, d'autres lésions apparaissent, parfois loin de toute logique.

Le terrain et les prédispositions

Nous ne sommes pas égaux devant les traumatismes, en fonction des prédispositions génétiques, des réactivités tissulaires, des effets cumulatifs, des différentes affections subies par l'organisme et des réactivités centrales et psycho-émotionnelles.

Certains présentent des ecchymoses importantes pour des chocs anodins. Les hyper-réactifs souffrent énormément pour des traumatismes qui font presque sourire d'autres.

Nul n'étant égal devant un traumatisme, nous devons respecter les symptômes du patient sans juger, sans moraliser et surtout sans se comparer. Que penser d'un thérapeute qui, à la fin de l'évocation des symptômes d'un patient, se met à raconter sa petite histoire soi-disant similaire, en se prenant, bien entendu, comme exemple de bon réagissant ?

Un petit "coup du lapin" sur une cervicarthrose est bien plus douloureux et pathogène que sur une colonne cervicale saine.

Les réactions psycho-émotionnelles

Il existe une mémoire tissulaire du traumatisme accompagnée d'une mémoire traumatique psycho-émotionnelle quasi sans limite.

Un traumatisme est toujours accompagné d'une réaction psychologique consciente et inconsciente. L'instinct de conservation fait que nous avons peur quand nous sommes en danger réel ou supposé.

Une situation risquée est enregistrée au niveau de la mémoire consciente quand nous voyons le danger arriver. Quand le danger et les forces lésionnelles surviennent de manière brutale, sans que nous en ayons conscience, c'est l'inconscient qui les perçoit et les stocke.

Rappelez-vous les forces collisionnelles ont lieu dans les 50 millièmes de seconde, c'est trop rapide pour être perçu consciemment.

La mémoire psycho-émotionnelle du traumatisme

La situation de danger, les forces collisionnelles, les lésions réactionnelles et la douleur se réunissent pour donner des informations psychologiques négatives. Celles-ci créent des réactions immédiates comme la peur, la panique, une syncope et une somatisation instantanée. Mais elles donnent aussi des informations psychologiques négatives dans les différents centres de la mémoire du cerveau et peut-être aussi dans d'autres parties du corps, comme les plexus nerveux et d'autres tissus protéiques moins sophistiqués.

Cette mémoire psychologique du traumatisme fait alors partie intégrante de la vie d'un individu. Quand survient un autre accident, les effets psycho-émotionnels peuvent être sans commune mesure avec la gravité de l'accident par effet cumulatif.

L'effet cumulatif

Un choc traumatique réveille toujours la mémoire d'un autre traumatisme. C'est pour cette raison que de tous petits traumatismes peuvent avoir des effets dévastateurs sur l'équilibre psy-

cho-émotionnel d'une personne. Il faut s'abstenir de juger ou d'apprécier, d'après nos propres normes, les différentes réactions individuelles face à un traumatisme.

Il existerait aussi au niveau tissulaire une mémoire physique associée à une mémoire émotionnelle directe ou indirecte. Nous n'en n'avons pas la preuve, mais l'expérience clinique nous le prouve tous les jours. La mémoire tissulaire n'est pas uniquement physique. Certaines réactions post-manipulatives disproportionnées par rapport au geste correcteur l'illustrent bien.

Nous pensons qu'il peut exister une mémoire psycho-émotionnelle dans de nombreux tissus de l'organisme et que ceux-ci soient capables de stimuler certains centres corticaux.

Action des lésions

Les libérations d'énergie collisionnelle

Lorsque les forces collisionnelles se concentrent dans une seule direction et sur un seul point (cas très théorique), il existe souvent en bout de chaîne une déchirure tissulaire ou une fracture.

Nous l'avons vu pour le crâne, parfois une bonne fracture est préférable à des lésions tissulaires internes. Les forces de collision en s'exprimant dans une déchirure ou une fracture se dispersent et disparaissent. Mais que deviennent celles qui ne se sont pas exprimées ainsi ?

L'accumulation d'énergie collisionnelle

Le concept d'accumulation d'énergie est le fait que chaque tissu de l'organisme peut garder en lui une partie des forces collisionnelles qui ne s'est pas exprimée dans une lésion structurelle.

Ce concept expliquerait les nombreux symptômes perdurant ou se réveillant parfois plusieurs mois, voire plusieurs années après un traumatisme.

Il y a eu stockage d'énergie collisionnelle, le plus souvent de manière asymptomatique et silencieuse.

Les effets cumulatifs

L'organisme a une mémoire traumatique. Une chute sur les fesses, même peu symptomatique, à l'âge de 5 ans par exemple, fait partie du "patrimoine collisionnel" d'un patient.

La compensation-adaptation

Toute lésion tissulaire, exprimée ou non, est stockée par l'organisme. Pour éviter les douleurs et les impotences fonctionnelles, il existe un système complexe de compensation-adaptation.

Pour prendre un exemple simple, une entorse du genou va se compenser sur le système ostéo-articulaire sus et sous-jacent. Mais l'entorse du genou a laissé ses empreintes non seulement au

niveau des fibres ligamento-capsulo-synoviales, mais aussi au niveau des centres proprioceptifs médullaires et centraux.

Une deuxième entorse, même de gravité moindre, va créer ses propres lésions tout en réveillant les anciennes. Les conséquences peuvent être lourdes, ceci explique pourquoi un petit choc peut entraîner autant de problèmes dans l'organisme en raison de :

- la mémorisation des tissus,
- la diminution des capacités d'adaptation-compensation,
- la facilitation médullo-centrale.

Physiopathologie et symptomatologie des lésions

Les muscles

Le tissu musculaire

Le tissu musculaire squelettique est formé de fibres musculaires d'une épaisseur de 10 à 100 nanomètres et d'une longueur pouvant atteindre 15 cm. Ces myofibrilles forment des striations longitudinales entrecoupées elles-mêmes de striations transversales, l'ensemble constitue le sarcomère.

Pathomécanique

En cas de traumatisme, la structure du muscle peut être altérée et certaines fibres musculaires peuvent se rompre. Cette rupture est la conséquence du dépassement du seuil d'élasticité et de distensibilité du matériau musculaire. Elle peut être partielle ou totale. En plus des ruptures, la fibre musculaire peut aussi dégénérer lorsqu'un traumatisme compromet sa vascularisation ou son innervation.

Traumatismes musculaires directs

Le muscle supporte assez bien, grâce à ses qualités viscoélastiques, les traumatismes directs. Il peut parfois être lésé et présenter un écrasement de superficie et de profondeur plus ou moins importantes.

- **La contusion simple** est la lésion la moins grave. Il s'agit de la rupture de quelques fibres musculaires, avec formation d'un hématome de faible volume qui infiltre le corps musculaire, et parfois d'une déchirure de l'aponévrose.
- **L'attrition** : c'est un écrasement profond et étendu du corps musculaire. Fermée ou ouverte, l'attrition associe un hématome de volume important à une lésion étendue des fibres musculaires.

Traumatismes musculaires indirects

Les lésions musculaires indirectes peuvent survenir aussi bien, au cours des traumatismes sportifs que des accidents domestiques ou de la voie publique. Tous les muscles peuvent être concernés, la lésion est toujours fermée, elle repose sur une rupture de fibres musculaires avec formation d'hématome plus ou moins importants.

- **L'élongation** se manifeste par une douleur violente et un œdème discret qui correspond à une lésion de quelques fibres musculaires. Peu grave, l'élongation est un avertissement. C'est un signal d'alarme qui témoigne d'une perturbation générale, d'un mouvement très violent ou d'une fatigabilité musculaire.
- **Le claquage** est très fréquent chez les sportifs. Il se rencontre plus volontiers lors de mouvements de détente lors d'activités comme le tennis, le sprint, le basket-ball, le volley-ball etc. Le claquage s'accompagne d'une douleur violente, d'une petite limitation de mouvement et souvent d'une sensation de claquement sec. Il correspond à la rupture de plusieurs fibres musculaires.
- **La déchirure** ou **rupture** correspond à un claquage très étendu. La déchirure concerne un ou plusieurs faisceaux musculaires. La direction de la rupture est toujours perpendiculaire à celle des fibres, la lésion siégeant préférentiellement au milieu de la fibre musculaire. L'hématome qui se constitue est volumineux, l'intégrité aponévrotique le fait demeurer à l'intérieur du muscle et l'empêche de diffuser aux tissus environnants.

Dégénérescence musculaire d'origine traumatique

Celle-ci peut survenir à la suite d'un traumatisme direct mais aussi par atteinte de la vascularisation et de l'innervation.

- La **nécrose musculaire** d'origine vasculaire est une myosite aseptique dont les conséquences dépendent de l'étendue de la lésion.
- La **dégénérescence** d'origine nerveuse est une forme d'atrophie musculaire.

Hypothèse

Nous pensons, sans en apporter la preuve, qu'il existe après un traumatisme conséquent une déformation des sarcomères dans le sens longitudinal et plus rarement transversal. Les filaments d'actine et de myosine d'un sarcomère sont disposés de manière à s'emboîter, c'est le glissement des filaments qui permet le raccourcissement du muscle.

Les déformations des sarcomères pourraient ne plus permettre ce glissement et provoquer des tensions musculaires anormales par les stimuli anormaux que leur déformation engendre.

Ces millions de déformations seraient capables de changer légèrement l'axe de contraction musculaire et de fausser ainsi la mobilité et la motilité d'une partie du corps.

Chaque fibre musculaire est enveloppée par une gaine conjonctive appelée sarcolemme. Ce dernier peut être un facteur de perturbation mécanique de la fonction musculaire, lorsque sa distensibilité est moins fonctionnelle.

Les zones d'hypodensité

Chaque lésion mécanique, par son effet sur le système nerveux, a une action sur la vasomotricité locale. Une hypocirculation (plus rarement une hypercirculation) va jouer sur le volume cellulaire musculaire moyen. On trouvera des zones musculaires de moindre densité, difficiles à reconnaître à la palpation, mais détectables en écoute.

Les zones d'hyperdensité

Elles existent au début des traumatismes, en phase d'œdème et de stase liquidienne mais aussi dans certains processus cicatriciels.

Les lésions myo-tendino-fasciales

Le but de ce livre n'est pas de décrire les lésions du type "déchirures ou ruptures" avec leur évolution cicatricielle et fibreuse évidente à palper et à diagnostiquer. Le plus intéressant pour nous est d'essayer de comprendre pourquoi certaines lésions myo-tendino-fasciales entraînent, voire des années après, un processus pathologique ? Celui-ci est identifié par les techniques de diagnostic ostéopathique presque toujours sans objectivation réalisable.

Pourquoi des tissus d'apparence saine sont capable de désorganiser tout un schéma postural global et de donner des troubles fonctionnels importants ?

L'expérience clinique nous prouve que tout traumatisme laisse une empreinte dans les tissus de l'organisme que l'IRM, le scanner et l'échographie ne révèlent qu'en cas de grands délabrements.

Pour le moment, seuls les thermorécepteurs montrent de manière objective que le champ électromagnétique autour des zones lésées est différent de celui des parties avoisinantes.

Les tissus squelettiques

Du fait de leur implication quasi constante dans les phénomènes traumatiques, les tissus squelettiques ont fait l'objet d'innombrables études et recherches. Il faudrait plusieurs volumes pour résumer celles-ci. Notre propos dans ce paragraphe n'a été que d'en extraire les quelques points indispensables à la compréhension des conséquences des traumatismes sur ces tissus.

Le squelette qui constitue l'ensemble des tissus les plus denses du corps doit être envisagé comme un tissu composite, concourant à de nombreuses fonctions.

A cet ensemble de structures rigides du corps constituant la charpente mobile de l'organisme, on distingue classiquement :

- une partie cartilagineuse, constituée d'un tissu résistant mais élastique. Cette partie fluctue au cours de la vie. Le squelette du fœtus est en majeure partie cartilagineux, tandis que le squelette de l'adulte ne présente plus que quelques structures cartilagineuses.
- une partie osseuse : constituée de formations solides, dures et résistantes. Souvent considérés à tort comme des matériaux inertes, soulignons que les os sont bel et bien « vivants ». Ils assurent de grandes fonctions et s'adaptent au circonstances de la vie, peuvent être le siège de tumeurs, d'infections ou de fractures et sont capables de régénération et de cicatrisation comme la plupart des tissus du corps humain.

Au niveau de tous les tissus du corps un impératif mécanique doit être satisfait, résumé en un maître-mot : « amortissement ».

En effet, toute structure mécanique humaine est dotée de capacités d'amortissement. Les traumatismes sollicitent énormément ces caractéristiques tissulaires.

Les tissus squelettiques, à leur niveau, n'échappent pas à cette règle générale. Ils se conforment, dans la mesure de leur possibilité, au respect de ce principe d'amortissement.

L'os et le périoste

L'os est un véritable organe aux multiples fonctions, dont voici les principales :

- L'os est un organe mécanique qui assure une fonction de support, de mobilité et de protection
- L'os est un organe qui participe de très près au métabolisme phosphocalcique. Il contribue ainsi au maintient de la calcémie, une des constantes les plus importantes du milieu intérieur.
- L'os est un organe hématopoïétique qui renferme la moelle osseuse, principale pourvoyeuse d'éléments figurés du sang.

Substance osseuse

Elle se compose d'une trame constituée d'une substance protéïnique collagénique (l'osséine) et de sels minéraux, dans laquelle sont réparties les cellules osseuses.

La composition de la substance osseuse évolue de la naissance à la vieillesse, le rapport osséine - sels minéraux variant sans cesse à l'avantage de ceux-ci.

L'os mature est approximativement constitué par 70 % de constituants inorganiques (principalement du phosphate de calcium) et par 30 % de matière organique (collagène).

Le tissu osseux est une imprégnation calcique d'une matrice organique dont la composition est celle d'un tissu conjonctif. L'os est par conséquent un matériau que l'on dit « biphasique ».

Le tissu osseux n'est jamais en contact direct avec les autres tissus. Ses parties articulaires sont recouvertes par le cartilage hyalin et ses parties non articulaires par le périoste, membrane fibreuse richement innervée et vascularisée. Sur son versant interne, l'os est comme isolé de la substance médullaire par l'endoste.

Le tissu osseux s'organise selon deux types principaux :

- Le tissu osseux compact :
  - Il constitue la couche périphérique de la diaphyse des os longs, des os courts et des os plats.
  - Il est constitué par une multitude de cylindres (ostéones ou ostéons) caractérisés par des lamelles osseuses concentriques, groupées autour d'un canal central appelé le canal de Havers. Le grand axe de ce canal de Havers est celui de l'os.
- Le tissu osseux spongieux
  - Ce type d'os remplit les épiphyses et les métaphyses des os long, la partie centrale des os courts et des os plats. Au niveau de la voûte crânienne il constitue le diploë, nom particulier donné à la couche de tissu spongieux comprise entre les tables interne et externe des os.

– L'os spongieux est constitué de lamelles osseuses disposées en travées anastomosées et imbriquées, baignant dans la moelle osseuse rouge ou jaune. La direction des trabéculations osseuses matérialise les lignes de forces, selon lesquelles les contraintes s'organisent au sein même de la matière osseuse. Ce facteur architectural est un élément important pour la résistance osseuse. Il permet un certain degré d'amortissement sous les surfaces articulaires cartilagineuses

Points d'ossification

L'ossification commence à la fin de la période embryonnaire. La pièce osseuse est précédée par une matrice cartilagineuse ou membraneuse qui est progressivement remplacée par du tissu osseux.

Il existe donc deux types d'ossification :
- l'une à partir du tissu conjonctif, c'est l'ossification de membrane,
- l'autre à partir du tissu cartilagineux, c'est l'ossification enchondrale.

La formation de l'os procède par deux étapes ; apparition d'abord d'un point d'ossification primaire, puis éventuellement de un ou plusieurs points d'ossification secondaires.

a) *Le point d'ossification primaire* apparaît pendant la période intra-utérine.
Il est situé au niveau de la diaphyse ou au centre des os, au niveau de l'invasion conjonctive du bourgeon vasculaire primaire ; puis l'ossification se poursuit en direction des épiphyses ou de la périphérie.

b) Les points d'ossification secondaires apparaissent dans les épiphyses ou à la périphérie des os pendant la période postnatale, parfois juste avant la naissance.
La zone de soudure des points d'ossification constitue la *ligne épiphysaire*.

L'apparition des points d'ossification et leur soudure se font à des âges différents. Elles permettent d'évaluer le stade de la croissance. Mais surtout, à bien y regarder, l'enfant possède un plus grand nombre de pièces osseuses que l'adulte. Les pièces osseuses ainsi fragmentées par des disques de cartilage de croissance autorisent une meilleure tolérance aux chocs pendant l'enfance. La croissance et la minéralisation osseuse densifient progressivement ce squelette ostéo-cartilagineux, et lui font perdre progressivement son élasticité juvénile.

Propriétés mécaniques du tissu osseux

Les propriétés mécaniques fondamentales de l'os vivant sont l'élasticité et la résistance ; contradictoires en apparence, elles confèrent au tissu osseux son caractère spécifique.

La résistance physique du tissu spongieux est moins grande que celle du tissu compact. Il se laisse plus facilement écraser ou pénétrer (fracture engrenée des épiphyses).

L'os est un matériau anisotrope, il est une fois et demie à deux fois plus résistant en compression qu'en traction. Ceci se retrouve dans le caractère variable de son module d'élasticité. En effet, le module de Young de l'os long diminue de l'endoste au périoste, ce qui permet une répartition harmonieuse des contraintes dans la corticale osseuse.

Le module de Young de l'os est également variable suivant l'âge, le sexe, le type d'os, et le type de forces appliquées. L'os spongieux a un module d'élasticité égal au tiers de celui de l'os cortical. L'os est peu résistant aux contraintes de torsion et de compression radiale.

L'os est un matériau viscoélastique. Un os continue à se déformer sous une charge pendant 55 jours, au bout de ce délai la déformation atteint 153 % de celle obtenue en 2 minutes. Ceci revient à dire qu'exprimée en force, l'os à une résistance plus grande pour les efforts rapides que pour les efforts lents.

Application anatomo-clinique

Rappelons que l'os ne croît bien que lorsqu'il est soumis à des contraintes mécaniques. Quand celles-ci se font en dehors de leur axe normal et sont mal amorties de manière répétitive, les travées et les ostéons se déforment en entraînant une déformation de la pièce osseuse.

Si on augmente les forces appliquées en compression sur un os, il se produit une hypertrophie osseuse. Si les forces sont trop importantes, il se produit une lyse osseuse.

Si les forces diminuent sur l'os (alitement, apesanteur, paralysie) on observe une ostéoporose et une fragilisation du tissu osseux.

Pathologie mécanique du tissu osseux

Le but de notre ouvrage n'est pas de décrire en détail les diverses formes de fractures et toutes leurs complications. Nous nous bornerons à donner les bases de compréhension des mécanismes de fracture.

Nous l'avons déjà dit, les propriétés élastiques du tissu osseux lui permettent une faculté fort utile, celle d'amortir les chocs. Au-delà d'une limite supérieure de charge et lorsque les traumatismes deviennent violents, la déformation normalement élastique cesse d'être réversible. Cette déformation peut se traduire par la rupture plus ou moins complète de la pièce osseuse.

Notion de fracture

La fracture où la « *solution de la continuité osseuse* » peut être définie par le dépassement des sollicitations mécaniques de la zone de déformation plastique, sur la courbe représentant la relation contrainte-déformation.

Une définition de la fracture proposée par Borgi et Plas nous paraît intéressante : « la fracture est une *solution de continuité* du tissu osseux séparant l'os en deux ou plusieurs fragments. Son agent causal est le plus souvent un traumatisme violent (fracture provoquée) mais aussi parfois un geste anodin (fracture spontanée). Sur le plan fonctionnel la fracture est la désorganisation d'une unité locomotrice par l'abolition de la transmission des charges... »

Une fracture se définit par son siège, son type, son trait et son déplacement éventuel.

Mécanisme des fractures

Le mécanisme des fractures est direct ou indirect. Le premier est censé se produire par la collision entre l'os et un objet externe. Cette collision directe se fait dans la majorité des cas avec violence et avec contusion ou écrasement des téguments. Lorsque le mécanisme est indirect, la fracture a lieu à distance du point d'impact du traumatisme. On distingue dans ce groupe trois catégories de fractures : celles réalisées par flexion, par compression ou par tassement et par arrachement ostéo-ligamentaire.

Fracture par compression et fractures par traction

Les premières entraînent un tassement ou un enfoncement, les deuxièmes sont la conséquence de l'arrachement. La direction des contraintes traumatiques appliquées sur l'os est identique dans les deux cas, seul le sens varie.

Les fractures du calcanéum et celles du corps vertébral sont typiques des fractures par compression. Elles réalisent un tassement par écrasement de l'os spongieux.

Les fractures de l'apophyse coronoïde et celle du trochiter se font par un mécanisme indirect en traction, par une sollicitation violente d'origine tendino-musculaire.

Fractures par torsion et fractures par flexion.

Les fractures par torsion se réalisent sous l'application d'un couple de forces entraînant une action circulaire sur l'os. Ces fractures se traduisent par un trait spiroïde.

C'est le cas de la fracture de ski, lorsque sur une cheville bloquée, un mouvement de rotation du corps est tenté. Le tibia se sépare en deux fragments.

Les fractures par flexion rappellent la mise en flexion d'une poutre. Elles se traduisent par des contraintes combinées en compression et en traction. Les contraintes de compression se situent du côté concave et les contraintes en traction du coté convexe. C'est le cas des fractures du col fémoral par exemple.

Les fractures de fatigue

Ce sont des lésions osseuses qui surviennent après une succession de traumatismes non-violents mais répétés. Elles se rencontrent fréquemment chez les sportifs et les militaires, avec une prédominance sur le col fémoral et les os du pied.

Gravité des fractures

Quel que soit le mécanisme des fractures, la gravité d'une fracture est toujours liée aux risques de dommages sur les tissus nobles de l'organisme. En effet, la perte des qualités mécaniques du segment osseux concerné n'est pas grave en elle-même. Seul le risque hémorragique, la menace de lésions vasculaires ou de lésions neurologiques constituent les éléments de gravité d'une fracture.

Approche fonctionnelle

Le rôle du périoste

A la différence de l'os, le périoste est richement innervé et vascularisé. Sa couche externe fibreuse rejoint les fibres d'insertion des tendons, des fascias et des muscles.

Toute atteinte myo-fasciale a un retentissement sur le périoste et sur l'os au point de déformer ce dernier.

Après un traumatisme, même sans fracture, on assiste à des déformations des structures squelettiques dans le temps. Elles sont dues à :

– une hypovascularisation du tissu conjonctivo-osseux,

– une dysfonction des chondrocytes et des ostéocytes,
– une déminéralisation et une atteinte de la substance interstitielle du cartilage,
– un mauvais amortissement des contraintes mécaniques.

Le cartilage hyalin renferme dans sa substance intercellulaire de nombreuses fibres de tissus collagène et élastique. A partir du moment où les fascias qui s'attachent sur le périoste ont leur viscoélasticité perturbée, les tensions anormales conjonctivo-osseuses sont capables de déformer le périoste et l'os.

Cette déformation, se faisant au cours des années, montre bien le travail souterrain invisible des mauvaises transmissions des forces mécaniques reçues par les tissus conjonctivo-osseux.

Les variations de densité osseuse

Le périoste renferme des mécanorécepteurs connectés avec le système sympathique des muscles, des tendons et des fascias. Ces mécanorécepteurs sont aussi vasomoteurs, ils agissent sur la vasomotricité des artères périostées.

Tout ralentissement du flux artériel a une influence sur le système veino-lymphatique et sur la densité cellulaire moyenne en qualité et en quantité. La viscoélasticité périostée, en cas d'hypodensité cellulaire, est moins efficace, les agressions mécaniques sont moins amorties et compensées.

Le cartilage

Le tissu cartilagineux

Le cartilage articulaire est un tissu conjonctif dépourvu de vaisseaux sanguins ou lymphatiques et de nerfs, qui recouvre les extrémités articulaires des os.

Ce tissu conjonctif particulier est une excellente illustration de l'adaptation d'un tissu biologique à une fonction ; le cartilage représente le constituant articulaire majeur :
• Il assure la répartition cohérente des contraintes sur les surfaces osseuses.
• Il participe aux mouvements articulaires par glissement avec un faible coefficient de friction.
• Il participe à l'amortissement des chocs tant durant les activités quotidiennes qu'au cours des traumatismes.

L'absence de vascularisation rend sa survie très tributaire du liquide synovial et de l'os sous-chondral.

Composition et propriétés mécaniques

De 2 à 4 mm d'épaisseur, avec une surface lisse de couleur blanc nacrée, le cartilage constitue l'interface de contact d'une articulation.

Constitué à 75 % d'eau, pour une densité de 1,3 g/cm^3, il possède un module d'élasticité de 11,1 x 10^6 N/m^2, soit mille fois moins que celui de l'os. Ceci explique ses grandes capacités de déformation sans rupture.

Le cartilage est très élastique mais comme le tissu osseux c'est un matériau anisotrope, qui possède une réponse inégale selon le type de contrainte appliquée.

On retiendra que sa résistance en compression dépend de la concentration en eau et en protéoglycanes, tandis que sa résistance en traction dépend des fibres de collagène.

Le modèle mécanique du cartilage correspond à celui d'un gel hydrophile armé de fibres de collagène qui bride cette hydrophilie. Celui-ci est évidemment très sensible à son environnement mécanique.

La lubrification du cartilage est assurée par le liquide synovial. Celui-ci se comporte comme un fluide élastique, sa résistance est de l'ordre de 10 à 100 kg x cm^2. Sa capacité lubrifiante est excellente puisqu'il offre un coefficient de friction de l'ordre de 10^{-4} (0,0001 à 0,0032). A titre de comparaison ceci est inférieur au frottement d'un patin sur la glace. La fabrication de lubrifiants industriels autorise, pour sa part, des coefficients de friction de l'ordre de 10^{-2} (0,01).

Pathologie mécanique du cartilage

L'élasticité du cartilage lui confère une bonne compressibilité est une bonne extensibilité. Par les sollicitations répétées, des fissures se créent et des lignes se dessinent sur la surface cartilagineuse.

Les traumatismes comme une plaie articulaire, une fracture articulaire, une luxation peuvent léser le cartilage, mais c'est difficilement compréhensible après une simple contusion.

Pourtant des lésions dégénératives du cartilage peuvent survenir au cours d'un traumatisme, même modeste. Elles sont susceptibles d'évoluer dans certaines conditions vers l'arthrose. Ces lésions ont tendance à progresser vers les couches profondes et au 6ème mois, les lésions peuvent évoquer celles de l'arthrose.

Pathologie traumatique du cartilage articulaire

Epidémiologie

Les traumatismes violents peuvent fracturer les épiphyses, associant des atteintes de l'os spongieux et du cartilage articulaire. Ces atteintes réalisent les fractures chondrales et ostéo-chondrales.

Tout traumatisme articulaire peut provoquer une fracture chondrale ou ostéo-chondrale, au diagnostic parfois difficile. Ceci explique qu'un certain nombre d'entre elles ne soient découvertes que tardivement.

Les traumatismes tangentiels semblent être parmi les plus néfastes pour le tissu cartilagineux.

Chez l'adulte, ils fracturent la zone de faiblesse située à la limite des couches calcifiées et hyalines du cartilage articulaire, libérant un fragment purement cartilagineux.

Chez l'adolescent et l'enfant, il n'y a pas de cartilage calcifié : la rupture passe par l'os sous-chondral, libérant un fragment ostéo-cartilagineux.

Ce fragment peut devenir un "corps étranger", libre, mobile, source de gêne ou de blocage, suivi d'épanchement, témoin de la souffrance articulaire.

Chez le jeune enfant, certaines fractures épiphysaires traversent le noyau d'ossification, sans atteindre la plaque de croissance. La radiographie montre un aspect de "fragmentation" du noyau d'ossification.

Les contusions directes compriment le cartilage et l'os sous-chondral qui se fendent ou se déforment en cupule. Ces contusions sont probablement à l'origine de certaines ostéochondrose et nécrose.

Les tractions capsulo-ligamentaires ou tendineuses peuvent arracher un fragment ostéo-cartilagineux parfois volumineux.

La zone cicatrise plus ou moins bien. Rarement, il se produit de guérison véritable avec reconstruction du cartilage hyalin, le plus souvent la cicatrisation crée un fibro-cartilage dont la résistance à long terme est mal connue.

Architecture articulaire

Ouvrons une parenthèse sur la géométrie articulaire. On ne peut réaliser industriellement deux sphères si parfaites que la sphère pleine s'enclenche dans la sphère vide de façon exacte, afin que tous les points soient à égale distance les uns des autres.

Si les deux surfaces ne sont pas parfaitement congruentes, des forces considérables convergent vers les points de contact en entraînant des déformations importantes.

La nature pallie normalement ce problème en interposant le matériau plastique qu'est le cartilage. Ce cartilage est lui-même recouvert par la synovie qui répartit également les contraintes.

Cependant, si après un traumatisme, il existe une irrégularité de surface de ce joint élastique cartilagineux, celle-ci va engendrer des contraintes phénoménales sur certains points de l'articulation.

Les réactions normales des muscles péri-articulaires (qui sont de véritables serre-joints articulaires) contribuent d'ailleurs à augmenter les charges et les contraintes sur les extrémités articulaires.

En résumé :
La perturbation de l'architecture épiphysaire et la perte de la régularité du cartilage sont toujours très néfastes pour la mécanique articulaire. La douleur et l'arthrose précoces sont les sanctions quasi inévitables d'un tel tableau.

De la même manière, devant des traumatismes d'intensité faible mais répétés, la réaction du cartilage n'est pas toujours l'adaptation. A partir de la deuxième décade de la vie, commence la dégénérescence, même chez l'individu sain.

L'évolution des lésions du cartilage soumis à des traumatismes réguliers s'effectue selon des phases progressives. Dans un premier temps, les lésions sont réversibles. La dégénérescence arthrosique du cartilage passe par une phase préalable de chondrite.

Physiopathologie

La chondrite : il s'agit de la réponse primaire du cartilage aux traumatismes. Le cartilage s'imbibe de liquide, son épaisseur augmente sensiblement ainsi que sa concentration hydrique ; à ce stade, la chondrite est réversible, elle porte le nom de *chondrite oedémateuse.*

Parfois, la régularité apparente de la surface est perturbée avec un œdème persistant. Ce stade, partiellement réversible, porte le nom de *chondrite ulcérative.* Dans les formes plus évoluées,

il existe des excroissances sur les limites de la surface articulaire. C'est la chondrite ulcéro-végétante, cet aspect est irréversible ; c'est le stade arthrosique.

L'arthrose post-traumatique : les manifestations anatomiques de l'arthrose post-traumatique sont multiples.

Les limites de la mobilité articulaire sont très étroites et très précisément réglées par le jeu ligamentaire. Toute anomalie, même fruste, de la mobilité peut entraîner des lésions cartilagineuses, du fait de la modification de la vitesse, de la distribution ou du sens des contraintes.

Les traumatismes affectant le cartilage articulaire sont reconnus comme des facteurs initiateurs de l'arthrose. Cette évolution vers l'arthrose se fait sous l'influence de deux facteurs :

- Un facteur de dégénérescence graduelle du cartilage, occasionnant des incongruences articulaires qui modifient les forces de compression et de traction exercées sur le cartilage.
- Un facteur de dégénérescence immédiate du cartilage, lors de contusions sévères ou d'écrasement du cartilage. On a pu prouver qu'une contusion simple du cartilage peut entraîner une nécrose quasi immédiate des chondrocytes, aboutissant aux phénomènes de dégénérescence (Antoni TRIAS FRCS Prof. Université de Sherbrooke – Qc – Canada).

Lors d'un écrasement ou d'une fissuration chirurgicale du cartilage articulaire, la mort des chondrocytes avoisinants s'inscrit dans l'ordre suivant au sein du cartilage :

– Perte des protéoglycanes
– Fissuration
– Erosion
– Éburnation

L'os sous-chondral de nature spongieuse joue un rôle prépondérant pour l'amortissement des pressions au niveau cartilagineux. Il a été clairement mis en évidence qu'un os dense au niveau des épiphyses occasionne une surcharge cartilagineuse. Cet élément illustre au passage l'intérêt de certaines techniques ostéopathiques s'attachant à restituer une certaine malléabilité au tissu osseux. Elles peuvent donner des résultats intéressants sur certaines douleurs arthrosiques.

Les traumatismes du cartilage de croissance

Les traumatismes sur un squelette en croissance sont particuliers par leur fréquence, leur variété, leur localisation et leur rapidité de guérison. La plupart de ces traumatismes sont bénins, mais n'oublions pas la gravité de certaines lésions découvertes tardivement ou affectant le cartilage de croissance.

La capacité d'amortissement des tissus squelettiques est d'autant plus marquée chez le sujet jeune. À intensité égale, de nombreuses chutes dans l'enfance ou l'adolescence sont bien mieux tolérées qu'à l'âge adulte. Ceci est dû à la constitution même des pièces osseuses. Elles sont constituées de noyaux de tissu osseux séparés par des bandes de tissu cartilagineux, chargées de la croissance osseuse.

Il en résulte une plus grande élasticité de tout le squelette. La tolérance aux chocs en est meilleure. Néanmoins, si les traumatismes de l'enfant n'engendrent pas aussi souvent des fractures que chez l'adulte, ils ne sont pas toujours sans conséquence.

En effet, les lésions de ce cartilage fertile peuvent entraîner une stérilisation partielle ou totale du cartilage de croissance, par l'altération de la couche germinale qui aboutit à une *épiphysiodèse.*

L'*épiphysiodèse partielle* entraîne une déviation axiale du membre. L'*épiphysiodèse totale* engendre un raccourcissement de la pièce osseuse et du membre affecté.

Il existe plusieurs classifications des atteintes du cartilage de croissance en fonction de critères de séparation ou de décollement du cartilage.

Toutefois, les lésions en compression du cartilage de croissance sont reconnues comme les plus dangereuses ; elles sont d'autant plus difficiles à diagnostiquer qu'elles sont radiologiquement invisibles.

Si les phénomènes d'épiphysiodèse sont bien connus et répertoriés dans les suites de traumatisme des membres, il ne faut jamais perdre de vue qu'il est possible d'observer les mêmes phénomènes au niveau du squelette axial.

De très nombreuses déviations d'axe de croissance, de fusions prématurées de cartilages de croissance, de perturbations de la statique et de la dynamique osseuse sont dues à des séquelles de traumatisme de l'enfance. Ces traumatismes sont souvent passés inaperçus, du fait du silence de l'enfant ou de l'absence de signes radiographiques.

Prenons l'exemple d'une chute sur les fesses dans l'enfance. Le sacrum est une pièce osseuse qui termine son ossification vers l'âge de 20 ans, l'application d'une certaine quantité d'énergie cinétique traumatique sur ses cartilage de conjugaison peut lentement perturber sa croissance ou celle des vertèbres sus-jacentes.

A l'âge adulte, quelles peuvent être les conséquences de cette chute sur la statique et sur la dynamique vertébrale du sujet ? quelle place peut occuper le traumatisme dans la génèse de certaines douleurs rachidiennes ?

Nous avons vu de nombreuses radiographies avec fusion de deux étages vertébraux. Malgré leur « étiquetage », ils n'étaient pas de réels *blocs congénitaux*. Ces blocs ont vraisemblablement été acquis après des traumatismes de l'enfance, comme en témoigne la fusion des arcs postérieurs et comme le confirme l'interrogatoire. Ce dernier met en évidence une chute violente sur le dos ou sur les fesses, souvent dissimulée aux parents et bien enfouie dans la mémoire.

Considérons avec le plus d'application possible les enfants qui ont subi un traumatisme important. Ceci doit nous inciter à toujours interroger nos patients sur tous leurs antécédents traumatiques, même lointains. Ceci montre aussi qu'il est indispensable de s'appuyer sur les diagnostics d'écoute tissulaire et les tests de mobilité.

Fixation articulaire et traumatisme

Si les gros traumatismes engendrent la mort chondrocytaire, des chocs plus légers peuvent perturber plus discrètement la mécanique articulaire.

Nous constatons quotidiennement sur nos patients des pertes de mobilité articulaire. Souvent c'est un traumatisme qui a créé ces fixations très sévères sur le plan de la mobilité articulaire.

Les grosses articulations aux grandes amplitudes sont assez peu menacées, du fait de leur grande capacité de mouvement. Les articulations plus petites, sont au contraire très vulnérables à ce type d'atteinte.

Nous pensons même que la "lésion articulaire", au sens ostéopathique du terme, ne peut parfaitement se constituer que sous l'effet d'un traumatisme. De manière purement conceptuelle,

dans ce type de fixation les niveaux musculaires et ligamentaires ne semblent pas jouer le rôle d'élément restricteur. La sensation de blocage est totale lors de la réalisation de notre test de mobilité.

Plusieurs hypothèses peuvent être retenues :

- Assèchement punctiforme ou plus ou moins étendu des deux surfaces articulaires, modifiant les axes de mobilité.
- Fracture du film synovial liquidien.
- Tallage ou cabossage des surfaces qui perdent un peu de leur bonne adéquation. Perte également des capacités physiques (élasticité et plasticité) du tissu cartilagineux.
- Encastrement des pièces osseuses.

Au total, ces éléments pourraient perturber les schémas articulaires par modification des courbures et création de zones d'hypomobilité, occasionnant un changement des axes de mobilité.

Le système capsulo-synovial

Les fascias

Les tissus conjonctifs sont très variés dans leur forme et leur composition. Ils sont faits de substance intercellulaire fondamentale, de tissus conjonctifs embryonnaires, réticulés, interstitiels, fibreux et adipeux.

C'est le tissu fibreux avec sa forte proportion de fibres collagènes qui est le plus apte à garder en mémoire les tensions mécaniques dues aux forces collisionnelles.

La viscoélasticité des fascias est à la base du stockage des déformations induites par l'énergie du traumatisme.

Ce sont surtout les fibres collagènes, d'élastine et de réticuline qui ont des propriétés biomécaniques capables de réagir et de mémoriser les agressions mécaniques.

La fluidité de la substance fondamentale et la densité des différentes fibres conjonctives sont affectées par les forces collisionnelles. Ces deux facteurs perturbent la distensibilité, l'élasticité, l'amortissement et la restitution d'énergie des fascias soumis aux contraintes mécaniques.

Les tissus ont une mémoire, celle du fascia se fait dans le temps de manière lente, elle est plus longue à s'installer que celle du muscle. Cette propriété rend le fascia plus difficile à traiter.

Les ligaments

La capsule est une formation conjonctive résistante et constante dans les diarthroses. Ses fonctions sont multiples, bien que passives elles demeurent indispensables, pour les différents rôles qu'elle assure.

- Rôle de contention et de protection des surfaces articulaires, de la membrane synoviale et du liquide synovial.
- Rôle dans la mobilité et la stabilité : le tissu capsulaire étant très peu élastique, il limite, dans la mesure de ses possibilités, les amplitudes excessives.

Le dépassement des possibilités de résistance de la capsule entraîne une distension ou une déchirure de celle-ci, et parfois un arrachement osseux.

La fonction essentielle des ligaments découle de la constance de leur longueur, elle peut être résumée par leur relative inextensibilité.

Les ligaments sont la plupart du temps des renforcements de la capsule articulaire dans les zones de plus grande sollicitation. Ils jouent un rôle essentiel dans la stabilité et la mécanique d'une articulation.

Le dépassement des capacités mécaniques d'un ligament, au cours d'un traumatisme, se traduit initialement par une entorse.

- Les entorse bénignes sont de simples étirements ligamentaires ou micro-ruptures sans *solution de continuité* ligamentaire. La douleur est vive puisque les rameaux nerveux sont intacts, déclenchée par la moindre mobilisation articulaire et par la palpation précise du ligament. Cette lésion correspond à quelque micro-ruptures qui n'ont pas d'effet sur la stabilité passive de l'articulation.

- Les entorses graves correspondent à la rupture complète du ligament, soit par l'avulsion de son insertion osseuse, soit par une déchirure en pleine zone fibreuse. Dans tous les cas, il apparaît une ecchymose, associée à une hémarthrose, car la capsule est toujours déchirée. La stabilité passive est supprimée comme en témoigne le bâillement articulaire pathologique.

La séquelle majeure des entorse graves se traduit par une *instabilité articulaire.*

Le terme d'*"instabilité articulaire"* recouvre deux idées différentes ; celle d'une laxité objective et celle d'une sensation subjective *"de manque de fiabilité"* de l'articulation. L'expérience clinique montre qu'il faut éviter la confusion entre la laxité objective et l'instabilité subjective.

- La laxité peut être d'origine constitutionnelle ou être acquise à la suite d'un traumatisme. Elle témoigne alors de l'absence ou de l'inefficacité du ligament. Cette laxité acquise ne s'accompagne pas obligatoirement d'une sensation d'instabilité.

- L'instabilité subjective résulte de l'absence d'informations proprioceptives (trou informationnel), secondaire à la rupture neuro-ligamentaire. Le patient exprime cette instabilité par une crainte ou un manque de confiance dans l'articulation.

Ce trouble proprioceptif peut être retrouvé par l'examen clinique dans les suites de toute entorse grave, quelle que soit le degré de récupération de la stabilité. Une laxité éventuelle ne peut que majorer la symptomatologie.

Ménisques et bourrelets marginaux

Les bourrelets sont insérés sur la capsule articulaire et sur la périphérie de la surface articulaire concave.

Les ménisques sont attachés essentiellement à la capsule, ils sont plus mobiles mais aussi plus fragiles que les bourrelets.

Ils peuvent être détachés, fendus transversalement ou tangentiellement ou bien encore écrasés au cours de simples mouvements. Les bourrelets ne cèdent qu'aux contraintes élevées accompagnant les luxations.

La symptomatologie est celle des "corps étrangers", plus ou moins libres, avec des particularités propres aux différentes articulations et à la nature de la lésion. Aux symptômes liés à l'altération de la structure fibro-cartilagineuse, s'ajoutent bientôt ceux de la détérioration cartilagineuse.

Le système nerveux

Quand il est touché directement sans être détruit, le système nerveux inhibe ou excite les informations sensitives, sensorielles et motrices reçues. Tous les composants de l'organisme sont capables de donner des informations extéroceptives ou proprioceptives.

La sensibilité extéroceptive provient de la peau et des muqueuses, alors que la sensibilité proprioceptive est donnée par les muscles, les tendons, les fascias et les tissus conjonctifs. N'oublions pas l'innervation végétative due aux viscères et à leurs différentes enveloppes souvent malmenées lors d'un traumatisme.

Pour le système nerveux moteur, nous avons le système écotrope pour les muscles striés volontaires et idiotrope pour la musculature lisse viscérale.

L'influx nerveux peut être transmis à des neurones par des médiateurs chimiques différents de ceux qui les excitent et les inhibent d'habitude. Ainsi, pour certaines chaînes nerveuses sympathiques, les neurones de la moelle épinière sont à la fois cholinergiques, noradrénergiques et sérotoninergiques. Il subsiste beaucoup d'inconnues pour les médiations chimiques, rendant à notre sens illusoire la séparation nette et franche donnée entre les systèmes sympathique et parasympathique.

Un traumatisme a une action sur les catécholamines et la sérotonine. Ces médiateurs sont peut-être capables de modifier les réponses chimiques neuronales aux différents stimuli mécaniques.

Les fuseaux neuro-musculaires

Ces mécanorécepteurs stimulés par l'étirement voient leur activité cesser dès que le muscle est contracté.

Les fuseaux neuro-musculaires transmettent leurs informations vers les motoneurones de la corne ventrale de la moelle, véritable centre d'intégration de la régulation motrice. Certaines de ces informations vont au cervelet conduites par les voies spino-cérébelleuses.

Certaines fibres du fuseau neuro-musculaire enregistrent l'étirement momentané du muscle alors que d'autres enregistrent l'état continu d'étirement du muscle.

Tout stimulus mécanique anormal, en temps ou en intensité, provenant des muscles mais aussi des tendons, des fascias et du périoste, va "désinformer" les centres d'intégration de la corne ventrale médullaire et le cervelet. En retour, les contractions musculaires, le tonus musculaire et le tonus postural général sont mal adaptés entraînant une mauvaise coordination des agonistes et des protagonistes. Les zones où les spasmes musculaires sont permanents entraînent des douleurs mais aussi une incoordination articulaire.

Les perturbations électromagnétiques

Les mécanorécepteurs sont aussi thermodétecteurs et sensibles à d'autres longueurs d'onde comme les micro-ondes. L'infrarouge est un rayonnement électromagnétique perçu par les mécanorécepteurs.

Les mécanorécepteurs sont théoriquement sensibles à trois types de sensation : la pression, le toucher et les vibrations. Les récepteurs libres, les corpuscules tactiles de Meissner, les cellules de Merckel, les corpuscules de Vater-Pacini, de Krause, de Golgi-Massoni et de Ruffini, même s'ils ne sont pas tous des mécanorécepteurs typiques vont être affectés par l'onde de choc.

Toute variation mécanique locale, mais aussi tout changement du champ électromagnétique environnemental peuvent les dérégler. Nous savons que les mécanorécepteurs sont aussi sensibles aux infrarouges qui font partie du champ magnétique. D'autres longueurs d'onde sont capables aussi de les stimuler, il existe encore de nombreuses zones d'ombre dans la sensibilité des mécanorecepteurs. Les mécanorécepteurs sont loin d'être bien connus. Leurs désinformations vont perturber les réponses mécaniques locales et générales.

Les comas

Définition

Le coma se caractérise par une absence durable, totale ou partielle de la conscience. Sa durée le distingue du simple évanouissement, il s'agit également d'un état différent du sommeil, dans lequel on peut réveiller aisément le patient qui recouvre alors une conscience totale en quelques secondes.

La conscience peut être définie par son contenu (les concepts) ou par les possibilités de manifestation de ce contenu (le niveau de conscience), notamment par l'intermédiaire du langage.

Certains comas, les plus graves, correspondent à une perte du contenu conscient alors que d'autres, souvent plus facilement réversibles, se traduisent par l'impossibilité d'exprimer un contenu conscient qui peut être intact.

Approche des mécanismes du coma

Très schématiquement le cerveau comprend le tronc cérébral et les hémisphères. Le cortex cérébral stocke le contenu conscient, son activation est assurée par la formation réticulée mésencéphalique. Elle facilite le passage dans le thalamus des informations sensorielles gagnant le cortex cérébral. Elle active également le cortex par l'intermédiaire de messages nerveux diffus.

La formation réticulée mésencéphalique permet ainsi une augmentation du niveau de conscience.

Les fonctions qui ne dépendent pas de la conscience sont assurées par de nombreuses structures sous-corticales : les noyaux gris de la base et le tronc cérébral contrôlent la motricité automatique et le tonus musculaire.

Les mouvements réflexes sont assurés par des connexions internes au tronc cérébral. Le système limbique intègre les informations végétatives en provenance des viscères. Le bulbe contrôle la respiration.

Ces automatismes et ces réflexe peuvent être préservés lors d'un coma dû à une atteinte de la formation réticulée mésencéphalique ou à des lésions du cortex : c'est l'état végétatif persistant.

En revanche, lorsque le tronc cérébral est détruit, ils sont atteints et l'on observe, notamment un arrêt respiratoire. Le cœur continue de battre quelque temps si le patient est placé sous respirateur : c'est le coma dépassé.

Etiologie

Les causes de coma sont multiples. Elles peuvent néanmoins être regroupées en quelques grandes catégories :

- Les anoxies cérébrales (manque d'oxygène observé généralement chez des patients réanimés après arrêt cardiaque)
- Les hémorragies cérébrales
- Certaines intoxications
- Les troubles de la conscience, liés à des pathologies métaboliques hépatique ou rénale
- Les traumatismes crâniens.

Quelle qu'en soit la cause, l'existence d'un coma implique que les échanges nerveux sous-tendant le stockage ou les manifestations de la conscience ne s'effectuent plus.

En d'autres termes, deux conditions doivent être remplies pour qu'un patient tombe dans le coma :

- Qu'il y ait une perte d'échange d'informations entre des neurones
- Que les neurones mis en jeu soient précisément ceux qui sous-tendent le stockage ou les manifestations du contenu conscient.

Le coma traumatique

Les traumatismes crâniens provoquent des lésions du cerveau qui sont l'une des causes majeures de coma. Lors d'une brusque accélération ou décélération de la tête, au cours d'un *whiplash* par exemple, le choc du cerveau contre les structures solides (boîte crânienne et méninges), provoque des contusions en des sites particulièrement sensibles (lésions immédiates). Le mésencéphale rentre en contact avec la tente du cervelet et peut ainsi se léser. En fonction de la direction du mouvement, certaines zones des hémisphères cérébraux peuvent être aussi le siège de contusions.

Une lésion de la formation réticulée mésencéphalique (FRM) explique la perte de conscience consécutive au traumatisme. Les lésions précoces provoquent un œdème qui donne lieu à un déplacement du cerveau et à un engagement du tissu cérébral dans l'orifice de la tente du cervelet. L'obstruction de l'aqueduc de Sylvius crée alors un obstacle à l'écoulement du liquide céphalo-rachidien, ce qui entraîne une nouvelle augmentation de la pression intracrânienne sus-tentorielle.

L'oxygénation des neurones du cerveau dépend de la *pression de perfusion cérébrale* (différence entre pression artérielle et pression intracrânienne) **lorsqu'elle s'annule, les neurones ne sont plus oxygénés.**

Par ailleurs, le mouvement vers le bas du tronc cérébral, par rapport à un arbre vasculaire fixe, donne lieu à des hémorragies et à un œdème du tronc cérébral. C'est un nouveau risque d'anoxie des régions situées sous la tente du cervelet.

En l'absence de traitement pour réduire la pression intracrânienne, un œdème cérébral majeur peut entraîner la destruction du cortex et du tronc cérébral, responsable de la mort cérébrale.

Quelques questions communément posées

Quelles sont les chances de sortir d'un coma ?

Elles dépendent, bien entendu, de l'étiologie du coma. Les coma métaboliques ou toxiques sont généralement réversibles dès que disparaît leur cause.

Le problème majeur est celui des lésions nerveuses. En effet, contrairement aux cellules des autres organes, un neurone détruit ne régénère pas et ne sera plus jamais en mesure d'assurer ses fonctions.

Que peut-on espérer ?

- Que le coma soit la conséquence de troubles réversibles de la conduction nerveuse et non de la destruction de neurones.
- Qu'en cas de lésions irréversibles, ces lésions soient suffisamment restreintes pour que d'autres structures nerveuses puissent assurer une suppléance : c'est ce que l'on appelle la *plasticité cérébrale.*
- Que le postulat concernant l'absence de régénérescence des neurones ne soit pas totalement vrai. Les travaux de greffes de tissu nerveux, la découverte du facteur de croissance nerveuse montrent que ce n'est pas nécessairement de l'utopie.

Il faut reconnaître qu'il s'agit là de possibilités théoriques et qu'aucune application thérapeutique de ces recherches n'a vu le jour actuellement.

Qu'advient-il des comateux chroniques ?

Hormis le décès rapide, deux évolutions peuvent être observées : le coma dépassé et l'état végétatif persistant.

- **Le coma dépassé** est la manifestation clinique de la mort cérébrale. C'est un état dans lequel la totalité de l'encéphale, hémisphères et tronc cérébral compris, est irréversiblement détruite, alors que le cœur continue à battre. La destruction du tronc cérébral entraînant l'arrêt respiratoire, le coma dépassé ne s'observe que chez un patient placé sous respirateur.

- **L'état végétatif persistant** désigne les patients pour lesquels toutes les manifestations d'une vie consciente ont définitivement disparu, alors que la régulation des fonctions végétatives (respiration, battements cardiaques, thermorégulation) s'effectuent correctement. Le cerveau de ces patients présente, comme caractéristique commune, le respect du tronc cérébral et l'existence de lésions variables du cortex cérébral.

L'ostéopathie peut-elle aider les comateux ?

Certains d'entre nous essayent de venir en aide aux patients comateux. Il est certain qu'une fois passée la phase critique du premier mois, le comateux peut bénéficier de notre thérapeutique,

si nous effectuons un travail dans le respect des paramètres de l'écoute tissulaire, et si nous restons modestes dans nos prétentions.

Nous n'avons aucun « pouvoir surnaturel » et tout ce que nous pouvons espérer c'est rétablir des paramètres mécaniques corrects, pour aider le corps à s'autoréguler et à améliorer certaines dysfonctions. Les comas traumatiques sont, à notre avis, les seuls que nous pouvons peut-être aider.

Il est possible, en théorie du moins, de favoriser la circulation intracrânienne en appliquant des techniques visant à restituer la mobilité et la déformabilité des structures crâniennes.

Même si nos techniques peuvent donner une chance supplémentaire au patient, elles ne sont guère spectaculaires. Certaines séances font progresser le patient, d'autres ne semblent pas avoir d'effet perceptible.

Il n'y a pas de manœuvre miracle ! Il n'y a pas non plus de traitement ostéopathique spécifique du coma.

Si vous décidez de prendre en charge un patient comateux, n'oubliez jamais de préciser à la famille que *l'ostéopathie ne peut pas réparer l'irréparable.*

Nous avons travaillé sur quelques cas de comas, et nous pouvons vous dire que l'entreprise est difficile, longue et pleine de doute.

L'évolution d'un coma est difficilement prévisible. Ne faites pas de promesse et ne donnez pas de faux espoirs à la famille en cas de légère amélioration.

Les manipulations crâniennes peuvent vraisemblablement améliorer certains facteurs d'œdème, favoriser la circulation du LCR, diminuer les contraintes méningées et peut-être favoriser ainsi la cicatrisation des fibres étirées ou partiellement rompues.

Nous pouvons aussi accompagner le patient comateux en l'aidant à se départir de certaines associations psycho-émotionnelles en rapport avec l'accident ou pré-existantes.

Il est temps d'abandonner quelques idées simplistes qui affirmaient, par exemple, qu'il suffisait d'effectuer un roulement des temporaux pour réveiller un comateux, nous l'avons entendu !

L'expérience montre que l'état mécanique crânien et la motilité cérébrale sont indubitablement liés, par contre la corrélation entre l'amélioration de ces paramètres et la reprise de conscience est loin d'être évidente.

Le système viscéral

Très peu décrite et analysée, la physiopathologie des lésions viscérales nous permet de comprendre les résultats obtenus en manipulant les organes. La plupart du temps, les traumatismes viscéraux, sauf quand ils sont sévères, sont négligés par la médecine.

Nous allons d'abord étudier les effets directs des chocs sur les organes et ensuite leurs effets indirects.

Les effets directs

L'étirement du système d'attache

Les ligaments et les fascias qui attachent les organes renferment des propriocepteurs d'une grande finesse. Ces propriocepteurs donnent en permanence des informations locales et centrales sur le mouvement, le volume et le poids de l'organe, ils sont donc :

- mécanorécepteurs,
- volorécepteurs,
- pondérorécepteurs.

L'étirement brutal de ces récepteurs, lors des traumatismes, va ou les anesthésier, ou les surstimuler. Ils vont désinformer les centres locaux, régionaux et centraux.

Il s'agit là d'une véritable déprogrammation proprioceptive dont nous avons déjà parlé. Ne recevant plus, par le système de bio feed-back, les bons stimuli centraux, l'organe est moins irrigué, se congestionne et perd une partie de ses fonctions et de sa vitalité.

Les lésions internes intrinsèques

Les forces collisionnelles peuvent provoquer de véritables fissures ou fractures aux organes pleins. Nous avons pu le vérifier en dissection. Ces fissures et ces fractures n'apparaissent que sur les organes pleins comme les reins, le foie, la rate et le pancréas.

Pour les reins, par exemple, l'hématurie post-traumatique est un signe qui prouve une lésion parenchymateuse. Le plus souvent ce sont des micro-hématuries qui donnent une coloration foncée des urines. Demandez à vos patients si leurs urines étaient foncées dans les jours qui ont suivi le traumatisme.

Pour certains autres organes, comme le poumon, on peut constater des lésions internes disséminées, çà et là, aux points de concentration des forces collisionnelles.

Les lésions internes extrinsèques

Les organes, pendant un traumatisme, peuvent venir percuter ou être percutés par le système osseux. Ainsi la vessie peut se blesser sur le bassin ou être agressée par les fractures du bassin.

Il s'agit là de véritables contusions et déchirures qui donnent des saignements et des œdèmes importants.

Dans ce cas, le patient a souvent une température augmentée et une hypotension.

Les "déplacements d'organes"

Très curieusement, le concept d'organe déplacé est refusé par la médecine, sauf dans les cas extrêmes lors de traumatisme violent. Nous avons vu à l'hôpital un patient dont le foie avait rompu le diaphragme et la plèvre, pour se retrouver dans l'enceinte pulmonaire droite !

En dehors de ces cas d'école, certains organes peuvent perdre leur situation anatomique normale, nous pensons surtout aux reins.

Une chute sur les fesses, une hyperpression abdominale d'origine traumatique ou une concentration des forces collisionnelles à leur niveau les refoulent en bas et en dehors.

Situés plus bas de quelques millimètres ou centimètres dans l'abdomen, ils perdent une partie de l'action bénéfique de l'aimantation diaphragmatique. Les circulations veineuse, lymphatique et artérielle vont être affectées, l'organe de plus en plus congestionné est moins fonctionnel, plus lourd et moins maintenu, il migre vers le bas.

Nous avons vu des urographies intraveineuses où l'on apercevait des reins droits carrément dans le petit bassin, sans que ce fait soit inscrit dans le compte rendu. Comment imaginer qu'un organe puisse aussi bien fonctionner quand il est à plus d'une dizaine de centimètres de sa position normale !

En dehors des reins, nous avons constaté des petits déplacements du foie et d'autres plus importants de la vessie. Cette dernière est capable de basculer latéralement de 1 à 2 cm, ce qui est largement suffisant pour créer une incontinence.

Pour certains organes comme l'estomac, il s'agit plus d'une dolichogastrie ou de tensions anormales des fibres péri-hiatales.

Quand on utilise les manipulations viscérales, on plonge littéralement les mains dans l'abdomen et sous le thorax, à la recherche de lésions tissulaires et de fixations viscérales. Il est normal que nous trouvions des lésions inconnues de ceux qui ne palpent pas ou plus.

Il est difficile de comparer une analyse iconographique à celle d'une exploration manuelle.

Les effets indirects

Les lésions dues au stress

La somatisation a comme cible préférée le système viscéral. Un traumatisme crée à la fois des lésions viscérales directes et des lésions induites par le stress.

L'estomac peut souffrir à la fois de son système d'attache et d'un ulcère consécutif à la réaction psycho-émotionnelle post-traumatique. Les gastro-entérologues partagent notre opinion sur la grande fréquence des ulcères post-traumatiques, parfois très difficiles à objectiver.

Nous avons eu l'exemple d'un patient qui, après un accident de voiture, a souffert de douleurs intercostales gauches particulièrement invalidantes, surtout pendant la nuit.

Nous savons que les douleurs nocturnes sont souvent le signe d'une souffrance viscérale. Les tests d'écoute et le diagnostic thermique manuel nous conduisaient toujours au niveau de la petite courbure, entre le pylore et le sphincter d'Oddi. Les différents examens objectifs étaient négatifs.

Les douleurs intercostales gauches augmentèrent et l'épaule gauche devint douloureuse. Tout d'un coup l'état général du patient s'aggrava avec ; pâleur, nausées, perte de l'appétit, fatigue excessive, amaigrissement, etc.

Il existait bel et bien un ulcère de l'estomac très difficile à objectiver, cet ulcère avait perforé l'estomac et attaqué le pancréas en donnant une pancréatite aiguë. Le motif initial de sa consultation était une simple douleur intercostale !

Les lésions métamériques

Il nous semble peu utile de nous attarder sur ces lésions métamériques qui font partie intégrante de la culture ostéopathique.

La vertèbre lésée va venir stimuler anormalement le système nerveux d'un organe. Ce dernier moins irrigué perd petit à petit sa vitalité et ses défenses immunitaires s'affaiblissent. N'assurant plus sa fonction, il est en danger lui-même et progressivement perturbe l'ensemble de l'organisme.

Le système vasculaire

Le système artério-veineux

Dans les suites collisionnelles peuvent apparaître des problèmes vasculaires affectant surtout les vaisseaux cervico-thoraciques supérieurs. Le plus souvent ces troubles ont lieu en raison de spasmes artériels dus à une excitation du système sympathique.

En médecine on connaît bien, par exemple, les spasmes coronariens capables de donner des insuffisances coronariennes transitoires. Ce sont surtout les artères vertébrales qui donnent des troubles importants par vasoconstriction.

De nombreuses artères peuvent être affectées par un traumatisme crânien, nous pensons plus particulièrement aux artères méningées très concernées par les atteintes de la dure-mère.

Les artères sous-clavières sont elles aussi affectées. Elles le sont moins par vasoconstriction mais plus par ralentissement du débit, dû en grande partie aux tensions anormales des tissus mous qui les entourent (muscles sous-claviers, scalènes, ligaments pleuro-cervicaux, ligaments conoïde et trapézoïde, etc.).

L'artère vertébrale

Cette artère a un rôle considérable par les nombreux troubles qu'entraînent ses diminutions de débit et par les améliorations obtenues après le traitement de son environnement myo-fascio-ligamentaire.

Données anatomiques

Différences entre les artères vertébrales

- Leur calibre est de 3 à 4 mm, mais la gauche a souvent une lumière plus large.
- L'artère vertébrale gauche naît plus haut, plus en dedans et plus en arrière que la droite.

Le canal transversaire

Il est limité :

- en arrière et en avant, par les muscles intertransversaires,
- en dedans, par le disque intervertébral,
- en dehors, par l'attache des muscles scalènes sur les transverses.

Rapports de l'artère dans le canal transversaire

- en dehors, la veine,

– en arrière, le nerf donnant un rameau au nerf sympathique, au nerf sinu-vertébral et aux muscles intertransversaires.
– en haut, l'artère vertébrale est cachée par le ligament occipito-atloïdien latéral et les muscles du triangle de Tillaux.

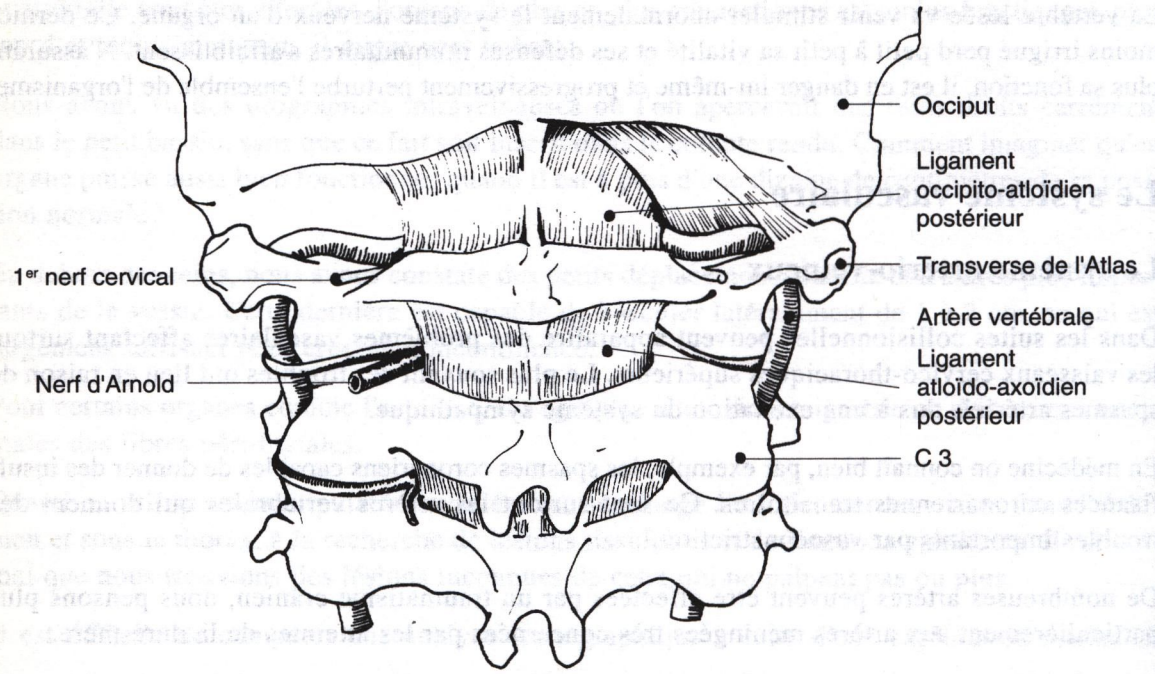

Fig. 42 : Les coudes de l'artère vertébrale

Rapports postérieurs axoïdo-atloïdiens

Le premier intertransversaire postérieur sépare l'artère vertébrale du muscle grand oblique qui va de l'épineuse de l'axis à la transverse de l'atlas.

Rapport du 1er segment intra-rachidien

L'artère vertébrale chemine dans l'espace épidural, en rapport avec les racines du 1er nerf cervical.

La dure-mère fixée à l'artère se laisse attirer par elle dans le canal rachidien.

Les risques de gêne ou de compression

L'arthrose

L'artère vertébrale peut être refoulée ou comprimée en cas d'uncarthrose, d'arthrose interapophysaire postérieure et de discarthrose.

Les hernies discales

Dans ces cas on pense plus souvent à des troubles sensitifs et déficitaires, la compression de l'artère vertébrale donnant plus de syndromes généraux.

Les vasoconstrictions réflexes

Dans tous les problèmes mécaniques intertransversaires, le système nerveux sympathique est irrité. Il réagit en provoquant un spasme de l'artère vertébrale et des muscles intertransversaires.

L'artère vertébrale peut se spasmer facilement suite à une irritation du système sympathique. Il faut ajouter à cela un spasme des muscles intertransversaires qui modifient les rapports du canal transversaire, créant une gêne supplémentaire au débit artériel.

Les tensions dure-mériennes

Quand la dure-mère est tendue après un traumatisme, elle peut gêner l'artère vertébrale dans son trajet dans le 1er segment intra-rachidien.

Les collatérales de l'artère vertébrale

Importantes à connaître, elles expliquent les nombreux symptômes retrouvés dans les insuffisances circulatoires de l'artère vertébrale.

Les collatérales cervicales

Nous trouvons des branches :
- musculaires,
- spinales (pour les vertèbres, la moelle et ses enveloppes),
- articulaires,
- méningées.

Les collatérales intracrâniennes

Nous trouvons :
- l'artère méningée postérieure (elle naît dès que la vertébrale a traversé la dure-mère),
- les artères spinales antérieure et postérieure,
- l'artère cérébelleuse postérieure et inférieure.

La diminution du début de l'artère vertébrale implique une moindre vascularisation de ses collatérales, allant jusqu'à affecter l'irrigation médullaire.

La protection de l'artère vertébrale

Nous avons ajouté à nos propres conceptions les travaux du professeur Claude Manelfe.

Les artères vertébrales ont un rôle primordial, elles vascularisent les centres primaires de l'automatisme végétatif du tronc cérébral, leur protection est assurée par :
- Le trou transversaire, où l'artère est entourée d'un plexus veineux qui lui assure une protection hydraulique passive.
- L'uncus, cette surélévation latérale du plateau supérieur de la vertèbre cervicale est particulièrement développée à la partie postérieure du plateau vertébral, en regard du trou de la gouttière transversaire.

En contenant latéralement le disque, l'uncus représente un mur de protection pour l'artère vertébrale

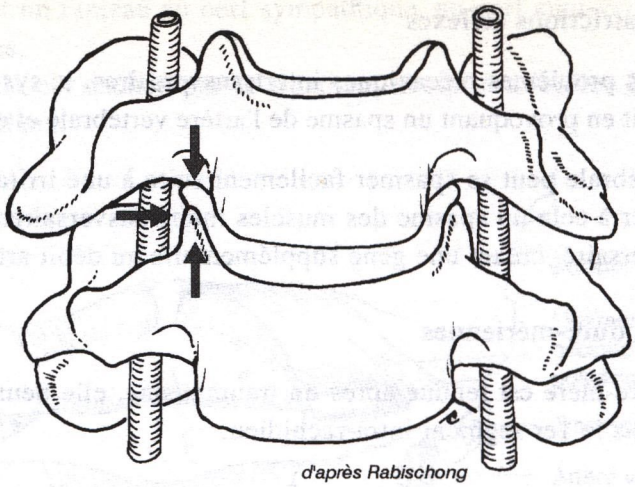

Fig 43 : Passage de l'artère vertébrale dans le canal transversaire cervical

L'uncus crée une poussée vers le haut de la partie latérale du disque, en lui évitant un bombement latéral dans certains mouvements. Ces bombements pourraient comprimer l'artère vertébrale et diminuer fortement son débit.

La complémentarité des artères vertébrales :

L'artère vertébrale à son entrée dans le crâne est soumise à des mouvements de rotation, de flexion latérale et d'extension. Dans certains mouvements, lorsque l'artère est étirée et comprimée (surtout en extension), il existe un risque de désamorçage hydraulique, mais grâce à la réunion des artères vertébrales en un tronc basilaire unique, le flux est maintenu constant dans toutes les positions de la tête.

Il existe cependant, dans les positions extrêmes, un risque réel d'hypocirculation cérébelleuse. Comme nous l'avons déjà souligné, c'est bras en l'air et tête en arrière que ce risque est le plus grand.

À partir du moment où la circulation cérébelleuse a été perturbée, même si celle-ci s'est très vite rétablie, il faut au cervelet environ 1 mois pour retrouver la plénitude de ses fonctions.

Les dissections artérielles du cou

Elles ne sont pas toutes d'origine traumatique mais il paraît indispensable d'en connaître les symptômes et de les décrire.

Certaines faiblesses congénitales de la paroi artérielle des vaisseaux du cou peuvent mettre en danger la vie d'un patient, lors d'un accident ou d'une manipulation brutale ou mal exécutée.

Pour les vaisseaux à destinée cervico-céphalique, on trouve par ordre de fréquence, la carotide interne, l'artère vertébrale dans son trajet extra-crânien, l'artère vertébrale et la carotide dans leurs trajets intracrâniens.

Anatomopathologie

Les dissections ou anévrismes disséquants sont dus au clivage de la paroi par un hématome, provoquant une scission concentrique dans les tuniques vasculaires.

L'hématome occasionne une augmentation du calibre de l'artère avec une réduction de sa lumière.

Mécanisme

A l'heure actuelle, on avance deux hypothèses ;
- la déchirure intimale laissant du sang s'accumuler à l'intérieur de l'intima,
- l'hématome initial intra-mural entraînant une brèche intimale.

A la différence de la dissection aortique, où il existe un clivage de la paroi artérielle avec vrai ou faux chenal, la dissection vertébrale provoque un hématome responsable d'une augmentation du calibre de l'artère avec réduction de la lumière.

La progression de la dissection se fait dans le sens du flux artériel. La sténose de la lumière artérielle entraîne une occlusion plus ou moins totale. Il peut exister un anévrisme quand la dissection s'étend entre la média et l'adventice.

Localisation

Les dissections de l'artère vertébrale sont le plus souvent situées à la sortie supérieure du canal transversaire, le segment atloïdo-axoïdien est le plus concerné. Elles sont plus rarement localisées à l'entrée du canal transversaire en C6 et encore plus rarement au niveau intracrânien.

La dissection du tronc basilaire est très rare et gravissime, dans plus de 30 % des cas une hémorragie méningée se produit.

C'est en raison de cette localisation des dissections à la sortie du trou transversaire qu'il faut être très prudent dans les manipulations cervicales hautes. Nous le redisons encore, il vaut mieux éviter les manipulations cervicales avec l'occiput en hyperextension, où se surajoute une grande rotation du bloc occiput/C1 sur C2-C3.

Un petit obstacle osseux ou une adhérence sur l'artère vertébrale intra-transversaire peut créer une contrainte mécanique artérielle anormale avec risque de dissection.

Les dissections de l'artère vertébrale peuvent être associées à celles de la carotide. Dans 60 % des cas la dissection des artères vertébrales est bilatérale. En cas de dysplasie fibro-musculaire, la dissection de l'artère vertébrale s'accompagne d'une dissection des artères rénales.

Etiopathogénie

Les causes mécaniques et traumatiques

Les efforts et les malpositions

On connaît de nombreuses causes ou facteurs mécaniques favorisant les dissections vertébrales ; activités physiques harassantes (vélo, course à pied, planche à voile, efforts obstétri-

caux, toux violente ou répétée), positions contraignantes pour la région occipito-cervicale (yoga, coiffure, peinture de plafond) et en général toutes les positions sollicitant la colonne cervicale en extension.

Le risque est plus grand quand s'ajoute, à l'extension cervicale, une position bras en l'air. De nombreuses personnes tombent d'une échelle en bricolant, bras en l'air et tête en arrière, sans savoir pourquoi. Il s'agit d'un ralentissement ou d'un arrêt momentané du débit des artères vertébrales venant irriguer le cervelet, qui leur fait perdre l'équilibre.

Cette position entraîne presque toujours une compression des artères sous-clavières dans le défilé cervico-thoracique. Cette compression induit un ralentissement du débit sanguin des artères vertébrales.

Rappelons qu'il existe une compression normale de l'artère sous-clavière dans le défilé thoracique, sans retentissement circulatoire, quand le bras est en abduction et rotation externe.

Parfois certains efforts répétés avec les bras en l'air, comme en planche à voile, peuvent créer des micro-pneumothorax très difficiles à objectiver. Ces micro-pneumothorax provoquent un ralentissement du débit artériel des artères sous-clavières, gênées dans le défilé thoracique par les tensions mécaniques anormales des ligaments pleuro-cervicaux et des muscles du cou.

Les cervicarthroses

En cas d'uncarthrose ou de discarthrose cervicale, il faut peu de choses pour que l'artère verticale soit malmenée dans le canal transversaire. Les mouvements de la colonne cervicale, une toux répétée, des éternuements trop intenses créent une contrainte mécanique pathogénique de l'artère vertébrale, capable de créer un clivage longitudinal de la média, le plus souvent athérogène.

Les anomalies artérielles

On trouve toute la panoplie des anomalies artérielles ; sinuosité et flexuosité artérielles, rétrécissement de la lumière artérielle, kinking syndrome (aorte thoracique plicaturée par un ligament artériel court).

Les facteurs prédisposants

- L'hypertension artérielle, surtout quand il s'agit de poussées hypertensives.
- Les fortes migraines,
- la prise d'oestroprogestatifs chez les tabagiques,
- les faiblesses artérielles congénitales,
- les séquelles d'infection.

Les patients à risque

Ce sont essentiellement des adultes jeunes autour de la quarantaine.

Dans 10 % des cas, il existe des facteurs causaux ou prédisposants, comme une dysplasie fibromusculaire, une maladie de la paroi artérielle (syndrome de Marfan, maladie héréditaire du tissu

conjonctif avec, entre autres, un défaut des fibres élastiques de la média) et des suites d'un traumatisme cervical.

Nous pensons que les traumatismes crânio-cervicaux jouent un rôle plus important dans les dissections vertébrales qu'on ne lui accorde. De nombreux patients ne se rappellent pas des traumatismes subis dans l'enfance et l'adolescence.

En conclusion, le patient à risques a autour de la quarantaine, il est fumeur, pour une femme elle prend des oestro-progestatifs, il a subi un ou des traumatismes crânio-cervicaux, il a eu des activités physiques contraignantes pour la colonne cervicale et il a une cervicarthrose.

Symptomatologie

Les signes précurseurs doivent être impérativement connus, ils apparaissent plusieurs jours ou plusieurs heures avant.

Des troubles fonctionnels :

- des cervicalgies à irradiation plutôt temporale, ressemblant à une migraine ou à une algie vasculaire de la face. Rappelons que les céphalées d'origine cervicale ont un point de départ postérieur pour ensuite venir vers les régions frontales. Elles irradient très rarement vers la face et sont rarement pulsatiles ;
- des vertiges ;
- une démarche ébrieuse passagère ;
- des acouphènes pulsatiles.

N.B. : Attention aux manipulations effectuées chez une femme de 35-40 ans sans antécédent traumatique se plaignant de vertiges, d'instabilité, de nausées et de céphalées.

Des signes de Claude Bernard-Horner

- ptôsis et myosis unilatéraux, évoquent plutôt une dissection carotidienne, surtout s'ils sont accompagnés de cervicalgie ;
- certains cas graves se terminent par une tétraplégie et la mort.

Evolution

Dans 70 % des cas, elle est favorable. Par contre, si elle est accompagnée d'un syndrome de Claude Bernard-Horner, elle ne régresse que dans 30 % des cas.

A l'angiographie, en phase aiguë on met en évidence une occlusion fonctionnelle de l'artère qui peut se reperméabiliser spontanément.

Les modifications de pression du L.C.R.

Nous avons vu une vingtaine de patients, victimes de modification de pression du L.C.R.. Souffrant de nombreux troubles, ils étaient rangés, une fois de plus dans la grande catégorie des "psy", par des médecins "experts" d'assurance dont nous préférons ne pas parler.

Paradoxalement, il n'est pas toujours aussi aisé d'imputer certains symptômes à une diminution ou à un augmentation de la pression du L.C.R.

Pathogénie

Le cerveau a une fonction optimale quand la pression du L.C.R. se situe autour de 12 à 15 cm d'eau. Rappelons que grâce à cette pression du L.C.R. un cerveau dont le poids est de 1,2 kg, n'a plus qu'un poids effectif de 40 g !

Dès qu'un changement de pression de L.C.R. a lieu, le poids effectif du cerveau augmente considérablement, comprimé, il est ou sidéré ou trop stimulé. Ceci a pour conséquence d'augmenter les taux d'endorphine et de sérotonine et à un degré moindre d'adrénaline.

Le cerveau a besoin d'une pression du L.C.R. constante.

Le syndrome post-ponction lombaire

Il est intéressant car il reproduit souvent les symptômes affectant un patient victime d'un traumatisme crânien.

Dans certains cas, et surtout lorsque le patient a été piqué à plusieurs reprises, il existe une brèche dure-mérienne avec fuite du L.C.R.

La baisse de la pression intrathécale entraîne une ptôse cérébrale accompagnée d'une traction et d'une forte tension dure-mérienne

Les vaisseaux cérébraux voient leur débit diminuer et tous les éléments sensitifs sont stimulés et alarmés.

Le patient ressent des céphalées, des douleurs diffuses, des nausées. Il a des vomissements accompagnés d'une raideur de la nuque et de toute la colonne, parfois à type de cervicalgie aiguë ou de lombalgie aiguë. A ce tableau clinique s'ajoutent des paresthésies diffuses, une vagotonie avec pâleur et sudation.

Ce tableau est comparable au syndrome méningé ; nausées, vomissements et raideur.

N.B. : Dans le syndrome post-ponction lombaire, les céphalées augmentent en orthostatisme et diminuent en décubitus.

Le Professeur Vingeneux de l'Hôpital Louis Mourier de Colombes, demande à ce type de patients :

1. de boire beaucoup (2 à 3 litres par jour) pour favoriser la production de L.C.R.
2. de rester couché pour diminuer la traction dure-mérienne
3. d'être couché en procubitus pour augmenter la pression abdominale, afin d'élever indirectement la pression crânienne.

Cette dernière recommandation nous intéresse particulièrement car elle prouverait que malgré leurs cloisonnements, toutes les pressions intracavitaires de l'organisme sont interdépendantes.

Elle nous explique aussi une caractéristique propre aux patients souffrant de vertiges à déclenchement positionnel, lorsqu'ils passent de la position assise ou debout à la position couchée.

Ces vertiges n'ont pas lieu s'ils passent de la position érigée à la position couchée à plat ventre.

La compression abdominale doit jouer un rôle, mais ce phénomène a lieu même sans appui abdominal. Nous pensons que c'est grâce au dégagement antérieur du cervelet et à la stimulation vers l'avant des otolithes que l'absence de vertiges s'explique.

Des anesthésistes ont fait appel à nous pour contribuer à sortir leurs patients de situations difficiles après une ponction lombaire.

Les patients souffraient soit de cervicalgie ou de lombalgie aiguë, soit de céphalées tenaces, c'était souvent après des péridurales effectuées pour favoriser l'accouchement.

Dans tous ces cas il existait une fixation importante de D8-D9 (là où le canal rachidien est le plus étroit et où la moelle épinière est la plus comprimée). Les manipulations de ces deux vertèbres ont toujours apporté un soulagement immédiat et durable des symptômes. Et pourtant certaines patientes étaient sous perfusion d'antalgiques et sous anti-inflammatoires depuis plusieurs jours !

Nos manipulations ont relâché la traction dure-mérienne et peut-être amélioré la circulation de l'artère d'Adamkiewicz et des artères spinales.

N.B. : Nous déconseillons, dans la mesure du possible, toute ponction lombaire aux personnes scoliotiques, souffrant de la colonne vertébrale, migraineuses ou ayant été victimes d'un traumatisme crânio-vertébral.

Symptomatologie des modifications de pression du L.C.R.

L'hyperpression du L.C.R.

Elle se traduit par une certaine torpeur, pouvant conduire à la somnolence, des nausées, des vertiges, des troubles de la vision, de l'audition, de l'équilibre, de la mémoire, de l'acuité intellectuelle, de la forme physique, du comportement et des paresthésies sensitives et sensorielles.

Tous ces symptômes sont variables en fonction de l'importance du traumatisme. Ils expliquent pourquoi tant de patients présentent de la fatigue et des pertes de mémoire après un simple "coup du lapin".

L'hypopression du L.C.R.

Le plus souvent elle est due à une fuite de L.C.R. quand la dure-mère a été clivée longitudinalement par des traumatismes ou une ponction lombaire.

Il est extrêmement difficile de mettre en évidence ces clivages longitudinaux. Ce sont les symptômes et la baisse de la pression du L.C.R. qui indiquent qu'il existe une fuite de liquide.

Voici les symptômes : vertiges, déséquilibre, angoisse soudaine et parésies surtout localisées aux membres inférieurs.

N.B. : Nous pensons qu'il existe, dans certains traumatismes crânio-cervicaux, des micro-fuites de L.C.R. non décelables par les examens médicaux classiques. Ces fuites sont dues, lors de traumatismes vertébraux, à des clivages longitudinaux dure-mériens provoqués par les irrégularités osseuses intracavitaires.

Dans la plupart des cas on assiste à une cicatrisation spontanée et rapide. Dans les autres cas le patient souffre de longs mois parfois des années de troubles subjectifs très vite attribués à une dépression post-traumatique. Nous verrons que l'écoute manuelle permet de suspecter ou de déceler ce genre de problème.

Les déficits sensoriels post-traumatiques

L'audition et l'équilibre

Nous avons déjà souligné le rôle de répartiteur et d'amortisseur de pression de tous les orifices crâniens. En cas de traumatisme, l'oreille interne va subir des pressions importantes, riches de conséquences sur l'audition et l'équilibre.

L'audition

Lors d'un choc, d'un traumatisme crânien, pendant les phases d'accélération et de décélération, la paroi osseuse et son contenu subissent des déformations qui se répercutent sur les parois de l'oreille moyenne.

Le liquide endolymphatique, en se déplaçant brutalement, donne une commotion cochléaire. Les cellules sensorielles de la cochlée ne vont plus être stimulées normalement par les ondes liquidiennes, provoquées par les vibrations sonores. Nous aurons une atteinte de la perception.

Artère vertébrale et audition

Nous avons souvent remarqué chez nos patients victimes du "coup du lapin", une atteinte de la perception auditive, associée à une diminution de la mémoire.

Nous pensons que cela est dû à une diminution du débit de l'artère vertébrale. Celle-ci entraîne une diminution de la circulation de l'artère cochléaire, branche de l'artère vertébrale. Les cellules sensorielles de la cochlée très sensibles aux diminutions de vascularisation vont être altérées en partie.

Les Docteurs Pierre LUCAS et Michel STEHMAN de l'Université Libre de Bruxelles affirment que les problèmes d'hypoxie ou d'anoxie des cellules sensorielles de la cochlée s'accompagnent toujours de problèmes labyrinthiques.

Les acouphènes

Nous les étudierons plus loin, elles sont des séquelles fréquentes des traumatismes crânio-cervicaux.

On les explique par des vasoconstrictions des artères de l'oreille moyenne et interne, pouvant créer une sorte de bruissement pulsatile, ou par des stimuli anarchiques et continus des cellules labyrinthiques. Ces stimuli provoquent un fond de bruit caverneux continu, comme si le patient se trouvait dans une grotte. Le système nerveux sympathique semble être en cause. L'amélioration et la suppression des acouphènes sont difficiles à obtenir.

L'équilibre

Le labyrinthe est affecté par les forces collisionnelles lors d'un traumatisme. Le liquide labyrinthique ne stimule plus normalement les cellules sensorielles, situées au niveau des crêtes ampullaires, des canaux semi-circulaires et des membranes otolithiques des saccules et des utricules.

Les noyaux vestibulaires bulbo-protubérantiels ne reçoivent plus les bons messages sensoriels pour les décoder et les distribuer dans l'organisme, surtout en direction du cervelet.

Le cervelet regroupe les informations labyrinthiques, visuelles, kinesthésiques et thermiques pour assurer l'équilibre postural. Dans les syndromes post-traumatiques, une partie des messages n'engendre plus les bonnes réponses.

Les particularités de l'appareil vestibulaire

Il semble être le plus ancien des organes sensoriels de l'évolution des espèces, en voici les particularités les plus marquantes :

- son activation est inconsciente et automatique,
- il est toujours actif, même pendant le sommeil,
- il est connecté au système musculaire réflexe,
- son temps de réaction est extrêmement rapide,
- son seuil de stimulation est très bas.

Soumis, par exemple, à un mode d'accélération inhabituel, il provoque un syndrome appelé cinétose (mal des transports dû surtout à une excitation du labyrinthe).

La cinétose est un malaise généralisé s'accompagnant de bâillements, de nausées, de vomissements, de pâleur, de sueurs, de lipothymie et d'un syndrome vasovagal (vasodilatation périphérique et bradycardie par excitation du nerf vague donnant une hypotension).

On peut facilement imaginer que des troubles cinétotiques peuvent durer de longs mois et parfois quelques années après les traumatismes importants. Les forces d'accélération et de décélération ont littéralement "déprogrammé" les cellules sensorielles labyrinthiques.

Les différents signes cliniques, très forts au début, s'estompent au fur et à mesure du temps. Le patient ressent quelques malaises qu'il n'attribue plus à l'accident initial. Ces perturbations permettent une existence à peu près normale, mais très anxiogènes, elles peuvent conduire le patient à une dépression nerveuse.

L'olfaction

Certains sujets perdent en totalité ou partiellement l'odorat suite à des traumatismes de gravité inconstante.

L'anosmie ne se manifeste pas simplement à l'inspiration des odeurs, mais aussi à la dégustation des aliments qui deviennent fades, bien que le goût ait conservé ses 4 saveurs essentielles : sucrée, salée, amère et acide.

De nombreuses affections peuvent provoquer une anosmie, du coryza aux formations néoplasiques en passant par les causes infectieuses. Les perturbations de l'odorat doivent être bien investiguées avant d'entreprendre un traitement.

Dans les traumatismes crâniens, l'anosmie n'est pas toujours due à une fracture de la lame criblée de l'ethmoïde. Il est admis qu'un traumatisme occipital ou pariétal puisse entraîner une lésion des bandelettes ou du bulbe olfactif par « contrecoup ».

Approche clinique

Approche clinique

La migraine et les céphalées

Ces deux types de symptômes sont des motifs fréquents de consultation. Il sont théoriquement tout à fait différents mais dans notre pratique journalière leurs frontières sont parfois floues. Nous allons essayer de mieux cerner ces deux composantes.

La migraine

C'est un fléau social par la douleur et les coûts qu'elle engendre. En France, elle touche trois à quatre millions de personnes dont deux femmes sur trois migraineux.

Les mécanismes mettent en cause le système vasculaire, nerveux et biochimique. Les causes elles-mêmes font l'objet de nombreuses théories.

Le mécanisme des migraines

Le système vasculaire : la vasodilatation

Le vaisseau est une structure sensible. Perfield et Wolff ont montré que la stimulation électrique des vaisseaux du scalp (artère temporale superficielle) et des vaisseaux dure-mériens extra-cérébraux (artère méningée moyenne) est douloureuse, alors que celle des parties molles situées autour ne l'est pas.

On pense que c'est la vasodilatation, souvent précédée d'une vasoconstriction des artérioles, qui est douloureuse.

Le seul facteur vasculaire ne peut expliquer l'intensité de la douleur. L'inflammation de la paroi vasculaire, avec vasodilatation et extravasation d'œdème dus aux peptides vasoactifs et d'autres substances algogènes, expliquerait mieux la qualité de la douleur.

Le système nerveux : le trijumeau

C'est le trijumeau qui amène les messages nociceptifs de la paroi artérielle inflammatoire vers le tronc cérébral.

C'est à la fois l'inflammation de l'artère et l'irritation du trijumeau qui pourraient expliquer la force de la douleur.

Les céphalées observées sont parfois en rapport avec une irritation mécanique des terminaisons sensitives situées dans les méninges.

Des neurophysiologistes de Boston ont montré que, chez le rat, les terminaisons sensitives présentes dans les méninges sont chimiosensibles. Une stimulation chimique peut les sensibiliser

aussi à des stimuli mécaniques. Ainsi pourrait s'expliquer l'hypersensibilité intracrânienne caractéristique de certains types de céphalées et des douleurs lancinantes de la migraine.

Les effets circulatoires

Lors d'une crise de migraine, la circulation cérébrale est perturbée au point de donner une oligohémie (diminution du débit circulatoire cérébral) pendant l'aura et ensuite une hyperhémie (augmentation du débit circulatoire) pendant la crise douloureuse.

C'est peut être l'excitation de certains noyaux du tronc cérébral par le trijumeau qui pourrait déclencher ces phénomènes vasomoteurs.

Les modifications biochimiques

Elles sont multiples et certainement encore incomplètement connues. Lors d'une migraine de nombreuses substances voient leur quantité augmentée. En voici les principales :

- sérotonine,
- plaquettes,
- catécholamines (noradrénaline, dopamine, tyramine),
- histamine,
- acides gras libres,
- prostaglandines.

Le migraineux

C'est une personne hyperactive, pour qui le moindre stimulus peut être un facteur déclenchant. Les stimuli psychologiques, alimentaires, biologiques, hormonaux, cliniques peuvent en être la cause.

Le migraineux a un seuil" migrainogène" bas et une réactivité vasculaire excessive aux catécholamines.

Dans chaque catégorie de déclencheur migraineux il existe des particularités, prenons par exemple :

Les causes alimentaires

Tous les aliments peuvent être migrainogènes, mais certains le sont beaucoup plus. Cela dépend du terrain prédisposant, du moment de la semaine (certains migraineux ne le sont que durant le week-end) du moment du cycle et des combinaisons alimentaires (manger du chocolat, après du saumon à la crème et le tout arrosé de vin blanc en période prémenstruelle ne laisse aucune chance à une migraineuse !).

Certains fromages à pâte molle contenant de la tyramine et de la phényléthylamine, donnent aussi des migraines.

L'alcool :

Les alcools colorés sont les plus migrainogènes, les alcools blancs comme le gin et la vodka le sont moins. Le vin blanc est connu pour donner des migraines, mais il semble que ce soit dû à sa plus grande quantité de sulfite.

Le chocolat :

Le chocolat noir est moins migrainogène, peut être en raison de l'absence de crème fraîche cuite très migrainogène que l'on trouve dans le chocolat au lait.

Les conservateurs :

Nous l'avons déjà souligné avec le problème du vin où ce n'est pas forcément l'alcool qui est migrainogène mais plutôt ses conservateurs à base de soufre.

Demandez à vos patients d'être particulièrement vigilants pour les conservateurs E205-206-207 et 208 à base de sulfites ; on les trouve dans le vin, la bière, le cidre, les jus de pomme, les carottes, les pommes de terre en purée, les abricots secs.

Les causes hormonales

Le cycle menstruel :

Indéniablement la période du cycle est déterminante pour le déclenchement des migraines, lorsqu'elle est accompagnée d'autres facteurs. Comme nous l'avons déjà dit, une femme migrainosensible mangeant du chocolat et buvant du vin en période prémenstruelle a de fortes chances d'être clouée au lit par une très forte migraine.

Les contraceptifs oraux :

Dans le traitement de la migraine les échecs sont nombreux chez les femmes dont les migraines se sont arrêtées pendant leur grossesse.

On met en cause les œstrogènes dans le déclenchement des migraines. Les migraines strictement menstruelles sont contemporaines de la chute du taux d'oestrogènes, la veille ou le jour des règles. La moitié des migraineuses cessent de l'être après la ménopause.

Les types de migraines

Les migraines sans aura

Les crises sont précédées par des prodromes, fatigues, troubles légers du comportement, perte de sommeil, diminution de l'appétit, etc...

La migraine apparaît assez rapidement mais pas d'une manière fulgurante. Elle est de territoire sus-orbitaire, bi-frontale et moins souvent occipitale. Elle occupe la moitié du crâne, pulsatile elle donne souvent une photophobie, une phonophobie, des nausées, des vomissements et un état de prostration. C'est la migraine qui réveille le patient au chant du coq. Elle peut durer de quelques heures à 72 heures. Après la crise, le malade se sent bien, libéré comme s'il pensait que cette crise inéluctable lui permettra d'être tranquille pendant une bonne période.

La migraine avec aura

L'aura migraineuse signifie un dysfonctionnement cérébral. L'installation se fait en 5 à 20 minutes et cesse en moins d'une heure. L'aura peut atteindre plusieurs territoires :

- ophtalmique : image de dentelures ou d'étoiles lumineuses laissant un scotome en disparaissant ;

- sensitif : paresthésies, fourmillements sur l'hémiface ou l'hémi-corps, impression d'engourdissement et d'hémiparésie ;
- phonique : troubles de l'élocution, absence de mots, jargonaphasie.

Les autres auras

Elles sont atypiques et plus rares :

- migraine avec aura prolongée : dure plus d'une heure et moins d'une semaine. Attention aux infarctus et aux hématomes intra-cérébraux.
- migraine hémiparésique familiale : l'hémiparésie est typique, elle se retrouve souvent chez un membre de la famille.
- migraine basilaire : provient d'un dysfonctionnement du tronc cérébral ou des deux lobes occipitaux. Elle peut donner des troubles visuels, une dysarthrie, des acouphènes, une hypoacousie, une diplopie, une baisse de la mémoire et de la conscience, des parésies et paresthésies bilatérales et des vertiges.

LES FACTEURS PSYCHOLOGIQUES

La migraine est fréquente chez les dépressifs. Nous pensons que c'est plus l'hypersensibilité et l'hyper-réactivité dues à la dépression qui sont migrainogènes que le simple fait d'être déprimé. En plus, la plupart des médicaments antidépresseurs donne des troubles du métabolisme du foie, favorisant ainsi l'apparition des migraines. Tous les déprimés ne font pas de migraines, il faut au préalable un terrain favorable.

Traumatisme et migraine

Dans notre pratique quotidienne, nous voyons de nombreux migraineux chez lesquels le facteur traumatique semble jouer un rôle. Il semble que les forces collisionnelles puissent créer un facteur adjuvant sur un terrain migraineux préalable.

Nous le reverrons dans le chapitre consacré aux céphalées, les traumatismes provoquent avant tout des céphalées à point de départ nucal ou occipital. Ces céphalées sont d'origine cervicale basse (C5-C6-C7).

Nous voyons parfois des hémicrânies qui ne sont pas des migraines stricto-sensu, elles sont dues à des fixations vertébrales hautes (C1-C2-C3) et crâniennes. Celles-ci disparaissent très rapidement en une ou deux séances, alors que la vraie migraine est plus améliorée que guérie.

Les céphalées

Elles sont différentes des migraines par leur localisation, leur intensité et leur complexité.

Localisation

Ce sont souvent, au départ, des douleurs nucales et occipitales, migrant petit à petit vers les régions cérébrales antérieures, unilatéralement ou bilatéralement.

Elles peuvent être de localisation sinusale, frontale périorbitaire et plus rarement malaire.

Origine

Elles sont fréquemment d'origine mécanique (crâne, cervicales, dorsales hautes, système crânio-sacré) ou vasculotensionnelle (hypertension artérielle le plus souvent).

Moment d'apparition

Selon l'heure d'apparition on peut théoriquement attribuer les céphalées à différents facteurs :
- cycliques à heures fixes : origine névralgique,
- nocturnes : origine vasculaire hypertensive,
- anarchiques, subites et intenses : origine névralgique,
- au chant du coq : origine digestive, intoxication éthylo-tabagique.

Cette classification n'est pas à prendre à la lettre. Prenez l'exemple d'un cervicalgique dormant sur un mauvais oreiller, il pourra avoir des céphalées du chant du coq sans participation digestive ou éthylo-tabagique.

Causes

Les céphalées post-traumatiques

Tout de suite après un accident, dans la mesure où les céphalées s'accompagnent parfois de malaises, de pseudo-syncopes, de paresthésies et même de parésies fugaces, pensez à une perte et à une hypotension du liquide céphalo-rachidien. Nous avons déjà évoqué ces symptômes qui apparaissent parfois après une ponction lombaire.

Ces céphalées surviennent aussi dans les suites de traumatisme crânien.

Les hypertensions artérielles

Elles donnent des céphalées plus ou moins diffuses à prédominance occipitale, au début de nuit ou au chant du coq.

Très curieusement l'hypotension peut donner les mêmes symptômes.

Les compressions endocrâniennes

Les céphalées s'accompagnent d'obnubilation, de vomissements en jet, d'une bradycardie, d'une stase pupillaire, d'une paralysie de la VI° paire crânienne, etc.

D'autres causes

Intoxications iatrogènes (plus nombreuses qu'on le pense), troubles endocriniens, crise neuro-arthritique.

N.B. : Rappelons que, la plupart du temps, les céphalées d'origine mécanique sont à point de départ postérieur, avant d'irradier vers les zones crâniennes médianes et antérieures et plus rarement faciales.

Elles ne sont pas accompagnées de poussées fébriles, ne donnent pas de vomissements, ni de strabisme, ni de sensation d'être en danger.

Les cervicalgies

Très connues, elles ne sont pas cependant toutes d'origine mécanique traumatique. Il nous a semblé intéressant de revoir quelques cervicalgies importantes pour mieux affiner notre diagnostic différentiel.

Les cervicalgies post-traumatiques

Caractéristiques

Nous sommes effarés par le nombre de personnes victimes d'un traumatisme cervical. Les cervicalgies et les autres signes qui en découlent ont des caractéristiques assez précises dont voici les plus significatives.

DES SIGNES LOCAUX

• Une apparition différée des symptômes
Nous avons déjà souligné ce fait, les cervicalgies sont rarement d'apparition immédiate. Les premiers jours, le patient est en état d'obnubilation et c'est seulement après dissipation de cet état que les douleurs se manifestent.

• Une localisation cervicale basse des douleurs
Le plus souvent les douleurs se focalisent autour des quatre dernières cervicales, au niveau des ligaments surépineux et inter-épineux, des muscles inter-transversaires et des lames.

• Des douleurs occipitales punctiformes
A cette localisation basse des douleurs, s'ajoute une irritation exquise des attaches musculaires occipitales des muscles du cou.
La palpation du cou révèle facilement quelques points hyperalgiques de l'attache occipitale du trapèze.

• Une sédation des douleurs par l'immobilisation
Les cervicalgies post traumatiques sont calmées dès que le patient trouve une bonne position qui relâche les tensions musculo-ligamentaires cervico-dorsales.
Ce n'est pas le cas pour les cervicalgies d'origine infectieuse ou rhumatismale, parfois aggravées par le repos.

• Une limitation des mouvements
Il est rare que la rotation soit limitée des deux côtés, un côté est toujours plus atteint que l'autre. Il faut d'ailleurs conseiller au patient de mobiliser son cou du côté non douloureux, couché sur le dos, l'occiput reposant sur un coussin peu épais.

• Une extension impossible
Attention non seulement l'extension est impossible, mais en plus elle est dangereuse. A un certain degré d'hyperextension, il est impossible au patient de retenir sa tête et la douleur devient intolérable.
L'extension entraîne une réduction mécanique de la lumière des artères vertébrales et, par la douleur qu'elle crée, un spasme réflexe de la paroi de ces mêmes artères.
Le patient ressent, immédiatement après, des nausées et des vertiges.

Des signes généraux

Ces cervicalgies sont souvent accompagnées de signes généraux, d'intensité variable dont voici les principaux.

• Des céphalées à point de départ postérieur

Les céphalées commencent presque toujours vers l'occiput pour irradier ensuite au niveau frontal. Le patient parle souvent d'une vague de douleur à point de départ nucal, puis occipital et enfin frontal.

Ce sont rarement des migraines. Les céphalées sont parfois à prédominance latérale au niveau occipital et pariétal, elles sont bilatérales au niveau frontal.

• Une impression de flou et de flottement

Episodiquement, le patient a l'impression de flotter, cette impression, d'origine cérébelleuse probable, lui fait dire qu'il a la tête "dans du coton".

Les informations reçues sont comme filtrées et atténuées, le patient ne semble plus être en prise directe avec la réalité.

• Des vertiges positionnels

Souvent sujet à des vertiges, le patient ne les ressent qu'en changeant de position, lorsqu'il passe de la position couchée à la position debout et inversement, et lorsqu'il tourne trop rapidement la tête d'un côté.

Souvent les personnes confondent les vertiges avec les sensations "cotonneuses" dont nous avons parlé précédemment.

• Une petite instabilité

On ne peut pas parler de véritables troubles de l'équilibre, le patient se sent moins sûr de son équilibre, avec une impression de légère ébriété. Par exemple, il se sent mal à l'aise pour marcher dans un long couloir étroit.

• Une sensation de fatigue

Ce n'est pas la grande fatigue, comme pour les fixations du rein et de la rate par exemple, mais le patient n'arrive jamais à se reposer entièrement, son sommeil est perturbé par les cervicalgies et le stress consécutif à l'accident.

• Une absence de température et de ganglions

Après un traumatisme cervical il n'y a ni température, ni ganglions. Il nous est cependant arrivé plusieurs fois d'examiner des patients qui, après un accident, présentaient une petite fièvre et des ganglions latéro-cervicaux et sus-claviculaires.

Il s'agissait en fait de patients qui, juste avant l'accident, avaient une infection de la sphère O.R.L., ou une maladie plus générale comme la mononucléose. Le piège est redoutable car les patients expliquaient leurs symptômes et leurs signes cliniques généraux par l'accident.

Sur les milliers de patients que nous avons consultés, moins d'une dizaine ont présenté une petite poussée de fièvre consécutive à un accident. Les contusions générales et l'œdème qui en résultaient pouvaient l'expliquer.

On peut aussi penser qu'un léger traumatisme crânien passé inaperçu puisse perturber les centres cérébraux de la régulation thermique.

Les torticolis

Chez l'enfant :

Nous voyons souvent de jeunes enfants venant consulter pour des torticolis sans notion d'effort vertébral ou de traumatisme. *Attention il s'agit presque toujours de problèmes infectieux ou sub-infectieux !* Il ne faut pas les manipuler, au risque de créer une entorse vertébrale, mais bien expliquer aux parents qu'autour de l'âge de 10 ans, par exemple, les défenses immunitaires sont plus faibles. C'est l'âge des nombreuses appendicectomies plus ou moins bien indiquées, donnant à la France le record mondial de ce type d'opération.

Le syndrome de Grisel

Nous l'avons rencontré une dizaine de fois lors de nos consultations. Il associe un torticolis aigu à un adénophlegmon prévertébral.

Rechercher systématiquement une présence ganglionnaire latéro-cervicale, sus-claviculaire et axillaire. Nous reverrons plus loin certaines pathologies causales, mais pensez surtout en premier lieu à une angine ou à un problème dentaire.

Chez l'adulte :

Sans notion de traumatisme il faut penser aussi à une pathologie dentaire, arthrosique, arthritique, à un coup de froid ou à un problème invasif.

La pathologie dentaire

Elle est insidieuse et fréquente, en voici un exemple illustrant bien cette relation. Dans nos régions des Alpes, certains patients, lorsqu'ils montent dans les stations de ski, sont victimes de cervicalgie et de névralgie cervico-brachiale, régressant instantanément au fur et à mesure de leur retour en basse altitude. Ceci est dû aux variations de pression barométrique. Elles jouent sur les cavités intra-dentaires et sur les œdèmes entourant les racines nerveuses dans les phases inflammatoires.

L'arthrose

Ce sont des atteintes ostéo-articulaires commençant par une dégénérescence des cartilages. Ils n'arrivent plus à se régénérer et entraînent une modification de l'os sous-chondral associée à une synovite secondaire.

Le cartilage, grâce à un coefficient de friction très bas, permet le glissement, l'amortissement et la répartition des surfaces articulaires.

Le cartilage est composé d'une matrice faite d'un gel de protéoglycanes hydrophiles prises dans des fibres collagènes et des chondrocytes.

Les fibres collagènes permettent au cartilage de s'imbiber d'eau. Le cartilage est constitué de 75 % d'eau, ce qui lui donne tout son pouvoir viscoélastique mais aussi une grande sensibilité aux facteurs dégénératifs.

Etiopathogénie

Le cartilage a besoin de pression pour se régénérer, l'immobilisation plâtrée d'une articulation crée en plus de la fonte musculaire, une détérioration du cartilage par manque de l'alternance contrainte-repos.

L'arthrose post-traumatique

En cas de tension mécanique anormale, transmise par les muscles et les tendons, il existe une hyperpression intra-cartilagineuse qui, à la longue, donne une dégénérescence cartilagineuse.

Ce phénomène se voit bien dans les suites du "coup du lapin", où, petit à petit l'entorse cervicale provoque une tension mécanique anormale des cervicales basses. Les tensions ligamentaires et les pressions cartilagineuses autour de C5 et C6 sont modifiées. Les tensions ligamentaires anormales peuvent créer des ossifications ; ce sont les ostéophytes. Selon les calcifications ligamentaires visibles à la radiographie on peut objectiver l'atteinte traumatique d'un ligament ou d'un muscle. On se rend compte, qu'en général, ce sont surtout les éléments antéro-latéraux qui sont affectés.

L'arthrose structurale

On trouve des faiblesses génétiques ou congénitales du cartilage dans les chondrocalcinoses, l'ostéonécrose épiphysaire et les synovites.

Physiopathologie de l'arthrose post-traumatique

L'hyperpression transmise par les tissus mous péri et intra-articulaires provoque une expansion des protéoglycanes et une trop grande hydratation du cartilage. Ce cartilage boursouflé est la première réaction biochimique de l'arthrose post-traumatique.

Ce cartilage n'a plus les mêmes caractéristiques biomécaniques. L'amortissement des pressions sur l'os sous-chondral est moins efficace, celui-ci va se condenser et développer une ostéophytose réactionnelle.

Au microscope apparaissent des zones fissurées, des fibrillations et des ulcérations.

Les deux phases biologiques de l'arthrose post-traumatique

• La phase réactionnelle
L'hyperpression mécanique donne une prolifération et une plus grande activité des chondrocytes qui accentuent la synthèse de protéoglycanes hydrophiles et des fibres collagènes.
Par ce biais, le cartilage veut réduire les effets de l'hyperpression mécanique.

• La phase destructrice
Il semble que l'action des chondrocytes s'épuise vite, ils se dégénèrent et se nécrosent. La matrice n'a plus la même qualité viscoélastique et ne peut plus résister aux tensions mécaniques. L'arthrose s'installe.

Les arthrites

L'arthrite aiguë

Elle se traduit par une cervicalgie aiguë sans notion de traumatisme initial. Les examens biologiques classiques sont perturbés. Les radios de la charnière occipito-cervicale montrent souvent des calcifications, en arrière de l'odontoïde sur le ligament transverse ; c'est le syndrome de la dent couronnée.

Les spondylodiscites bactériennes

Il s'agit d'une épidurite infectieuse avec des rachialgies subites et très douloureuses, une fièvre et une polynucléose sanguine.

Les arthrites d'origine maligne

- l'ostéopathie maligne ; ce sont des épidurites métastatiques à début progressif donnant des radiculalgies et des signes déficitaires ;
- les cancers primitifs ostéophiles ; ils proviennent des seins, des reins, de la thyroïde et des poumons ;
- les myélomes ; ils sont radiovisibles et ils provoquent une hypercalcémie avec une augmentation des phosphatases alcalines.

Faites attention à la maladie de Horton qui au début donne aussi des irradiations cervico-occipitales, mais accompagnées de douleurs de la face.

Les névralgies cervico-brachiales

Elles sont souvent la complication des cervicalgies simples d'origine arthrosique et mécanique. Il existe aussi d'autres causes comme :

- le cancer cervical secondaire, le mal de Pott (presque disparu),
- les neurinomes intra-rachidiens,
- le cancer ou la tuberculose du larynx,
- l'adénite et l'adéno-lymphite aiguës (angine, caries dentaires, adénophlegmons, etc.).

La douleur

Elle est insupportable comme dans toutes les névralgies, on ne peut la confondre avec la douleur des simples cervicalgies :

- Tiraillements, crampes, paresthésies, brûlures et déchirements. Le patient a l'impression qu'une bête le ronge, il passe son temps à chercher une position de relâchement ; car, de plus, ses doigts sont gourds et presque parésiés.

La douleur est due au pincement d'une racine nerveuse et à une congestion veino-lymphatique péri-radiculaire. C'est pour cette raison que la position main derrière la tête diminue la douleur. Elle relâche la tension neuro-radiculaire en améliorant la circulation veino-lymphatique péri-radiculaire.

Selon les cas il peut exister un hyper ou un hyporéflexie.

N.B. : Attention, en principe les névralgies cervico-brachiales d'origine mécanique ne donnent :
- ni fièvre,
- ni ganglions latéro-cervicaux, sus-claviculaires et axillaires,
- ni paralysie,
- ni stase pupillaire,

mais procurent de rares douleurs faciales et de très rares signes déficitaires.

Vestibule et équilibre

Nous avons vu qu'après certains traumatismes crâniens, le système sensoriel vestibulaire pouvait être affecté, entraînant de nombreux problèmes d'équilibre et de proprioception.

Rôle des organes sensoriels

Le rôle des organes sensoriels vestibulaires est de transmettre les forces engendrées par les accélérations de la tête et les effets de la pesanteur en signal biologique.

Les centres de contrôle cérébraux sélectionnent les différents signaux biologiques et les utilisent pour donner une information générale à l'individu, concernant son positionnement de la tête par rapport à l'espace. Ceci permet à l'individu de se situer par rapport à son environnement et de mettre en jeu les nombreux réflexes moteurs qui lui donnent un bon équilibre et une motricité harmonieuse.

Activation des organes sensoriels

Ils sont activés par les mouvements effectués par la tête. La force qui s'exerce sur les organes sensoriels vestibulaires est égale au produit de leur masse par leur accélération.

La masse des organes sensoriels est constante, si bien que la force engendrée par les accélérations de la tête produit un signal biologique proportionnel à cette accélération.

C'est à partir du signal labyrinthique que le système nerveux central convertit l'accélération en vitesse et la vitesse en déplacement pour positionner la tête.

Les différents récepteurs d'accélération vestibulaire

On les trouve dans le labyrinthe membraneux de l'oreille interne où il se nichent dans des cavités et des canaux remplis de liquide.

Les différentes structures membraneuses sont elles-mêmes enfermées dans le labyrinthe osseux situé dans le rocher ou l'os temporal.

Le système vestibulaire est composé de cinq formations sensorielles situées dans le labyrinthe membraneux. Ce sont les macules du saccule et de l'utricule et les crêtes ampullaires des trois canaux semi-circulaires.

Les macules du saccule et de l'utricule réagissent aux accélérations linéaires alors que les crêtes ampullaires des canaux semi-circulaires réagissent aux accélérations angulaires.

Fonction d'équilibration du système vestibulaire

Elle est liée aux crêtes ampullaires des canaux semi-circulaires et des macules des organes otolithiques situées dans l'oreille interne.

Le système vestibulaire prend en compte les accélérations de la tête. Mais l'ensemble des phénomènes conduisant à l'équilibre est complexe, les stimuli arrivent de tout l'organisme, du vestibule, du système visuel, auditif et des mécanorécepteurs cutanés, viscéraux et ostéo-articulaires.

Mode de fonctionnement

Les organes sensoriels vestibulaires transforment les forces engendrées par les accélérations de la tête et les forces gravitationnelles en signaux biologiques.

En simplifiant, on peut dire que les crêtes ampullaires des canaux semi-circulaires sont des *récepteurs cinétiques* et les macules de l'utricule et du saccule sont des *récepteurs statiques.*

Les trois fonctions des réflexes vestibulaires

- Adaptation aux modifications de direction de la force de gravité ; réflexes provenant des macules.
- Contraction et coordination des muscles oculaires pour maintenir les yeux dans la même position, lors des différents mouvements ; réflexes provenant des canaux circulaires ou des organes otolithiques.
- Maintien de la posture et du tonus musculaire ; réflexes provenant des crêtes ampullaires et des macules.

Appareil vestibulaire et cellules ciliées

L'appareil vestibulaire

Pour assurer une certaine stabilité du corps, l'appareil vestibulaire reçoit d'innombrables stimuli sensoriels et mécaniques de l'organisme. Il permet à l'homme et à l'animal d'occuper leur place dans l'espace.

Il existe de nombreux mécanorécepteurs dans les noyaux musculaires et l'on peut dire dans toutes les structures aptes à se distendre et à se contracter.

Toutes les informations provenant des mécanorécepteurs, des ampoules des canaux semi-circulaires et des otolithes sont analysées et traitées instantanément pour donner une réponse active immédiate.

Les cellules ciliées

Les canaux semi-circulaires ont des cellules ciliées, de même que les matrices des organes otolithiques.

Les cellules ciliées sont les points de départ des informations reçues par les organes vestibulaires de la cochlée et du vestibule.

Dans la cochlée, les cellules ciliées sont sensibles aux vibrations des sons. Dans le vestibule, elles réagissent aux forces d'inclinaison linéaires et rotatoires.

Fonctionnement des cellules ciliées

Le système vestibulaire réagit inconsciemment et automatiquement aux différents stimuli.

La cellule ciliée réagit avant tout à la force provoquée par l'inertie, quand le corps est en mouvement.

La force d'inertie résulte de la mobilisation des masses, constituées par la cupule et par les cristaux otolithiques, en transmission directe avec le corps en mouvement sur les cellules ciliées.

Les cellules ciliées produisent un signal électrique chaque fois que le corps est en mouvement, mouvement plus ou moins apparent. Un corps en position debout n'est jamais immobile.

Les cellules ciliées recueillent toutes les informations pour les organes sensoriels de l'oreille interne. En fonction des mouvements et des inclinaisons du corps, les signaux électriques augmentent ou diminuent.

Fonction de l'appareil vestibulaire

Nous avons vu qu'il informe l'organisme sur toutes les modifications de position du corps ;
- Il permet à l'homme de lutter contre les forces gravitationnelles, en coordonnant toutes les activités musculaires prévues à cet effet ;
- Il régule la position de la tête, du tronc et des membres en compensant et en harmonisant les contraintes d'accélération, de décélération et toutes les autres forces venant s'exercer sur le corps. Tous les mécanorécepteurs musculaires et tendineux jouent un grand rôle dans les phénomènes proprioceptifs.

Plus de 40 % des capteurs d'informations proprioceptives sont situés dans la région cervicale (Professeur OOSTERVELD, Chef de clinique oto-rhino-laryngologique à l'Université d'Amsterdam).

On comprend mieux pourquoi tant de patients victimes d'un "coup du lapin" ont des épisodes de vertiges, de déséquilibre.

Les déséquilibres proprioceptifs

Tout un système postural sophistiqué, sous contrôle vestibulaire, assure l'équilibre de l'individu.

Le système postural assure plus particulièrement le contrôle de l'équilibre statique par le tonus musculaire.

On divise les nombreux récepteurs du système proprioceptif en exocapteurs et endocapteurs, en voici les plus connus :
- les exocapteurs : les vestibules, les barorécepteurs plantaires, le système rétinien périphérique ;
- les endocapteurs : les récepteurs proprioceptifs oculomoteurs, le cardan sous-occipital, la région lombo-sacrée, les articulations tibio-tarsiennes.

Le système postural analyse l'ensemble des informations, le traitement de toutes ces informations emprunte de nombreuses voies nerveuses venant stimuler le flocculus du cervelet et les

noyaux vestibulaires. Ces derniers semblent être surtout activés par les informations oculomotrices et nucales. A vrai dire ce système est si complexe qu'il est encore inconnu.

Les conséquences des traumatismes crânio-cervicaux

Les symptômes sont très bien connus mais sa pathogénie est plutôt fondée sur des hypothèses.

Pathogénie

Dans un traumatisme, les forces collisionnelles dues aux effets d'accélération et de décélération viennent activer, de manière brutale et intense, les cellules ciliées des canaux semi-circulaires et des matrices des organes otolithiques.

Quand le traumatisme est trop violent, certaines cellules ciliées sont détruites plus ou moins partiellement. Mais la plupart du temps elles sont sidérées au point de ne plus transformer les mouvements du corps en signaux électriques.

Dans certains cas, les cellules ciliées vont être hyperréactives en générant de trop nombreux signaux électriques. Le cervelet, sur-stimulé, ne peut plus donner les bonnes informations à l'organisme.

On peut parler de véritable désinformation proprioceptive.

Le syndrome de désinformation proprioceptive

L'organisme reçoit de mauvaises informations proprioceptives et lui-même ne donne plus les bons ordres.

Les muscles anti-gravitaires sont perturbés, le tonus musculaire et la posture ne sont plus assurés correctement.

Du fait d'une mauvaise activation et de mauvaises réponses du cervelet, le patient a de nombreux symptômes que l'on retrouve dans le syndrome postural : déséquilibre, vertiges, nausées, cinétose, mauvaise appréciation des distances, céphalées, douleurs vertébrales, mauvaise accommodation des yeux.

C'est un défaut proprioceptif global dû, la plupart du temps, aux traumatismes crânio-vertébraux. On le voit aussi dans les suites de chirurgie vertébrale et crânienne, dans les troubles de l'articulé dentaire, dans l'arthrose vertébrale, dans les suites de fracture ou d'entorse du pied et dans les chutes sur le coccyx.

Les syndromes post-commotionnels

Ils ont lieu quand l'organisme a été soumis à un traumatisme brutal et important, direct ou indirect. C'est l'intensité associée à la vitesse du choc qui sont déterminantes.

Dans les whiplash et plus généralement après les lésions d'accélération et de décélération importantes, la victime perd conscience en raison de l'ébranlement du cerveau dans la boîte crânienne.

Parfois, c'est une douleur intolérable qui provoque une syncope. Certaines chutes sur le coccyx, par exemple, par les douleurs qu'elles engendrent, entraînent un véritable court-circuit nerveux se traduisant par une courte syncope.

Physiopathogénie

Mécanique

Ces troubles consécutifs à un choc sont dus à l'ébranlement du cerveau dans la boîte crânienne et aux ondes de choc qui parcourent les différentes structures du crâne.

On trouve des lésions d'étirement et de micro-déchirures dure-mériennes, des déformations des membranes neuronales, des ruptures neuronales, des destructions parenchymateuses cérébrales.

Circulatoire

Nous trouvons les œdèmes qui, par compression, gênent la circulation cérébrale, les spasmes artériels dus aux ondes de choc affectant directement et indirectement le flux artériel, les hémorragies et les micro-hémorragies.

Les veines à la partie supérieure du cerveau sont minces et sensibles aux chocs, elles peuvent se déchirer partiellement et créer des hémorragies.

Electrique

Tous les œdèmes créent des anomalies de conduction électrique et électromagnétique du cerveau. Celles-ci, juste après le choc, sont responsables des comas et des dysrythmies cardiaques.

Les anomalies électriques du cerveau peuvent durer longtemps, elles sont souvent méconnues, elles peuvent être améliorées par les techniques crâniennes.

Nerveuse

L'agression de certains nerfs et centres nerveux entraîne des vasoconstrictions cérébro-cérébelleuses durables.

Hormono-chimique

Rappelons qu'après un traumatisme les neurotransmetteurs augmentent leur activité et leur sécrétion de catécholamines, de kinines, d'acide arachidonique, de sérotonine et d'histamine.

Psycho-émotionnelle

Dans les centres répertoriés de la mémoire, chaque cellule pourrait avoir sa propre mémoire émotionnelle et stocker tous les stress générés par un traumatisme.

Le syndrome post-commotionnel crânien

Ce sont tous les troubles subjectifs que nous allons énumérer et qui, injustement et trop souvent, ne sont pas pris en compte par les compagnies d'assurances.

La vie de ces patients se trouve bouleversée, on les voit errer de consultations en consultations. Ils sentent qu'il existe réellement une dysfonction interne complexe, mais que la médecine méconnaît.

Presque tous les examens, dit objectifs, sont négatifs mais que représentent-ils par rapport aux 100 milliards de neurones que comporte le cerveau ? Dans les généralités, nous avons déjà évoqué les fractures membranaires non objectivables des neurones, de même que les hypoxies ou les anoxies plus ou moins partielles du cerveau, très difficilement investigables.

Voici la longue liste des symptômes inclus dans le syndrome post-commotionnel crânien.

Céphalées, déséquilibres, vertiges, instabilité, défaut d'attention, perte de mémoire ou mauvaise mémorisation, psychasthénie, mauvaise appréciation du temps, insomnie, photophobie, phonophobie, hypoacousie, perte d'odorat, instabilité d'humeur, troubles du comportement, dépression, névrose, nausées, troubles végétatifs diffus, mauvaise accommodation aux variations thermiques, sudation, affections cutanées et capillaires, etc.

Le syndrome post-commotionnel cervical

Il est source de très nombreuses consultations après des chocs mineurs ou des traumatismes importants. Les patients l'appellent volontiers "le coup du lapin".

Ce sont des lésions d'accélération et de décélération par hyperextension et hyperflexion de la colonne cervicale. Elles sont accompagnées de mouvements de la masse cérébrale et de compressions ou d'étirements costo-sterno-claviculaires et pleuro-médiastinaux. Pour être complet, il faudrait ajouter les mouvements de certains organes denses, mais pour le moment, nous nous cantonnons à la région cervicale.

Il s'agit parfois de fractures ou de luxations pouvant entraîner un syndrome de Wallenberg par traumatisme direct de l'artère vertébrale.

L'accidenté ressent une sorte de déchirure, de claquage interne ou de chaleur intense profonde dans la nuque, dans certains cas ces sensations remontent jusqu'au crâne ou descendent dans la colonne vertébrale, le thorax ou l'abdomen.

Les symptômes immédiats

Juste après le choc le patient ne ressent pas toujours la douleur, il est dans un état second de sidération ou d'obnubilation. Cet état est dû au choc psychologique et à des réactions hormono-chimiques.

Les symptôme douloureux n'apparaissent souvent que quelques jours après. Nous ne dirons jamais assez qu'il nous semble peu judicieux d'intervenir à ce stade. Les symptômes en se déclenchant tardivement peuvent faire croire au patient que les manipulations en sont la cause.

Avertissez le des suites probables de son traumatisme, et surtout n'employez que des techniques fonctionnelles.

Les symptômes plus tardifs

Voici les plus importants : cervicalgie, dorsalgie haute, céphalées, névralgie cervico-brachiale, asthénie, psychasthénie, dépression, vertiges, troubles de la vue, de l'audition, lourdeur des yeux, paresthésies et plus rarement parésies.

Des années après apparaît une cervicarthrose souvent focalisée sur C4-C5-C6. On peut dire que tout traumatisme cervical donne un jour une cervicarthrose, avec proliférations ostéophytiques sur les lésions ostéo-ligamentaires.

Les névralgies cervico-brachiales

Très douloureuses et invalidantes, elles sont les suites soit :

- **d'une irritation de la racine postérieure,** par contrainte mécanique interapophysaire, par inflammation capsulo-ligamentaire à l'origine d'un œdème et d'une petite ischémie juxta-radiculaire.

- **d'un étirement du plexus cervico-brachial** avec élongation et tiraillement radiculaire au niveau du collet. Le tiraillement provoque une ischémie radiculaire avec troubles paresthésiques et parfois parésiques.

- **d'un conflit disco-radiculaire,** au niveau foraminal ou canalaire médullaire. La protrusion discale entraîne une diminution de la lumière du canal médullaire, qui parfois donne des parésies dont le territoire n'est pas toujours aussi logique que prévu. Nous avons vu des patients présentant des troubles du membre inférieur, avec parésie du releveur du pouce, après un traumatisme cervical, sans aucune lésion vertébrale objective.

Les neurochirurgiens que nous avons consultés nous ont aussi confirmé que la systématisation neurologique réservait encore beaucoup de surprises.

De même, nous avons vu des patients, avec des étroitesses canalaires importantes objectivées par l'I.R.M., sans aucune douleur.

- **d'une lésion ostéo-ligamentaire,** les ligaments sont tendus, étirés et parfois déchirés (micro-ruptures ou clivages longitudinaux).
  Les ligaments étant riches en éléments nerveux, les mécanorécepteurs sont soit sidérés, soit inertes. Ils ne jouent plus leur rôle d'informateurs loco-centraux, ils envoient de trop nombreux messages qui sont à l'origine de spasmes musculaires et de troubles vasomoteurs.

- **d'une irritation du grand sympathique cervical** par conflit unco-disco-radiculaire, créant une tension intra-canalaire importante. Le ganglion cervical inférieur peut être lésé directement ou étiré indirectement, dans ce cas il existe presque toujours un myosis homolatéral.

  Rappelons que toute lésion du sympathique peut entraîner un problème du parasympathique. Il existe une interdépendance des deux systèmes, prouvée anatomiquement par les nombreuses

anastomoses qui les relient. Ceci peut expliquer certaines réactions post-traumatiques paradoxales.

- **d'un étirement dure-mérien cervical,** avec quelques racines nerveuses sélectivement irritées par l'intermédiaire de leurs périnèvres. Dans le chapitre réservé au traitement nous décrirons une technique adaptée à ce problème.
- **d'un étirement du plexus cervico-brachial,** par mouvement brutal du rachis par rapport au membre supérieur, ou du membre supérieur par rapport à la colonne cervicale.
  Les grands étirements se traduisent par des parésies, les étirements plus légers par une névralgie cervico-brachiale avec paresthésies associées.
- **d'un étirement de l'artère vertébrale.**
  Ces sont les mouvements d'hypertension cervicale qui sont les plus pathogènes pour l'artère vertébrale.
  L'artère vertébrale peut se léser au niveau C5-C6 et C1-C2 dans son segment occipito-atloïdien. Le flux artériel peut soit diminuer fortement, soit plus rarement être stoppé.
  Dans les cas les moins sévères, il s'agit d'une vasoconstriction de l'artère vertébrale qui entraîne des troubles cérébelleux.
  Dans les cas sévères, il existe le risque d'une dissection post-traumatique de l'artère vertébrale que nous allons étudier.

Les dissections post-traumatiques

Statistiquement, l'artère vertébrale est surtout lésée entre l'atlas et l'axis. La dissection intimale donne une thrombose artérielle et plus rarement des fistules artério-veineuses.

Symptomatologie

Les symptômes apparaissent, soit très rapidement, soit *seulement deux à trois semaines après le traumatisme !* Nous insistons encore sur le fait qu'il est inutile, même dangereux de manipuler une colonne cervicale dans les jours qui suivent un traumatisme.

Ces symptômes vous sont déjà connus, en voici les principaux : cervicalgie, névralgie cervico-brachiale, céphalée occipito-frontale, vertiges positionnels et de rotation brève, troubles auditifs et visuels, drop-attaks, paresthésies et parésies, atteintes des nerfs crâniens (diplopie, hypoesthésie, parésie faciale, troubles de la déglutition et de la phonation, etc.), psychasthénie et dépression.

A propos des dépressions post-traumatiques, nous tenons encore à fustiger l'attitude négative des médecins experts des compagnies d'assurance. Ils affirment péremptoirement que les douleurs vertébrales de ces patients sont uniquement dues à des problèmes anxio-dépressifs. Pour eux les patients veulent être malades !

Pensent-ils que les insuffisances vertébro-basilaires et les productions anormales de neurotransmetteurs sont à négliger ? d'ailleurs les connaissent-ils ?

Les facteurs prédisposants

Hypoplasie, dolichoartère, agénésie de l'artère vertébrale, problème du défilé thoracique.

Les dysplasies de l'artère vertébrale vont de la simple plicature, aux lésions fibro-musculaires intéressant tout le trajet intertransversaire de l'artère.

Le syndrome cervical supérieur

Il se situe au-dessus de C4, la colonne cervicale semble souffrir de mouvement de torsion et de rotation, surtout au niveau de C1-C2.

Ces mouvements peuvent léser l'artère vertébrale au niveau de C2, irriter le plexus sympathique cervical et étirer la dure mère.

Le syndrome cervical inférieur

Il est délimité en dessous de C4. En principe, l'artère vertébrale est protégée par la bonne amplitude de flexion-extension de la colonne cervicale.

Mais l'artère vertébrale peut être irritée et souffrir de troubles vasomoteurs, dans les chocs latéraux cervico-thoraciques irritant le ganglion stellaire.

On trouve les hernies discales molles le plus souvent en C5/C6.

Les cervicarthroses post-traumatiques

Nous pensons qu'elles sont systématiques après un traumatisme concernant la colonne cervicale. Les cervicarthroses se manifestent souvent des années après et les symptômes n'apparaissent parfois que des dizaines d'années plus tard !

Physiopathologie

Le système chondral et les attaches musculo-ligamentaires sont étirés brutalement. Les muscles, du fait de la rapidité du traumatisme, ne peuvent pas répondre efficacement pour protéger la colonne cervicale.

L'irritation chondrale crée une inflammation qui, progressivement, génère une stimulation chondrocytaire. Cette dernière provoque avec le temps une ossification qui suit presque toujours les directions ligamentaires.

Nous sommes toujours étonnés de constater qu'on inverse souvent le problème, en pensant que l'arthrose est la cause du problème alors qu'elle n'en est que la conséquence. Les fameux "becs de perroquet" sont les manifestations et non pas les causes des tensions mécano-articulaires anormales.

La "Cervical Spine Research Society", dans un travail de recherche effectué en 1993, a mis en évidence que sept années après un traumatisme, on trouve 39 % de discopathie vertébrale, contre 6 % dans la population de référence !

Toute tension musculo-ligamentaire anormale change les forces de pression péri et intra-discales, jusqu'à entraîner une discopathie banale ou une véritable hernie intra-foraminale.

Syndrome cervico-céphalique et cervicarthrose

La plupart du temps, ce sont des syndromes dus à un rétrécissement intra-canalaire ou transversaire, provoqué par l'arthrose unco-vertébrale ou inter-apophysaire.

On trouve principalement des troubles nerveux et vasculaires.

Les troubles nerveux

Ces nombreux troubles par compression du plexus cervico-brachial donnent des névralgies, des paresthésies et heureusement, plus rarement, des parésies des membres supérieurs. Comme nous l'avons déjà souligné, ces troubles peuvent atteindre le thorax ou les membres inférieurs.

Les troubles vasculaires

Les rétrécissements inter-canalaires et intra-transversaires peuvent entraîner, par voie réflexe ou par compression mécanique directe, une diminution du débit vertébro-basilaire. Les compressions extrinsèques se situent le plus souvent entre C4 et C6, les ostéophytes refoulant l'artère vertébrale en arrière et en dehors.

Le ralentissement du débit de l'artère vertébrale est rarement dû à une compression mécanique directe par les proliférations ostéophytiques intertransversaires. Nous pensons que l'irritation du système nerveux sympathique crée une vasoconstriction de l'artère vertébrale. C'est la partie inférieure la plus concernée, à la naissance de l'artère vertébrale, près du ganglion cervical inférieur.

Dans les compressions canalaires ostéophytiques, le moindre traumatisme et la moindre stimulation musculo-ligamentaire un peu forte perturbent la circulation de l'artère vertébrale.

Nous avons déjà vu le système de compensation réciproque des deux artères vertébrales. Lorsqu'un seul côté est atteint, l'autre compense pour éviter toute souffrance cérébelleuse. Lorsque les deux côtés sont atteints on assiste à des symptômes sévères où le traitement s'avère difficile.

Le syndrome cervico-céphalique

Vertiges

Ils sont surtout présents chez la femme de 35 ans et de 50 ans environ. Pour cette dernière, les dysfonctions circulatoires dues à la ménopause jouent un rôle aggravant.

Les vertiges sont positionnels, intenses et de courte durée. Ils ont lieu dans les rotations de la tête, dans les mouvements de tête en arrière, bras en l'air et dans les passages de la position couchée à la position verticale, et inversement.

Le patient, par peur de déclencher ses vertiges, s'entoure de précautions, en tournant, par exemple, tout le corps au lieu de tourner la tête seule pour regarder.

Ces vertiges sont très anxiogènes, le patient se voit "partir" littéralement. Il est important de lui expliquer la cause de ces vertiges et les précautions à prendre pour les éviter.

Céphalées

Installées, elles sont occipito-frontales, rétro-orbitaires, diffuses, bilatérales et continues avec quelques poussées paroxystiques. Leur point de départ est souvent sous-occipital, ce qui les distingue des migraines et des autres céphalées d'origine digestive, hormonale, ou psychologique qui commencent presque toujours au niveau frontal ou fronto-pariétal.

Troubles auditifs

Bourdonnements d'oreille, acouphènes, impression d'oreille bouchée, otalgie, impression de sifflements déclenchés ou accentués par les mouvements de la nuque. Ces sifflements peuvent être continus ou pulsatiles comme si le patient sentait une artériole pincée dans la profondeur de son oreille.

Troubles visuels

Fatigabilité rapide à la lecture, au cinéma ou devant la télévision, vue trouble, brûlure des yeux, scotomes scintillants, oculalgie, photophobie, blépharospasme et diplopie passagère sont les principaux symptômes oculaires remarqués.

Troubles du goût et de l'odorat

De façon partielle ou totale une dizaine de patients ont perdu l'odorat après un traumatisme. Nos résultats sont assez décevants.

Paresthésies

Dysesthésies pharyngées, crises vasomotrices de la face, troubles de la phonation. Souvent les longs trajets en voiture et les activités où la colonne cervicale est sollicitée entraînent des cervicalgies, des paresthésies et plus rarement des troubles vasomoteurs de la face.

Cervicalgies

Elles sont fréquentes, le patient les ressent épisodiquement, mais elles sont toujours latentes. Elles peuvent s'accompagner de névralgie cervico-brachiale particulièrement douloureuse, lors de certains mouvements et plus particulièrement la nuit.

Le patient présente des irradiations douloureuses hémicrâniennes, du côté du rétrécissement foraminal d'origine ostéophytique. Les radiculalgies sont fluctuantes, parfois très aiguës ou parfois sourdes. Le patient ressent parfois, unilatéralement, le signe du scalp. Quand il se peigne, le cuir chevelu est hypersensible d'un côté.

Signes digestifs

Les compressions ostéophytiques intra-canalaires ou foraminales, quand elles sont soumises à des sollicitations mécaniques répétées, entraînent des troubles digestifs de la sphère hépato-biliaire et, beaucoup plus rarement, de la sphère gastrique.

Nous avons noté que les lésions gauches s'accompagnent plus volontiers de problèmes vésiculaires, alors que les lésions droites concernent plus souvent le foie.

Signes cardiaques fonctionnels

Les lésions cervicales gauches peuvent provoquer des précordialgies et des troubles du rythme cardiaque. Elles sont souvent accompagnées d'une fixation de la 4e articulation costo-vertébrale gauche. Nous pensons aussi, sans en apporter la preuve, qu'elles peuvent donner des vasoconstrictions coronariennes épisodiques.

Les atteintes des nerfs crâniens

Il est extrêmement rare de voir des patients nous consulter en première intention pour une atteinte des nerfs crâniens. Dans les traumatismes graves, la victime est systématiquement envoyée vers un centre hospitalier ou chez un neurologue.

Les quelques cas, que nous avons vu, souffraient de processus invasifs et nous les avons confiés à des neurologues.

Ce chapitre vous donne très brièvement quelques tests à effectuer en cas de doute. La neurologie est une discipline médicale particulièrement vaste et complexe qu'on ne peut exposer dans ce genre d'ouvrage. Au moindre doute, il faut savoir diriger un patient vers des personnes plus qualifiées.

On peut voir ces patients au tout début d'une maladie et c'est à ce moment que ces quelques tests sommaires sont bons à connaître.

Les nerfs oculomoteurs III, IV et VI

- Le VI : il innerve le droit externe et entraîne une abduction du globe oculaire
- Le IV : il innerve le grand oblique, il abaisse l'œil en abduction
- Le III : il innerve les autres nerfs oculomoteurs : droits supérieur et inférieur, droit interne, petit oblique et releveur de la paupière supérieure

Le V, nerf trijumeau

Le réflexe cornéen

Il consiste à effleurer la cornée avec un mèche de coton, sans toucher les cils ni la conjonctive.

Lorsque le patient porte son regard en haut et latéralement, il survient un réflexe de clignement bilatéral trigémino-facial.

La racine motrice du V

Demandez au patient de fermer fortement la mâchoire, pour faire contracter les muscles temporaux et masséters, puis d'ouvrir la bouche contre résistance pour mettre en action les muscles ptérygoïdiens.

Le réflexe massétérin trigémino-facial

En tapant légèrement sur le menton avec le marteau à réflexe, vous devez obtenir une contraction symétrique des muscles masticateurs.

Le VII, nerf facial

La racine motrice

On la teste en faisant plisser le front, fermer fortement les yeux, sourire, gonfler les joues et siffler.

La racine sensitivo-sensorielle

Elle assure en grande partie la sensitivité gustative.

Le VIII, nerf auditif

Il permet l'acuité auditive que l'on peut évaluer avec le tic-tac d'une montre, le chuchotement de mots ou un claquement léger des doigts, etc.

Les conductions aérienne et osseuse sont mesurées avec un diapason.

Les algodystrophies

Définition

L'une des conséquences possibles d'un traumatisme est de voir se développer une algodystrophie. Les algodystrophies sont définies par un ensemble de manifestations pathologiques extrêmement polymorphes, en rapport avec des perturbations vasomotrices, elles-mêmes déclenchées par des agressions très variées.

Elles semblent être favorisées par un terrain particulier :
- Instabilité neurovégétative
- Troubles métaboliques (hypertriglycéridémie, diabète)
- Anxiété.

La symptomatologie est dominée par des douleurs (de type inflammatoire ou mécanique), des troubles vasomoteurs et trophiques, souvent déclenchés par un traumatisme.

L'aspect pseudo-inflammatoire, d'intensité variable, de la maladie est important. L'atteinte touche une ou plusieurs régions articulaires, affectant différents plans tissulaires (depuis les téguments jusqu'à l'os).

Il n'y a ni signes biologiques d'inflammation, ni fièvre, ni modification de la formule sanguine et de la vitesse de sédimentation.

L'évolution est très variable, la guérison peut se faire en quelques semaines, quelques mois ou quelques années, avec ou sans séquelles trophiques.

Etiologie

Le diagnostic des algodystrophies, facile dans les formes typiques, peut être extrêmement difficile dans les formes atypiques ou mono-symptômatiques, notamment en l'absence d'anomalies radiologiques. Ce diagnostic doit d'ailleurs être toujours soupçonné avant l'atteinte radiologique, car celle-ci est tardive.

La fréquence de ces algodystrophies est très grande. De nombreuses formes atypiques ou incomplètes ne sont pas reconnues. Si, dans 50 % des cas, aucun facteur étiologique n'est mis en évidence, dans les 50 % restant, l'algodystrophie se présente comme une maladie secondaire à des causes variées :

- Traumatismes de nature et d'intensité variables
- Intervention chirurgicale
- Immobilisation plâtrée
- Affection non traumatique de l'appareil locomoteur (infectieuse, inflammatoire, métabolique, tumorale bénigne ou maligne)
- Affection du système nerveux (périphérique ou central)
- Affection cardio-vasculaire
- Affection pleuro-pulmonaire
- Affection endocrinienne
- Tumeur bénigne
- Tumeur maligne (primitive ou secondaire)
- Grossesse
- Médicaments (barbituriques, tuberculostatiques...)

Quelle que soit leur importance, les traumatismes sont la cause de près de 70 % des algodystrophies des membres inférieurs et de 40 % de celles du membre supérieur.

Rappel clinique des algodystrophies

Phase chaude

- Début progressif, plus rarement brutal
- Douleur d'intensité variable, soit spontanée et permanente, soit déclenchée par le mouvement ou la mise en charge du membre.
- Impotence fonctionnelle plus ou moins marquée.
- Aspect de la région atteinte normale ou d'allure inflammatoire, avec rougeur des téguments, hyperthermie et hyperesthésie cutanée.
- L'évolution de cette phase peut être très courte, voire inaperçue, ou dure plusieurs semaines à plusieurs mois

Phase froide

- Les douleurs spontanées diminuent progressivement.
- Les douleurs provoquées peuvent persister.
- L'impotence fonctionnelle peut rester totale.
- L'aspect de la région atteinte est :
  - Soit normal
  - Soit œdématié
  - Soit porteur d'une érythrocyanose, surtout en position déclive

– L'hypothermie franche a généralement remplacé l'hyperthermie
– Ultérieurement, on assiste à un retour à la normale, ou à la persistance des troubles trophiques avec :
  – Fibrose
  – Rétraction tendineuse capsulaire et aponévrotique
  – Limitation des mouvements.

Biologie

Sur le plan biologique, absence de signes d'inflammation et vitesse de sédimentation normale.

En cas d'épanchement articulaire, le liquide synovial est de type mécanique.

Calcémie, calciurie, phosphorémie, phosphatases alcalines, sont normales. L'hydroxyprolinurie est habituellement élevée.

Imagerie

Les signes radiologiques sur lesquels reposait classiquement le diagnostic d'algodystrophie sont en fait inconstants et d'apparition tardive.

Leur aspect, leur intensité, leur topographie, leur propagation sont très variables d'un cas à l'autre.

Les clichés doivent être d'excellente qualité, comporter des radiographies du côté atteint et du côté opposé pour les comparer.

Les anomalies radiologiques évocatrices de l'algodystrophie n'apparaissent qu'après un retard de plusieurs semaines à plusieurs mois, par rapport au début des manifestations fonctionnelles. L'aspect classique de la radiographie de l'algodystrophie montre une hypertransparence osseuse, d'intensité très variable, qui prédomine dans les régions sous-chondrales.

Il n'y a pas de déformation des os, ni de fracture pathologique, malgré l'intensité de la déminéralisation, à l'exception du rachis où il peut se produire des tassements vertébraux.

La scintigraphie osseuse montre une hyperfixation, généralement intense, précoce, d'étendue très variable, parfois inconstante. Ces anomalies de fixation apparaissent dès le début des manifestations fonctionnelles et avant l'apparition des signes radiologiques. Elles persistent plus longtemps que les signes cliniques, et régressent habituellement avant les signes radiologiques.

L'apport de la scanographie dans le diagnostic de l'algodystrophie reste limité. L'IRM, surtout utilisée au niveau de la hanche, permet de faire le diagnostic différentiel entre ostéonécrose et algodystrophie.

Diagnostic thermique manuel

Au début de l'évolution il existe une hyperthermie généralement très intense. Les zones atteintes sont très thermo-irradiantes et faciles à détecter.

Après une durée variable, une hypothermie succède à l'hyperthermie initiale.

Formes cliniques

Elles sont extrêmement nombreuses :

- Formes incomplètes :
  - Atteinte isolée des parties molles
  - Atteinte des capsules
  - Atteinte des tendons
  - Atteinte des aponévroses
  - Atteinte des synoviales
- Formes atténuées : simulant une tendinite, une capsulite, une arthrose, une téno-synovite.
- Il existe des formes bilatérales aux membres supérieurs simulant une maladie rhumatoïde.
- L'existence de formes partielles et parcellaires complique le diagnostic (atteinte d'un seul doigt d'une main ou d'une partie d'un condyle fémoral).

Suivant la topographie :

- Au membre supérieur, dans sa forme typique, l'algodystrophie de la main est facile à reconnaître. Quelques semaines après un traumatisme parfois guéri et oublié, apparaissent rapidement (en quelques heures ou en quelques jours) des douleurs et un gonflement du poignet et de l'ensemble de la main. Les doigts s'enraidissent en demi-flexion, ils sont boudinés, toute tentative de mobilisation déclenche de violentes douleurs. La peau est lisse, rosée ou rouge et chaude.
- La main et l'épaule peuvent être atteintes ensembles. C'est le classique syndrome « épaule – main » qui peut succéder à un traumatisme du membre supérieur *ou à un infarctus du myocarde.*
  Aux douleurs d'épaule s'ajoute une rétraction capsulaire avec limitation de la mobilité passive, surtout en abduction et en rotation externe. L'atteinte de l'épaule peut parfois être isolée.
- L'atteinte du coude est exceptionnelle.
- L'atteinte de la région du pied est la plus fréquente du membre inférieur, elle est le plus souvent d'origine traumatique. Le début peut être brutal, simulant une crise de goutte. Les douleurs, l'œdème du pied et de la cheville empêchent la marche.
- L'atteinte de la hanche se limite à une impotence fonctionnelle qui contraste avec une mobilité passive normale ou sub-normale. Ce type d'atteinte peut survenir en fin de grossesse ou après l'accouchement.
- L'atteinte du genou, rare, simule une arthrite ou une poussée d'arthrose.
- L'atteinte de la cheville simule une entorse sans notion de traumatisme.
- L'atteinte du rachis, avec tableau clinique décrit autrefois sous le nom de syndrome de KÜMMEL-VERNEUIL, comporte une douleur aiguë rachidienne simulant une cervicalgie, une dorsalgie ou une lombalgie aiguë.
- L'atteinte de la paroi thoracique antérieure est primitive ou secondaire, notamment à un infarctus du myocarde.

Signalons enfin des algodystrophies à épisodes successifs et des algodystrophies récidivantes.

Diagnostic différentiel

Il est parfois très difficile, surtout dans les formes incomplètes et atypiques. D'autant plus que chaque affection, risquant d'être confondue avec une algodystrophie, peut elle-même être responsable d'une poussée d'algodystrophie.

– **Les arthrites** (inflammatoires, septiques, goutteuses ou tuberculeuses) associent une augmentation de la vitesse de sédimentation, une hyperleucocytose et un liquide synovial inflammatoire ou purulent.

– **Les téno-synovites septiques** (phlegmons des gaines tendineuses) associent une hyperleucocytose et une vitesse de sédimentation accélérée.

– Les **infections** et les **descellements de prothèse articulaire** qui ne sont pas toujours radiologiquement visibles.

– Les **tumeurs bénignes** comme l'ostéome ostéoïde sont de diagnostic parfois difficile. La recrudescence nocturne des douleurs, l'efficacité souvent spectaculaire de l'aspirine et des anti-inflammatoires non stéroïdiens sont en faveur de l'ostéome ostéoïde.

– Les **tumeurs malignes** primitives ou secondaires nécessitent une biopsie osseuse.

– **L'ostéonécrose aseptique** de la tête ou d'un condyle fémoral.

– **L'arthrose**

– **Les fractures de fatigue** qui donnent le même tableau pseudo-inflammatoire, les radiographies sont normales, dans les deux cas, au début.

– **Les entorses** sont parfois difficiles à différencier d'une algodystrophie spontanée (le malade "croit avoir eu une entorse").

– **Les tendinites** au diagnostic difficile, l'algodystrophie peut se présenter comme l'atteinte isolée d'un tendon.

– **Le syndrome de conversion somatique,** au diagnostic aussi très difficile. La scintigraphie osseuse est normale dans les syndromes de conversion.

Physiopathologie

Les théories autrefois avancées (infectieuse, endocrinienne, inflammatoire) sont aujourd'hui abandonnées. Depuis les travaux de LERICHE, on admet que les manifestations pathologiques groupées sous le nom d'algodystrophie sont le résultat de perturbations vasomotrices (avec essentiellement une stase vasculaire) provoquées par des agressions très variées.

Ces agressions, parfois très banales, seraient le point de départ d'influx nociceptifs, ce qui déclencheraient des impulsions afférentes responsables des perturbations vasomotrices. Ces phénomènes s'effectuent par l'intermédiaire d'un arc réflexe avec les nerfs sensitifs comme voie afférente, les formations végétatives de la moelle comme centre, et les fibres sympathiques post-ganglionnaires comme voies efférentes.

À cela, il faut ajouter le rôle exercé par les centres supérieurs dont le dérèglement peut également entrer en jeu. Certains neuromédiateurs, comme la sérotonine, pourraient intervenir par leur action sclérosante.

Quelques principes de traitement

Les patients venant nous consulter uniquement pour une algodystrophie sont rares. En revanche nous sommes persuadés que de nombreux patients qui consultent, après un traumatisme, en présentent des signes frustres. Il faut tenir compte de ces porteurs d'un syndrome algostrophique *a minima*, pour adapter leur traitement.

« Primum non nocere ».

Hormis le traitement médicamenteux, pendant la phase chaude, il faut respecter la mise au repos de la région atteinte. Nous avons soulagé quelques cas de patients porteurs de cette affection, mais nous devons bien convenir que la guérison de l'algodystrophie ne nous appartient pas.

Le traitement ostéopathique doit être le plus doux possible, agir à distance des lésions inflammatoires, rechercher la perturbation mécanique *la moins secondaire*. N'oublions pas qu'il existe simultanément plusieurs niveaux d'atteinte tissulaire. Ces niveaux de souffrance tissulaire sont intriqués les uns aux autres, un peu à la manière de poupées russes.

Les manœuvres de mobilisation articulaire dans la zone affectée sont proscrites tant qu'elles déclenchent ou augmentent les douleurs. Ce **respect de la non-douleur** doit être le leitmotiv de la prise en charge ostéopathique. Toute surcharge nociceptive ne peut que relancer les processus inflammatoires et aller à l'encontre du but recherché.

On doit chercher à diminuer les phénomènes de stase vasculaire. On peut agir, soit sur les éventuels obstacles mécaniques, soit indirectement par la voie neurovégétative pour agir sur les vaisseaux et leur débit.

Pour améliorer l'état de ces patients il faut vérifier et libérer l'environnement anatomique de la voie neurovégétative, surtout celui des plexus et des segments médullaires en cause. Il est également bénéfique, en cas de perturbations, d'agir sur toute la régulation neuro-endocrinienne par le *Mécanisme Respiratoire Primaire*.

L'insuffisance vertébro-basilaire

Nous sommes surpris de constater la grande fréquence des troubles vertébro-basilaires, chez les patients qui nous consultent. Ce sont souvent des insuffisances "a minima" présentes depuis de nombreuses années. Le patient habitué à ses symptômes ne croit même plus qu'il peut exister une solution à ses troubles.

Il mène une vie "précautionneuse", évitant surtout les positions de bras en l'air, tête en arrière et les changements rapidement de position.

Le tronc vertébro-basilaire

L'artère vertébrale

Elle épouse à peu près la grosseur du canal transversaire. Pendant son trajet elle est accompagnée d'un plexus veineux entouré de fibres sympathiques. Celles-ci, en cas d'irritation, peuvent entraîner une vasoconstriction responsable de nombreux troubles fonctionnels.

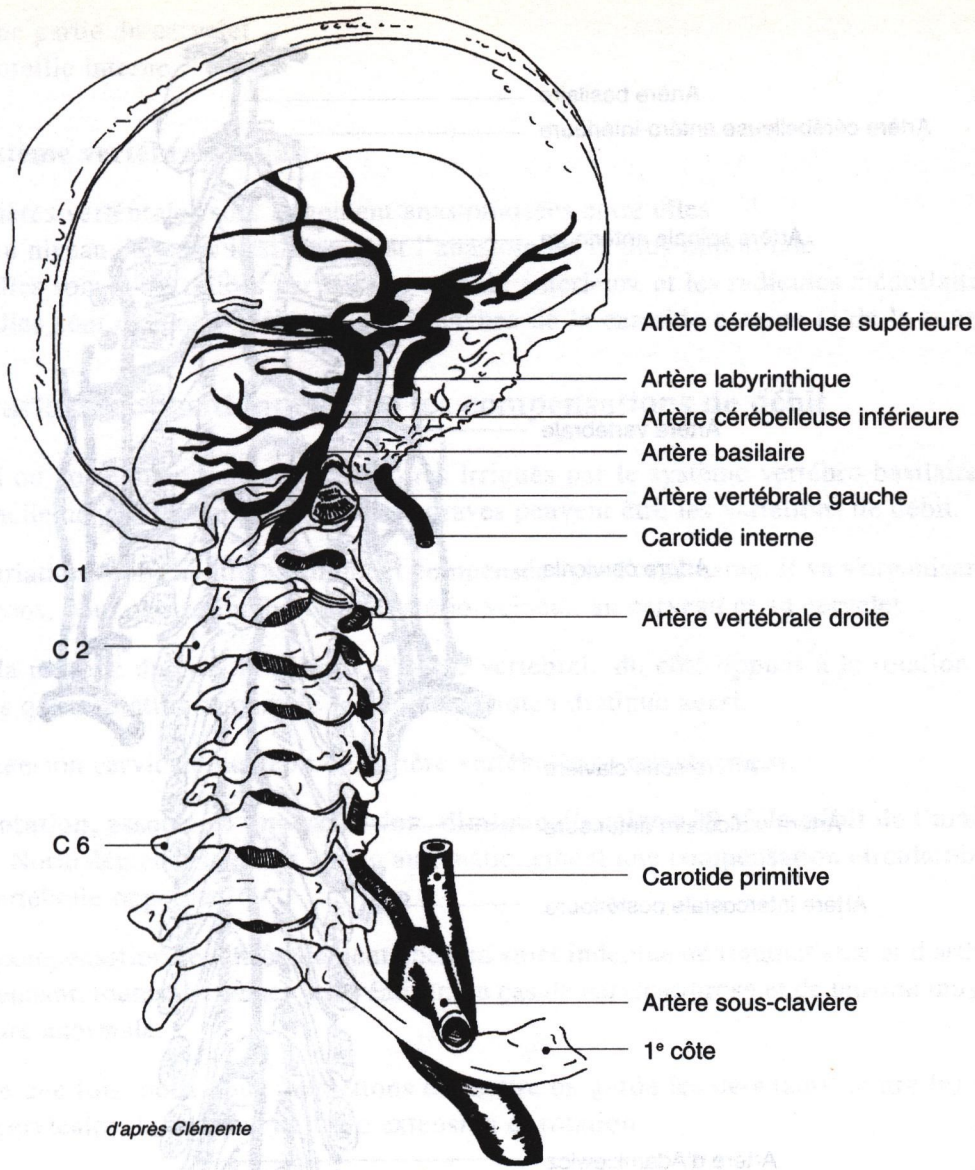

Fig. 44 : L'irrigation vertébro-basilaire

Le tronc basilaire

Les deux artères vertébrales s'unissent pour former le tronc basilaire, d'un diamètre de 4 à 5 mm et d'une longueur de 2,5 à 4,5 cm.

Le tronc basilaire se termine dans l'espace inter-pédonculaire, où il se divise en deux artères cérébrales postérieures qui irriguent la partie postérieure du cerveau, les lobes occipitaux, l'hypothalamus et une partie du mésencéphale.

Les collatérales intracrâniennes des artères vertébrales et du tronc basilaire vascularisent :
- la moelle cervicale haute
- une partie du bulbe
- le tronc cérébral

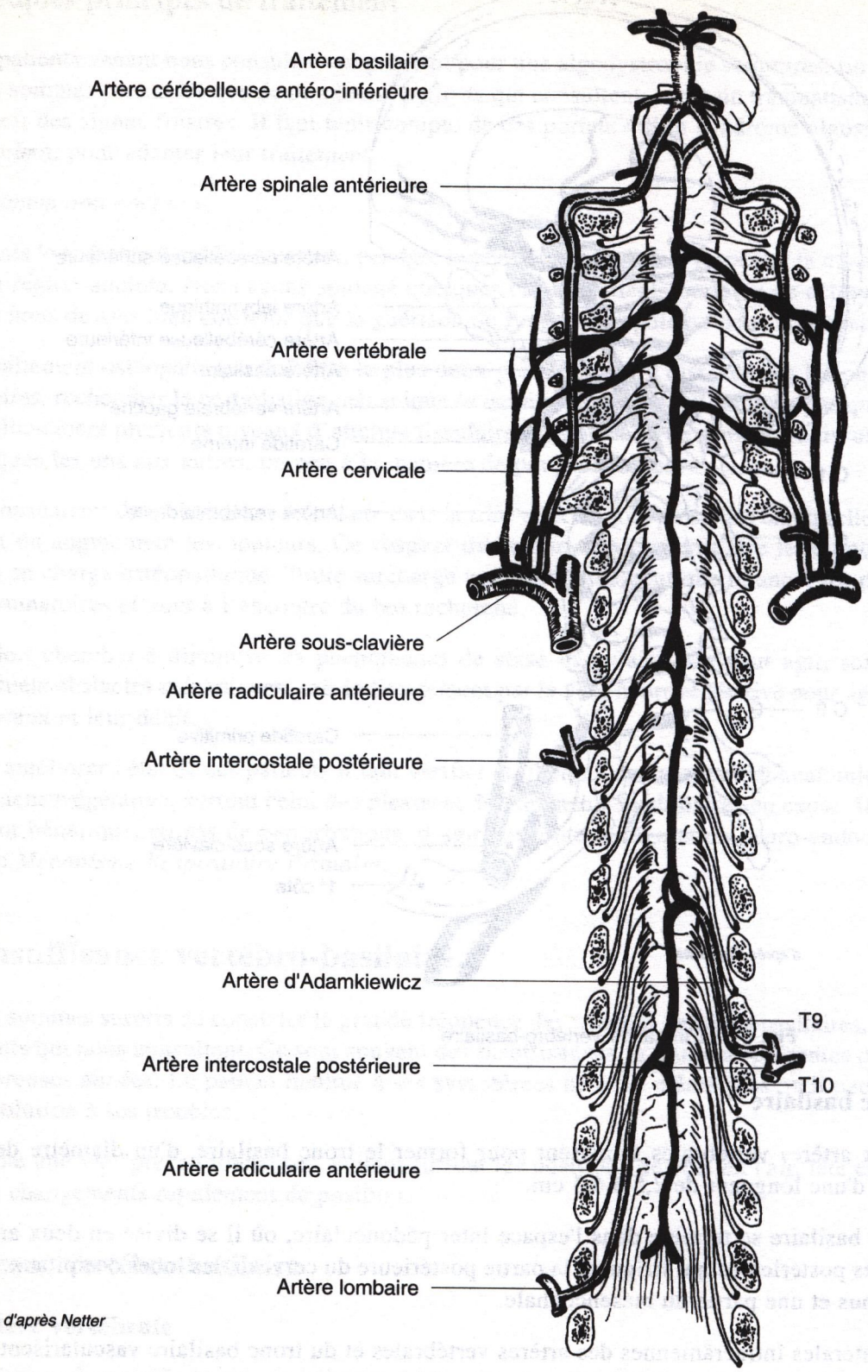

Fig. 45 : Le réseau artériel médullaire avec l'artère d'Adamkiewicz (vue postérieure d'une colonne ouverte)

– une partie du cervelet
– l'oreille interne.

Le système vertébro-basilaire

Les artères vertébrales sont largement anastomosées entre elles.
– Au niveau du tronc basilaire, c'est l'anastomose la plus importante
– Elles sont aussi reliées par l'artère spinale antérieure et les radicules médullaires
– Elles sont connectées à certaines branches de la carotide externe et de la sous-clavière.

Les variations positionnelles et les compensations de débit

Quand on voit l'importance des territoires irrigués par le système vertébro-basilaire, on imagine facilement combien pathogènes ou graves peuvent être les variations de débit.

Ces variations doivent être absolument compensées par l'organisme. Il va s'organiser de toutes les façons, pour assurer un bon débit artério-veineux au cerveau et au cervelet.

Dans la rotation du cou, le débit de l'artère vertébrale du côté opposé à la rotation se réduit. Notons qu'en rotation maximale le débit carotidien diminue aussi.

En extension cervicale, le débit de l'artère vertébrale se ralentit aussi.

Une rotation, associée à une extension, diminue d'environ 30 % le débit de l'artère vertébrale. Normalement, il se met en jeu automatiquement une compensation circulatoire par l'artère vertébrale opposée.

Cette compensation se fait facilement chez un sujet indemne de traumatisme et d'arthrose. Elle a, cependant, toutes les peines à se réaliser, en cas de cervicarthrose et de tension musculo-ligamentaire anormale.

Encore une fois, nous nous permettons de mettre en garde les débutants contre les manipulations cervicales, la colonne en forte extension et rotation.

Dans cette position, non seulement le débit vertébral est diminué, mais l'artère est étirée dans son trajet inter-transversaire en dessous de C2, et aussi dans ses coudes occipito-atloïdo-axoïdiens.

Le plexus nerveux sympathique étiré réagit en provoquant une vasoconstriction réflexe. Cette dernière diminue encore plus le débit artériel.

Un ralentissement de débit des deux artères vertébrales a un retentissement sur la circulation basilaire.

Nous avons pu prouver, avec l'effet Doppler, une augmentation de débit vertébro-basilaire de l'ordre de 25 à 30 %, en libérant certaines attaches du défilé thoracique et en mobilisant les reins.

On s'est interrogé longtemps sur l'origine de cette augmentation de débit.

Etait-elle d'origine réflexe ou hormono-chimique ? La rapidité du changement plaide en faveur d'une origine réflexe partant des mécanorécepteurs locaux.

Les compressions mécaniques

L'arthrose

Une uncarthrose, une discarthrose, une arthrose interapophysaire peuvent avoir un retentissement sur l'artère vertébrale qui peut être carrément refoulée par les proliférations osseuses.

C'est alors plutôt du côté de la rotation que le débit est diminué.

Les autres compressions mécaniques

Il existe d'autres possibilités de compression mécanique, à savoir :

- les malformations de la charnière occipito-cervicale (impression basilaire par exemple),
- la fibrose et l'inflammation des attaches du scalène,
- les apophysomégalies cervicales basses,
- les mal-obliquités costo-claviculaires,
- les tumeurs de toutes sortes,
- les séquelles de traumatisme cervico-thoracique,
- les séquelles pleuro-pulmonaires,
- les fixations de la première articulation costo-vertébrale,
- les cals osseux costo-claviculaires.

Action indirecte de l'arthrose

Dans l'arthrose unco-vertébrale et interapophysaire, le nerf vertébral, qui n'existe que dans la portion inférieure du canal transversaire, peut être irrité mécaniquement et créer une vasoconstriction plus ou moins durable de l'artère.

Les proliférations osseuses, atteignant le canal vertébral, peuvent causer aussi une vasoconstriction réflexe de l'artère vertébrale.

Les atteintes réflexes

Toutes les atteintes de la chaîne sympathique cervicale peuvent agir sur le calibre de l'artère vertébrale. Les fixations vertébrales jouent aussi leur rôle, mais à dire vrai, de nombreuses autres fixations tissulaires, d'origine musculo-ligamentaire ou viscérale, peuvent avoir un effet réflexe sur la paroi artérielle.

La veine vertébrale

Son débit ne peut pas varier en fonction de spasme réflexe comme sa voisine l'artère, mais elle a besoin du vide inspiratoire thoracique pour faciliter sa circulation.

Tout ce qui peut gêner la transmission des pressions négatives intraveineuses a un effet sur la veine vertébrale. Ce sont plus particulièrement les problèmes du défilé cervico-thoracique, que nous allons étudier plus loin, qui affectent la circulation de la veine vertébrale.

Le réflexe de Cushing

Les pressions intra-thoraciques retentissent directement sur les conditions de drainage du système veineux cervico-encéphalique.

Ce rapport de pressions se fait par les veines jugulaires et aussi toutes les autres veines cervico-thoraciques comme les veines vertébrales.

On sait qu'environ 37 % des traumatisés du crâne ont conjointement un traumatisme thoracique (*Traumatic head injury and pulmonary damage*, J. TRAUMA 22, 766-769, 1982).

Ceci souligne combien il est important de libérer le système myo-ligamento-fascial du défilé thoracique, pour améliorer la circulation veino-lymphatique du crâne.

Nous pensons aussi que les fixations du rein jouent un rôle réflexe très important dans la circulation vertébro-basilaire.

Les autres étiologies

- L'athéromatose, on met en cause dans la formation de l'athérome ; l'hypertension artérielle, le tabagisme, le diabète, les contraceptifs oraux et peut-être certains traumatismes. Ceux-ci pourraient fragmenter, détacher et faire migrer les plaques d'athérome.
- L'athérosclérose, qui se situe en majorité à l'ostium de l'artère vertébrale sur la sous-clavière.
- Les sténoses ou thromboses de la sous-clavière responsables d'hémo-détournements.
- Les dysplasies qui réalisent des images "en perles enfilées"
- Les manipulations brutales du rachis cervical en extension-rotation pouvant créer une dissection intimale et entraîner une thrombose artérielle.
- Les dissections et les embolies de toutes sortes.

Symptômes de l'insuffisance vertébro-basilaire

Ils sont caractéristiques des territoires mal irrigués, nous avons vu qu'il peut s'agir de la moelle cervicale haute, du bulbe, du tronc cérébral, d'une partie du cervelet et de l'oreille interne, on trouve :

- **un syndrome vestibulaire,** à type de vertiges positionnels ;
- **des manifestations ophtalmiques :** des troubles de type "flou visuel", vision grise non colorée, baisse de l'acuité et hallucinations ;
- **des troubles oculomoteurs :** troubles parétiques, "drop-attack" provoqué par un mouvement de rotation de la tête, entraînant une chute sur les genoux sans perte de la conscience, ni vertiges (ils sont de courte durée) ;
- **des céphalées :** caractéristiques, d'intensité moyenne, elles commencent au niveau sous-occipital pour ensuite irradier vers l'avant ;
- **des paresthésies :** elles se situent au niveau des bras et des mains, de l'hémicorps ou de l'hémiface mais de façon incomplète ;
- **des troubles cérébelleux :** instabilité, manque d'équilibre ;
- **des acouphènes :** par atteinte de la VIIIe paire crânienne ;
- **des hypoacousies ou des hyperacousies :** rappelons que l'artère basilaire abandonne une branche à l'oreille interne et que c'est à elle que l'on peut attribuer ces troubles de l'acuité auditive ;

• **des troubles du sommeil,** de la vigilance et de la mémoire, ces derniers sont souvent associés à des troubles auditifs ;

Le syndrome du défilé thoracique

Le défilé cervico-thoracique

Le défilé cervico-thoracique est à connaître absolument. Il est souvent le siège de problèmes mécaniques qui ont un retentissement important sur la circulation lympho-artério-veineuse crânio-cervico-thoracique. En voici les éléments constitutifs.

Le défilé costo-scalénique

- en bas, la 1re côte,
- en avant, le scalène antérieur,
- en arrière, le scalène moyen.

La compression du défilé costo-scalénique peut avoir des conséquences vasculaires et nerveuses, car tous les troncs primaires du plexus cervico-brachial se trouvent juste en arrière du plan vasculaire passant près des scalènes.

Le défilé costo-claviculaire

- en haut, le muscle sous-clavier, son aponévrose et la face inférieure de la clavicule.
- en bas, la face supérieure de la 1re côte, le tendon du scalène antérieur et l'aponévrose cervicale moyenne.

Il est utile de rappeler qu'il existe, en temps normal, une compression physiologique du défilé costo-claviculaire, dans les mouvements importants de l'épaule. La moindre anomalie musculo-ligamentaire a une action compressive rapide sur ses éléments vasculaires (artères, veines, lymphatiques).

Le tunnel sous-pectoral

L'ensemble vasculo-nerveux passe sous le tendon du petit pectoral, près de son insertion coracoïdienne. C'est par l'intermédiaire des ligaments coraco-claviculaires que le petit pectoral peut jouer un rôle compressif.

En réalité, cette compression sous-pectorale est rare, c'est indirectement que le petit pectoral, en agissant sur la coracoïde et ses ligaments, peut créer ou augmenter une compression costo-claviculaire.

Les compressions du défilé thoracique

Cette région, surchargée d'éléments anatomiques nobles, est comprimée naturellement, non seulement dans les mouvements importants de l'épaule (abaissement du moignon de l'épaule, abduction et rotation externe du membre supérieur et rétropulsion de l'épaule), mais aussi dans les mouvements de rotation et d'extension de la colonne cervicale.

C'est pour cette raison que le port d'un sac en bandoulière ou le simple fait d'avoir une ceinture de sécurité peut, chez ceux qui ont un problème musculo-ligamentaire de cette région, donner des troubles vasculo-nerveux.

"The Lancet" (1995, 346, 1044) fait état de syncopes dues au port de la ceinture de sécurité, quand le conducteur se tourne vers la droite ! Ce serait dû à l'hypersensibilité du sinus carotidien comprimé mécaniquement par la rotation de la tête.

Etiologie

D'une manière générale, on retrouve plus de compressions du défilé cervico-thoracique chez les femmes, en raison d'une plus grande obliquité de la clavicule et de la première côte.

Certaines causes sont connues, d'autres moins. Nous allons les séparer en fonction de leur origine osseuse, myo-fascio-ligamentaire et générale.

Le plan osseux

- apophysomégalie de C7, plus rarement de C6,
- côte cervicale, agénésie de la 1re côte, remplacée par du tissu fibreux,
- cal osseux post-fracturaire sous-claviculaire ou sus-costal,
- mal-obliquités costo-claviculaires d'origine congénitale ou malpositionnelle fœtale. Celles-ci, quand elles sont minimes, ne sont pas reconnues, mais notre expérience nous a montré qu'elles sont très nombreuses et qu'elles sont un terrain extrêmement favorable aux compressions du défilé costo-thoracique.
- scolioses cervico-dorsales,
- séquelles déformantes ostéofibreuses de traumatisme cervico-thoracique,
- adhérences et fibroses post-infectieuses pleuro-pulmonaires (primo-infection, tuberculose, pleurésie, etc.).

Le plan mou

- les problèmes dus aux variations d'insertion du scalène antérieur.
- les éventuelles doubles insertions du scalène moyen.
- les rétractions fibro-musculaires cleïdo-costo-vertébrales.
- les fixations costo-vertébrales C7/D1.
- les fixations sterno-claviculaires et acromio-claviculaires.
- les fixations pleuro-cervicales, d'origine infectieuse ou traumatique.
- les habitus asthéniques et les hypotonies générales iatrogènes (anxiolytiques, antidépresseurs, barbituriques, etc.).

Les causes générales

L'athéromatose, l'artériosclérose, les thromboses, les maladies de l'artère, les malformations artérielles, les malpositions anatomiques.

Les symptômes

Les paresthésies des membres supérieurs

Ce sont le plus souvent les mains qui sont concernées et plus rarement les avant-bras et les bras.

Le territoire C8/D1 est le plus fréquemment atteint. L'irradiation commence au niveau de la face interne des bras, pour se continuer sur le bord cubital de l'avant bras, et se terminer aux 4e et 5e doigts.

Les patients effectuent désespérément des manœuvres, à la recherche de la position adéquate pour diminuer l'irritation du nerf. Ils mettent souvent la main paresthésiée derrière la nuque pour obtenir une sédation éphémère de la douleur.

Il existe quelques périarthrites scapulo-humérales consécutives aux compressions du défilé thoracique. La compression d'une branche sensitive capsulaire qui en est la cause.

Plus rarement, on peut voir des petites irradiations costales moyennes, précordiales chez l'homme et mammaires chez la femme.

Les signes circulatoires

Artériels

Ils apparaissent en fonction de la position du patient. Au réveil, le patient peut ressentir, après être resté trop longtemps couché sur le même côté, des troubles trophiques des doigts, des crampes avec impotence fonctionnelle labile.

Le signe le plus important est la sensation de doigts gourds, voire anesthésiés que le patient secoue sans fin, pour leur redonner un peu de vie. C'est une sorte de maladie de Raynaud unilatérale.

Ces symptômes surviennent le plus rapidement bras en l'air et tête en arrière.

Veino-lymphatiques

La veine sous-clavière, placée en avant de l'artère, est la première à être comprimée dans certains mouvements ou dans certaines positions.

Mais les compensations sont plus efficaces que pour les problèmes artériels, car parmi nos patients atteints d'un syndrome du défilé, seuls 15 % environ présentent des signes lympho-veineux évidents ; infarcissement des tissus mous, doigts boudinés, coloration bleutée des téguments et sudation locale.

Les symptômes surviennent surtout lors de l'activité musculaire. Le ou les membres supérieurs du patient paraissent très lourds, avec une cyanose et un œdème de la main qui s'améliorent au repos.

Dans la position bras en l'air, tête en arrière, les signes veino-lymphatiques mettent plus longtemps à se manifester, cette position améliorant même, au départ, les symptômes.

SIGNES GÉNÉRAUX

Ce sont tous les signes qui peuvent découler de l'atteinte d'une compression de l'artère sous-clavière et surtout de sa branche collatérale, l'artère vertébrale. L'artère mammaire interne est peu concernée.

Nous reverrons plus loin ces signes généraux, en voici les principaux ;

Vertiges, céphalées, nausées, instabilité, manque d'équilibre, mauvaise appréciation de l'espace, petites incoordinations psychomotrices, acouphènes, hyperacousie, perte de mémoire, rendement intellectuel plus faible, troubles digestifs généraux, douleurs thoraco-abdominales superficielles.

Le patient vertigineux

Il faut savoir qu'un patient sur sept consulte un généraliste pour des vertiges. Comme pour les maux de tête les cas simples et bénins se mêlent aux cas graves.

Les vertiges peuvent être accompagnés de signes labyrinthiques (surdité, acouphènes et sensation de plénitude auriculaire).

Le vertige paroxystique positionnel bénin

Il survient quand des otoconies se détachent de la macule ventriculaire, qui évalue les déplacements linéaires de la tête.

Ce détachement des otoconies crée un déséquilibre de l'activité utriculaire et un déplacement de cristaux flottant dans les espaces endolymphatiques.

C'est en se déposant sur la cupule du canal semi-circulaire postérieur que les otoconies déclencheraient un intense vertige rotatoire de durée brève (environ 20 secondes), selon certaines positions de la tête. Au départ de la macule utriculaire, les otoconies se déposent sur la cupule du canal semi-circulaire postérieur en en modifiant la masse et de ce fait la barosensibilité.

On peut le mettre en évidence par la manœuvre de Hallpike qui consiste à allonger rapidement un patient assis sur une table d'examen ou à le relever rapidement s'il est couché.

En cas de vertige paroxystique bénin, le patient ressent un grand vertige rotatoire associé à un nystagmus rotatoire géotropique du côté de l'oreille atteinte. Il existe presque toujours un temps de latence à ce vertige.

N.B. : En cas d'atteinte du système nerveux central, le vertige apparaît **sans temps de latence mais moins intense.** Le nystagmus qui lui est associé persiste souvent et ne s'inverse pas à la position assise.

Etiologie

Les traumatismes crânio-cervicaux jouent certainement un rôle dans ce genre de vertiges en provoquant des lésions de la membrane otolithique.

L'irritation du sympathique cervical et l'œdème des tissus lésés entraînent une diminution du débit de l'artère vertébrale et indirectement une lésion membraneuse des otolithes.

Etiopathogénie

Dans les suites de problèmes traumatiques ou circulatoires, il se constitue une cupulolithiase par modification de la pression du liquide endolabyrinthique. Cette cupulolithiase provoque la formation d'otoconies dont nous avons déjà parlé dans le chapitre précédent.

Remarque

Les O.R.L. pour traiter ces patients, les placent dans la position de déclenchement du nystagmus et du vertige. Ils leur font subir, alors, un brusque mouvement de bascule de 180° pour inverser la position de la cupule, afin de disperser les otoconies qui la gênent.

Il nous est arrivé d'obtenir de bons résultats sur certains vertiges en manipulant les patients, en position dite de "dog technique".

Cette manœuvre surtout adaptée aux vertèbres dorsales fait passer rapidement le patient de la position assise à la position couchée. Ce n'est peut-être pas toujours la correction vertébrale même qui a permis ces succès, mais le simple fait d'horizontaliser rapidement un patient, en lui dispersant involontairement les otoconies !

Le syndrome postural

Il survient après les traumatismes cervicaux et crâniens. On peut dire qu'il est fréquent dans les suites du "coup du lapin".

Il peut n'apparaître que des mois ou des années après l'accident, en voici les signes les plus connus :
- déséquilibre,
- impression de flottement,
- vertiges brefs, lors des mouvements de la nuque ou du corps,
- cinétose (mal des transports),
- difficulté à la conduite de nuit,
- mauvaise appréciation des distances,
- céphalées,
- rachialgies.

Les autres vertiges

Les vertiges d'origine vasculaire

Etiologie

- l'âge et ses phénomènes d'athérosclérose et d'arthrose,
- les maladies emboliques, les diathèses thrombogènes,
- les anomalies vasculaires congénitales,
- les maladies artérielles acquises, soit par prédisposition congénitale naturelle, soit par cause inconnue, les anévrismes, les dissections et les maladies des parois artérielles,

– les crises anxio-dépressives,
– les dysfonctions temporo-mandibulaires et les problèmes dentaires,
– les pathologies ostéo-articulaires et myo-fascio-ligamentaires cervicales.

Les vertiges, d'origine vasculaire, réversibles

Ce sont des vertiges répétés de courte durée et de pronostic favorable, en voici les principales causes.

L'insuffisance vertébro-basilaire

Les vertiges sont positionnels et dus à une modification de l'hémodynamique rapide. Parfois associés à un spasme artériel ou à des lésions athéromateuses, on assiste à une diminution du flux sanguin de l'artère vertébrale, le plus souvent dans son trajet cervical. (C'est une ischémie transitoire vestibulaire).

Les ischémies transitoires vestibulaires

De nombreux vertiges sont la conséquence de légers accidents ischémiques affectant les noyaux vestibulaires.

La plupart du temps, il existe un terrain préexistant :
– cervicalgie, irritant la chaîne sympathique cervicale et donnant un spasme de l'artère vertébrale,
– uncodiscarthrose comprimant et irritant l'artère vertébrale,
– apophysomégalie et autres malformations congénitales,
– cervicarthrose et séquelles de traumatismes cervicaux.

L'examen clinique

Il met en évidence certains signes à rechercher absolument :
– une anisotension, c'est une tension systolique inégale des deux bras, le plus souvent la tension est plus basse du côté lésionnel,
– un test d'Adson-Wright positif du côté lésionnel,
– un souffle vasculaire cervical perceptible au stéthoscope (inconstant),
– des tests de mobilité montrant des fixations cervicales ou cervico-thoraciques.

Physiopathogénie

Les mouvements de la tête provoquent l'interruption du flux de l'une des artères vertébrales, soit par compression canalaire foraminale, soit par spasme et souvent par effets combinés.

Ce sont des vertiges de courte durée, difficilement différenciables du vertige paroxystique bénin provoqué par les otoconies.

Les troubles vestibulaires centraux sont fréquents dans l'insuffisance circulatoire vertébro-basilaire. Nous allons les décrire dans le chapitre suivant. Il faut savoir que les symptômes sont réversibles, l'électronystagmogramme est normal.

Remarque
Ces vertiges n'ont pas lieu quand le patient se couche à plat ventre.

Nous pensons que dans la position à plat ventre, les otolithes sont peu mobilisés. En gardant à peu près la même position, ils stimulent très peu les centres labyrinthiques, de plus la pression intra-cérébrale est légèrement augmentée en procubitus.

Pendant les consultations, il est important, pour garder la confiance du patient, de ne pas lui provoquer de vertiges par des changements de position hasardeux.

Si le patient repose sur le dos, il faut avant de le redresser, lui soulever la tête en flexion importante pendant une trentaine de secondes.

Les vertiges de Ménière

On pense que Van Gogh en était atteint et qu'il s'était automutilé pour cette raison.

Ils sont importants à différentier des vertiges positionnels post-traumatiques. En général, ils ne durent que quelques heures, en voici les principaux signes :
- vertiges rotatoires de courte durée, mais durant plus d'un quart heure,
- surdité unilatérale avec sensation de plénitude auriculaire,
- acouphènes unilatéraux (bourdonnement d'oreille) de sonorité grave,
- troubles déficitaires mais sans aréflexie.

Dans le vertige de Ménière on parle volontiers de la triade :
1. **vertiges**
2. **surdité**
3. **acouphènes unilatéraux.**

Les causes

On parle d'un hydrops idiopathique qui serait dû à une insuffisance de réabsorption de l'endolymphe par le sac endolymphatique.

L'atteinte du sac endolymphatique serait ou d'origine auto-immune, ou embryopathique, ou infectieuse, ou génétique ou traumatique.

L'hydrops idiopathique crée soit une hyperpression, soit une dilatation, soit une distension du labyrinthe membraneux.

Physiopathologie

Le labyrinthe membraneux baigne dans la périlymphe qui le sépare du labyrinthe osseux. Ce dernier est constitué de cavités communicant entre elles, formant un système clos rempli d'endolymphe. On distingue deux labyrinthes :
- *le labyrinthe antérieur* ou canal cochléaire, organe de l'audition
- *le labyrinthe postérieur* avec ses canaux semi-circulaires, l'utricule et le saccule. Le système endolymphatique lui est rattaché, c'est *l'organe de l'équilibre.*

L'hypothèse physique

L'augmentation de la pression due à l'hydrops augmente la tension de la membrane basilaire et comprime les organes de Corti.

L'augmentation de volume perturbe les qualités vibratoires du canal cochléaire amenant progressivement une surdité. Le même raisonnement s'appliquerait au niveau vestibulaire.

Précisions sur les symptômes

L'acouphène a une sonorité grave en conque marine, accompagné d'une sensation de plénitude de l'oreille.

L'hypoacousie, quand elle survient, rend plus aigu l'acouphène.

Les vertiges rotatoires sont souvent intenses et accompagnés de nausées et de vomissements.

Les crises peuvent être déclenchées par un choc émotionnel, les vertiges disparaissent ensuite au prix, hélas, d'une surdité irréversible.

Nous verrons plus loin qu'il peut exister un syndrome ménièriforme prémenstruel et prémé-nopausique. Le pronostic n'est pas le même et les symptômes s'améliorent souvent sponta-nément.

Les vertiges, d'origine vasculaire, irréversibles

Ce sont des patients qui nous consultent peu, en principe ils sont tout de suite dirigés vers des centres spécialisés. Il s'agit essentiellement du syndrome de Wallenberg et de la thrombose de l'artère auditive interne.

Le syndrome de Wallenberg

Nous le verrons dans le chapitre suivant, consacré au syndrome vestibulaire central.

Il est dû à une mauvaise irrigation des noyaux vestibulaires.

La thrombose de l'artère auditive interne

Elle provoque une ischémie et donne ces troubles :
- surdité avec aréflexie brutale due à la nécrose du labyrinthe
- vertiges, compensés au bout de quelques jours par une adaptation centrale.

Les vertiges d'autres origines

La névrite vestibulaire

La névrite vestibulaire donne un très grand vertige rotatoire pendant de nombreux jours. Elle touche le nerf vestibulaire et non les structures de l'oreille interne.

Souvent d'origine virale, elle provoque des vertiges sévères pendant trois jours, modérés pendant trois semaines et minimes pendant trois mois.

L'audition n'est pas affectée, il existe un déséquilibre latéralisé, un nystagmus horizontal rotatoire, des nausées et des vomissements.

La labyrinthite

C'est une inflammation d'origine virale, bactérienne ou toxique de l'oreille interne. Dans ce cas aussi, l'instabilité sévère dure pendant trois jours, l'instabilité moyenne pendant trois semaines et l'inconfort pendant trois mois.

Il peut rester une atteinte auditive neuro-sensorielle, la maladie de Ménière en est une forme.

Le neurinome de l'acoustique

Ce ne sont pas de vrais vertiges, mais des impressions d'instabilité.

Le neurinome de l'acoustique est un schwanome situé, au début, dans le contingent vestibulaire inférieur intra-canalaire du nerf cochléo-vestibulaire.

Il existe une surdité de perception unilatérale accompagnée de petits symptôme d'instabilité ou de déséquilibre.

La tumeur détruit graduellement les fibres du nerf vestibulaire.

Elle entraîne un déficit vestibulaire, compensé par les structures sous-jacentes des noyaux vestibulaires du tronc cérébral.

On trouve d'autres signes comme un hémispasme facial, une otalgie unilatérale, des céphalées et une hémi-anesthésie.

La sclérose en plaques

C'est une maladie très difficile à diagnostiquer à ses débuts, tant ses symptômes peuvent être discrets et peu évocateurs.

Elle se manifeste par des troubles de l'équilibre à type d'instabilité et de sensations ébrieuses.

N.B. : La survenue brutale de troubles de l'équilibre, spontanément résolutifs, doivent faire évoquer une S.E.P. Ces autres symptômes sont à connaître :

- paresthésies
- baisse rapide de l'acuité visuelle
- diplopie ophtalmoplégique
- décharges fulgurantes dans le corps, lors de la flexion de la nuque

Il faut rechercher des signes pyramidaux, cérébelleux et sensitifs. L'ophtalmoplégie est responsable de la diplopie et le nystagmus monoculaire provoque une *impression vertigineuse de déplacement des objets.*

Nous avons vu des scléroses en plaques dont le seul symptôme initial résidait en de petites démangeaisons de la face interne de la cuisse. C'est dire la difficulté de diagnostiquer cette maladie à ses débuts !

Le syndrome vestibulaire central

C'est la conséquence de lésions portant sur les connexions centrales des noyaux vestibulaires.

Il est surtout dû à une modification ou à un détournement du débit sanguin vertébro-basilaire, suite à des athéromes, des anomalies congénitales où des problèmes mécaniques importants affectant le système vertébro-basilaire.

Les signes d'intensité variable peuvent apparaître ensemble ou isolés. Nous ne voyons en consultation que les petits syndromes vestibulaires, les autres sont tout de suite dirigés chez les oto-rhino-laryngologistes ou à l'hôpital.

On distingue deux types :
1. Le syndrome vestibulaire central, donnant plutôt une instabilité
2. Le syndrome vestibulaire périphérique, accompagné de vertiges rotatoires et de nombreux signes neurovégétatifs.

Les voies neurologiques de l'équilibre

Les voies proprioceptives

De nombreux systèmes sensoriels délicats interviennent dans l'équilibre parmi lesquels ; les vestibules, la rétine périphérique, les muscles du cou, le système musculo-ligamentaire du pied et de nombreux autres récepteurs proprioceptifs situés un peu partout dans l'organisme, même dans les attaches viscérales.

Le nystagmus

Toutes ces informations sont collectées au niveau des noyaux vestibulaires, responsables des réflexes vestibulo-oculaires. Ils permettent un déplacement adapté de l'œil pour maintenir une vision latérale, c'est le nystagmus.

La moelle

La moelle envoie des influx aux noyaux vestibulaires, créant le réflexe vestibulo-spinal. Ces derniers permettent d'harmoniser les ajustements musculaires posturaux indispensables au maintien de l'équilibre et à la réalisation des mouvements.

Les grands centres

Les sensations de mouvement naissent au niveau du thalamus, du cortex frontal et occipital.

Le cervelet, qui, par les cellules de Purkinje du flocculus, contrôle les voies vestibulo-oculaires et vestibulo-spinales. Le flocculus est indispensable au maintient de l'image sur la rétine. Son atteinte donne, entre autres, des troubles de l'image qui devient saccadée.

Symptomatologie

- Des vertiges ; de vrais vertiges à l'impression de déséquilibre provoqués par les mouvements de la tête et du cou. Très rarement, il s'agit du grand vertige rotatoire paroxystique. Ils sont différents du vertige de Ménière par l'absence de surdité.
- des problèmes oculaires ; à type d'hémianopsie, de cécité corticale, de photopsies, d'anosognosies très rares ou de troubles de la vue.
- des paresthésies ; pouvant survenir aux quatre membres, à la face, à la langue ou à la bouche.
- des céphalées ; à point de départ postérieur, irradiant parfois jusqu'aux orbites.

– d'autres signes ; troubles de la vigilance, de la mémoire, du cervelet, des nerfs crâniens, dysarthrie, syndrome cochléo-vestibulaire et troubles du langage.

Le syndrome de Wallenberg

C'est une forme typique de l'accident ischémique du tronc cérébral due à une thrombose de l'artère vertébrale et caractérisée par :

– des grands vertiges rotatoires avec vomissements, céphalées et hoquets,
– des troubles de la phonation et de la déglutition,
– une latéropulsion, le patient se plaint d'être comme poussé du côté de sa lésion,
– une diplopie verticale ou oblique due à une différence de niveau des deux yeux, l'œil ipsilatéral étant plus bas,
– une hémi-anesthésie faciale ipsilatérale,
– une hémiplégie vélo-pharyngée,
– un Claude Bernard-Horner ipsilatéral avec une hémianésthésie controlatérale.

Quelques vertiges particuliers

Les vertiges prémenstruels

Ils apparaissent autour de la quarantaine. On met en cause un mauvais métabolisme du calcium de l'oreille interne, un œdème de l'oreille interne ou une maladie de Ménière.

Les vertiges ménopausiques

Dans nos consultations, nous voyons souvent des femmes préménopausées ou ménopausées souffrant de vertiges. Il s'agit de vertiges multifactoriels où les décompensations sont d'origine hormonale.

La fonction hépatique est souvent perturbée pendant la ménopause, notamment par une mauvaise élimination des œstrogènes. Ce dysfonctionnement hépatique augmente le risque de vertiges.

Voici l'exemple d'une patiente qui, à l'âge de 25 ans, a subi un traumatisme crânio-cervical, en tombant d'une charrette de foin. Tous les quatre à cinq ans, elle nous consultait pour des cervicalgies et des céphalées, mais c'est à 47 ans seulement que des vertiges de grande intensité se sont déclarés.

On lui a beaucoup parlé de psychologie, de refus de vieillir et du désir de rester femme. Les nombreux traitements prescrits furent vains, par contre la libération des attaches ligamentaires de la clavicule droite et de D2 lui supprimèrent entièrement ses vertiges.

Dans cet exemple sont associés différents facteurs, le traumatisme, la ménopause et les fixations ostéo-myo-ligamentaires.

La cinétose

C'est le mal des transports. Ce serait un conflit sensoriel qui survient lorsque les capteurs vestibulaires, visuels et proprioceptifs stimulés par les mouvements du corps reçoivent des informations discordantes.

Les noyaux vestibulaires sont des centres d'intégration d'informations sensorielles provenant des capteurs vestibulaires, visuels et somesthésiques.

Les capteurs vestibulaires semblent recevoir de trop nombreux stimuli des yeux, du cou et du cervelet. Il est à remarquer que les personnes victimes du mal des transports ont souvent une hypersensibilité de la vésicule biliaire ou en général des troubles fonctionnels hépatiques.

Le mauvais métabolisme biliaire joue un rôle important dans les vertiges. Il fait partie des nombreux paramètres qui font qu'un jour, un patient devienne vertigineux, comme les traumatismes, les infections, l'hyperanxiété, les problèmes hépato-biliaires, l'âge, les déséquilibres hormonaux, les voyages, etc.

La crise épileptique

Nous ne parlons pas des grandes crises épileptiques bien répertoriées et étudiées, mais de petites crises épileptiformes aux symptômes relativement discrets mais gênants.

Elle peut survenir après un traumatisme crânien et plus rarement cervical. Nous voyons souvent des petites crises épileptiformes, presque toujours inobjectivables à l'électroencéphalogramme, au scanner ou à l'I.R.M.

Il pourrait s'agir d'un désordre électrique du système nerveux central ou de minuscules cicatrices crâniennes capables de créer des décharges électriques.

Ces phénomènes électriques augmentent quand le patient fait des efforts, est en colère, souffre, subit de grandes variations de température, pendant les périodes orageuses, etc.

Nous pouvons donner le cas d'un patient qui, après une entorse douloureuse de la cheville, s'est plaint de vertiges et de céphalées.

Il avait subi une dizaine d'années avant un traumatisme crânio-cervical sans conséquence apparente. Son entorse a décompensé l'adaptation à son ancien traumatisme et a provoqué les symptômes qui l'ont poussé à nous consulter.

Les accidents ischémiques cérébraux transitoires

Certains traumatismes crânio-cervicaux sont responsables d'ischémie cérébrale transitoire, mais il existe de nombreuses autres causes qu'il faut savoir suspecter.

Définition

C'est un épisode neurologique déficitaire, transitoire, focalisé et secondaire à une ischémie cérébrale, réversible en moins de 24 heures.

Pathogénie

Ce sont avant tout des problèmes thrombo-emboliques, en rapport avec des lésions athéromateuses des artères supra-aortiques.

A partir d'une plaque ou d'un thrombus se détache un embol, le plus souvent friable, d'origine plaquettaire et se délitant rapidement.

L'embol provoque des ischémies transitoires par diminution de la lumière artérielle et baisse du débit sanguin.

Les causes

Athéromateuse

Ce sont les plus fréquentes, on les trouve chez des patients à prédisposition vasculaire athéromateuse.

Cardiaque

De nombreux troubles cardiaques sont responsables de ces accidents ischémiques ; cardiopathie, valvulopathie, dysrythmie, endocardite, etc.

Diverses

Parmi les plus fréquentes citons : les dissections artérielles, l'hypertension, le diabète, le tabac associé aux contraceptifs oraux, les dyslipidémies, l'obésité, etc.

Les signes

Ils sont différents selon le territoire atteint. L'attaque est soudaine et le plus souvent installée en moins d'une minute, pour régresser spontanément en cinq minutes.

Nous allons voir les symptômes selon les territoires concernés.

Le territoire vertébro-basilaire

- troubles sensitivo-moteurs, d'un ou plusieurs membres et de la face
- troubles du champ visuel
- ataxie et troubles de l'équilibre sans vertige
- drop attacks (dérobement des membres inférieurs en pleine période de conscience).

Le territoire carotidien

- cécité monoculaire transitoire, par ischémie du territoire de l'artère ophtalmique
- troubles moteurs donnant une hémiparésie brachio-faciale, parfois juste au niveau de la main ou de l'hémicorps
- troubles sensitifs unilatéraux avec paresthésie, hypoesthésie et astérognosie
- troubles du langage, manque de mots, jargonaphasie, difficulté de compréhension.

Les accidents ischémiques cérébraux du jeune

C'est uniquement pour des symptômes de faible gravité que nous les voyons en consultation.

Les principales causes sont les dissections des artères cervicales, ensuite les anomalies cardiaques, les contraceptifs oraux, le tabac, les migraines, les infections et les *traumatismes* (qui sont des facteurs déclenchants).

Ces accidents vasculaires donnent 2/3 d'infarctus cérébraux pour 1/3 d'accident ischémique transitoire.

Les dissections artérielles

Elles concernent les artères carotides et vertébrales, elles sont ou spontanées ou *traumatiques.* On ne retrouve pas d'hypertension artérielle.

Les anomalies cardiaques

Certaines cardiopathies sont très emboligènes, prothèses valvulaires, rétrécissement mitral, prolapsus mitral, foramen oval perméable, cardiomyopathie dilatée, etc.

Les autres causes

Le tabagisme, les contraceptifs oraux, l'hypertension artérielle, le diabète, les dyslipidémies, les migraines, la présence d'anticorps antiphospholipides, les infections (méningite, endocardite).

Conclusion

Si nous décrivons toutes ces maladies, ces syndromes ou tous ces symptômes, c'est parce que nous avons été en présence de patients qui ont présenté des cas très complexes, qu'il a fallu diriger parfois de manière urgente, chez des spécialistes, en voici un exemple :

Monsieur X, 41 ans, profession libérale, travaillant dur, est victime d'une petite entorse cervicale en se rendant à son travail.

Il vient nous consulter pour sa cervicalgie associée à une sensation d'instabilité, à une légère perte d'équilibre et à une grande anxiété.

L'examen palpatoire ne révèle pas de grosses fixations ostéo-musculo-ligamentaires, mais nous sommes intrigués par une grande cicatrice sternale. Monsieur X avait été opéré à 14 ans d'un rétrécissement mitral important.

Devant le peu de fixations vertébrales, un tableau clinique associant une instabilité, une grande anxiété et des antécédents de chirurgie cardiaque, nous avons confié le patient à un cardiologue qui diagnostiqua un petit embol siégeant au niveau de l'artère basilaire.

C'est en fonction de tels cas que nous devons reconnaître certaines maladies ou certains symptômes, pour pouvoir établir un diagnostic d'exclusion.

On ne peut pas tout connaître, mais on doit savoir ce qui ne relève pas de notre art.

Les réactions psycho-émotionnelles aux traumatismes

Il est important de faire la différence entre une réaction psychique et une réaction émotionnelle. Prenons les définitions des mots *psychisme* et *émotion.*

- Le psychisme est l'ensemble des structures et des contenus de la conscience et de l'inconscient qui sont en jeu dans l'élaboration du "moi".
- L'émotion est le trouble suscité par un événement agréable ou déplaisant, accompagné de manifestations physiques.

La réaction psychique face à un traumatisme va affecter le moi profond de la victime, alors que la réaction émotionnelle n'est qu'une manifestation face à un problème. Nous verrons que dans les cas importants, émotion et psychisme interférent.

Les réactions émotionnelles

Caractéristiques

• Elles sont spontanées ou différées

Tout de suite après l'accident, elles se traduisent par des pleurs, un abattement, une sensation de gorge nouée, une prostration, une hyper-excitabilité, une colère, un état revendicatif ou une apparente maîtrise de soi.

• Elles sont mémorisées

Parfois ces réactions se développement quelques jours, quelques semaines voire quelques mois après le traumatisme. Certaines personnes ne semblent pas apparemment être marquées par les traumatismes vécus, mais exprimés ou pas ils sont mémorisés et font partie de leur passé émotionnel.

La mémorisation émotionnelle
Il existe une mémorisation du traumatisme, celle-ci se fait au niveau des centres cérébraux et peut-être aussi au niveau des tissus qui ont souffert. Il ne nous a jamais été possible de le prouver mais certains faits cliniques tendent à confirmer ce phénomène.

• Elles sont cumulatives et facilitées

Quand les centres limbiques ou para-limbiques sont stimulés, ils provoquent des réactions émotionnelles. Mais ces nouveaux stimuli vont venir réveiller d'autres souvenirs émotionnels stockés dans le cerveau.

Ceci explique que, parfois, pour un tout petit traumatisme, une personne peut réagir de manière anormale. L'émotion du petit traumatisme s'est rajoutée aux émotions antérieures.

Prenons l'exemple d'une personne qui a assisté à un grave accident de la circulation où l'un des blessés saignait énormément. Supposons que plus tard elle se coupe légèrement le doigt, la seule

vue de quelques gouttes de sang sera capable de déclencher une syncope importante, en raison des propriétés cumulatives et facilitatrices des émotions.

Exemple d'une réaction émotionnelle facilitée :
une émotion reçue, en venant s'ajouter aux autres émotions stockées, peut créer des réactions imprévisibles. Le cas de l'une de nos patientes est assez explicite.

Cette patiente voit un serpent devant elle et en reculant pour l'éviter tombe sur le coccyx. L'effet du traumatisme sacro-coccygien s'est associé à la peur du serpent.

Cette même personne, plusieurs années après, s'est cognée la région sacro-coccygienne contre un meuble en rangeant sa maison. Inexplicablement (pour elle) elle s'est mise à pleurer sans fin d'une manière disproportionnée par rapport à l'événement, et à partir de ce moment a commencé une dépression.

Plusieurs phénomènes se sont ajoutés pour produire cet effet :
- la douleur physique,
- la mémoire tissulaire sacro-coccygienne,
- la mémoire émotionnelle centrale,
- toute son histoire psycho-émotionnelle.

• Elles sont événementielles

En principe, les émotions surviennent après un événement, il est plus rare, à l'opposé des réactions psychiques, qu'elles soient spontanées. Elles ont besoin d'un facteur déclenchant physique ou psychique pour se remanifester.

Localisation

• La mémoire émotionnelle tissulaire

Parfois le simple fait de toucher une zone lésée, d'apparence tout à fait normale, peut provoquer instantanément une réaction émotionnelle importante. On peut penser que la zone physique touchée ne joue qu'un rôle de "starter", en envoyant des stimuli proprioceptifs au niveau central. Celle-ci posséderait une véritable propriété de "stockage émotionnel".

Sur le plan scientifique il est difficile de prouver ce fait. Comment suivre un influx nerveux de cette nature ? Les caméras à positrons permettront, peut-être un jour, une meilleure compréhension de ce phénomène. Elles mettent déjà en évidence l'activité de certaines zones limbiques, mais elles restent muettes sur les tissus eux-mêmes.

La mémoire tissulaire, d'après certains, ne serait qu'un processus de stimulation des zones émotionnelles centrales, mais les tissus sont très loin d'avoir livré tous leurs secrets. A.D.N., A.R.N. sont un peu mieux connus mais leur possibilité de stockage génétique sont d'une richesse inouïe.

• La mémoire émotionnelle centrale

Au niveau central, les physiologistes pensent que la mémoire émotionnelle ou générale se situe à différents endroits du cerveau, le système limbique et l'hippocampe en étant les plus connus.

Dans notre approche manuelle de l'émotion, nous situons l'un des principaux centres cérébraux en profondeur au niveau pariétal droit, dans sa partie antéro-médiane, tout près de la suture sagit-

tale, en arrière de la suture coronale. Cela correspond approximativement à la topographie du système limbique.

Les réactions psychiques

Nous sommes conscients qu'il peut être vain de vouloir séparer franchement les réactions émotionnelles des réactions psychiques, mais une hiérarchie existe.

Les réactions émotionnelles sont directes, peu élaborées et plus facilement compensées. Les réactions psychiques sont plus complexes et plus pathogéniques.

Caractéristiques de la réaction psychique

• Elle affecte l'être

Elle n'est pas proportionnelle à la gravité du traumatisme. Ce ne sont pas les facteurs extérieurs au traumatisme qui comptent, comme l'importance des lésions, le côté spectaculaire de l'accident et les réactions des gens autour, *mais les réactions qui vont affecter "l'être"*. Le traumatisme est vécu comme inacceptable par le patient.

• Elle est un refus de la réalité

Lacan fait remarquer que, lors d'un accident, le réel se présente sous une forme inassimilable. Cette caractéristique fait que la personne ne peut ni accepter, ni compenser cet événement. *C'est une rencontre manquée avec la mort.*

• Elle est une rencontre avec notre mortalité

La mort et la peur de mourir font partie inhérente de notre vie. Tout traumatisme nous renvoie à l'image de notre mortalité que l'on repousse et que l'on refuse. Ceci nous fait penser à la phrase fameuse de Woody Allen : *« tant qu'il sera mortel, l'homme ne pourra pas être vraiment décontracté »*.

L'accident nous renvoie à notre mortalité et nous fait rencontrer l'idée de mort.

Le traumatisé revoit sans cesse son accident en le "fantasmatisant". Il en rajoute dans ce qui lui paraît inacceptable ou particulièrement effrayant pour lui.

• Elle crée une rupture de l'intégrité somato-psychique

L'individu pour bien fonctionner a besoin de son intégrité somato-physique. Il vit comme dans une enceinte qui lui est propre et qui doit demeurer inviolée. Cette enceinte est une protection indispensable entre le corps et l'âme.

Lors d'un traumatisme, cette enceinte est rompue et il semble que cette effraction soit plus importante lorsqu'il existe un tiers.

• **Elle nous dévalorise**

Si l'on prend l'exemple d'une agression volontaire par un tiers, la rupture de l'enceinte est beaucoup plus grave. Car, en plus des problèmes évoqués plus haut, s'ajoute un sentiment de dévalorisation par rapport au tiers et à soi-même.

Dans un accident classique, l'auto-dévalorisation vient du fait qu'on subit absolument passivement les événements, "on est peu de choses" comme le dit le bon sens populaire.

• **Elle nous culpabilise**

Lors d'un traumatisme, l'instinct de conservation fait que nous réagissons spontanément et instinctivement pour nous protéger, il s'agit d'un comportement réflexe.

Dans un deuxième temps, nos différents liens envers autrui et la société nous renvoient à nos responsabilités morales et financières. C'est alors l'heure de la culpabilisation. Cette réaction est beaucoup plus lourde qu'il n'y paraît, c'est une réaction réfléchie.

• **Elle reste indélébile**

Les réactions psychiques post-traumatiques hiérarchiquement plus élaborées et intenses que les réactions émotionnelles créent une trace indélébile dans les centres psychiques. Cette trace semble être plus importante et surtout plus pathogénique que dans les réactions émotionnelles.

Le patient qui a eu peur de la mort en reste marqué à vie, son inconscient est imprimé.

• **Elle peut réapparaître spontanément**

Les réactions émotionnelles anciennes réapparaissent, le plus souvent, après une autre émotion. Dans le cas des réactions psychiques, c'est parfois sans aucune raison qu'elles resurgissent violemment et spontanément.

L'interdépendance psycho-émotionnelle

A vrai dire, dès qu'un traumatisme est important, les réactions émotionnelles et psychiques se mélangent, pour venir marquer de manière indélébile le conscient et surtout l'inconscient de la victime.

L'inconscient semble être capable de mémoriser des événements qui se déroulent au millième de seconde ! Les récits des patients sont parfois stupéfiants, ils peuvent raconter minutieusement le déroulement d'un accident et donner des détails sur les bruits, les odeurs et le comportement des autres personnes, alors qu'ils étaient inconscients !

Dans notre profession nous pouvons libérer certaines émotions enfouies pour aider le patient à se défaire de son carcan psycho-émotionnel. La libération de ces émotions va permettre au psychisme de mieux fonctionner. Notre rôle consiste à libérer le trop plein psycho-émotionnel.

Quand les réactions sont plus psychiques qu'émotionnelles, il vaut mieux confier ces patients à un psychologue ou un psychiatre, nous n'avons pas la compétence analytique. Que chacun reste à sa place !

Approche diagnostique

Approche diagnostique

Généralités

Il paraît impensable de résumer un diagnostic ostéopathique, tant les possibilités de fixation sont incommensurables. Les paramètres qui entraînent une fixation sont multiples, mais peut être moins que les possibilités de fixation elles-mêmes. Celles-ci sont si nombreuses qu'il est vain d'essayer de les analyser les unes après les autres, il faut un autre moyen.

Un bon diagnostic ostéopathique impose de savoir "écouter" l'organisme, de lui laisser guider la main pour qu'elle se laisse attirer par les tissus qui souffrent.

Laissons s'exprimer l'organisme en "l'écoutant". Le système de l'écoute permet de localiser les tensions tissulaires, une fois celle-ci localisées, il faut ensuite les analyser et ce n'est pas le plus facile !

La médecine ostéopathique ne donne pas la priorité aux symptômes évoqués par le patient. Elle est loin de les négliger, elle en tient compte pour orienter la compréhension de l'écoute manuelle. Souvenons-nous du proverbe chinois : *« l'arbre qui tombe fait plus de bruit que toute la forêt qui pousse ! »*.

Prenons l'exemple d'une patiente qui vient consulter pour un lumbago, c'est peut-être l'arbre qui cache la forêt, comme une rupture de kyste ovarien, pathologie que nous avons rencontrée plusieurs fois.

Nous allons revoir les principales raisons qui font qu'un diagnostic est si difficile à porter.

"Rien ne s'oublie"

Tout stress qu'il soit physique ou psycho-émotionnel est gardé en mémoire par l'organisme.

Une chute sur le coccyx, intervenue dans la petite enfance marque de manière indélébile certains tissus et ce pour toute la vie.

Elle fait partie de l'histoire de cette personne et peut jouer, un jour ou l'autre, un rôle pathogène.

"Rien n'est isolé"

Cette même chute sur le coccyx provoque une onde de choc qui peut se propager dans tous les tissus du corps.

Si vous avez eu ce type de choc, vous vous rappelez peut-être cette impression de masse cérébrale en mouvement quand l'onde de choc atteint le crâne, ou de violente déflagration ressentie dans certaines parties du corps.

"Tout s'accumule"

Nous avons vu que tous les stress s'inscrivent dans les tissus, au fur et à mesure de la vie, ils sont mémorisés et parfois même amplifiés.

Un organisme sain a de multiples possibilités d'adaptation-compensation, un traumatisme ne provoque pas toujours de lésions apparentes ni de symptômes.

Si ce même organisme a épuisé toutes ses possibilités de compensation, le moindre petit stress pourra déclencher de violents symptômes.

Nous avons souvent vu des névralgies cervico-brachiales sévères, avec paresthésies et signes déficitaires, après un simple petit choc crânien. Les radiographies cervicales mettaient bien en évidence le rétrécissement foraminal de l'étage vertébral incriminé, mais celui-ci existait depuis des années sans que le patient ne souffre.

Il a suffi d'une petite goutte d'eau... histoire bien connue.

"Tout est inscrit"

Les zones pré-lésionnelles

Ce sont des zones de lésions asymptomatiques, inscrites dans les tissus.

Par exemple, l'arthrose ne prolifère pas par hasard, elle se développe presque toujours sur des régions malmenées mécaniquement.

Les zones de facilitation, chères à notre ami Irvin Korr, sont de nature semblable. Elles sont inscrites dans la moelle.

Un estomac irrité bombarde de stimuli nerveux sa zone métamérique située en D6-D7. Cette zone médullaire en état de facilitation décharge au moindre stimulus même éloigné. Un choc sur le genou peut alors entraîner un blocage dorsal.

Un autre exemple montre bien aussi cette condition prélésionnelle. C'est celui des patients qui contractent des sciatalgies hyper-aiguës après avoir seulement toussé ou éternué. L'onde de choc s'est concentrée sur une zone pré-lésionnelle à la jonction disco-foraminale.

Les zones de prédisposition

Nous avons soigné de nombreuses femmes enceintes, ce qui nous a permis de tester la position de l'enfant "in utero", pour déterminer les éventuelles zones de compression ou de moindre mobilité.

En testant leur crâne après leur naissance, nous avons toujours retrouvé des fixations, là où le crâne était contraint "in utero".

Il existe de véritables lésions crânio-vertébrales de malposition fœtale. Elles donnent, en plus, une tendance latérale morbide, qui amène souvent une personne à se faire mal toujours du même côté. La plupart du temps, c'est sur le côté où la contrainte fœtale s'exerçait.

De nombreux autres facteurs donnent des prédispositions comme la génétique qui commence à livrer quelques secrets.

Existe-t-il une fatalité dans la maladie ? Est-ce que tout est inscrit ? Nous ne pouvons pas, bien sûr, donner de réponses à ces questions fondamentales, cependant, nous ne croyons pas que les lésions arrivent par hasard !

Importance et qualité d'une lésion

Il est très hasardeux de juger de la qualité d'une lésion sur des critères de quantité, expliquons-nous sur un exemple réel.

Un patient bûcheron avait reçu un tronc d'arbre sur la tête. Sous le choc, toute la région pariéto-temporale droite avait littéralement implosé.

Le neurochirurgien s'était contenté d'enlever les fragments osseux et de suturer la dure-mère pour couvrir et protéger le cerveau.

Ce patient n'a jamais souffert de céphalées, de vertiges ou de fatigue. Chaque fois qu'il venait nous consulter, nous en profitions pour essayer de sentir le mouvement crânien, fait important, *on ne ressentait ce mouvement qu'au contact de l'os !* La main en contact direct avec le cerveau ne sentait rien !

Parfois une toute petite chute, un tout petit mouvement peuvent déstabiliser l'organisme et provoquer de fortes douleurs, alors qu'un traumatisme sévère peut passer presque inaperçu.

"Le corps et le psy"

La somatisation

Il existe un délicat équilibre entre la structure et le système psycho-émotionnel. On parle souvent de somatisation, quand une personne subit des symptômes non objectivables.

Nos connaissances sont faibles par rapport à ce que nous devons savoir et surtout on ne peut ressentir la douleur d'un patient. Que de patients se sont faits catalogués de "psy", avec un certain mépris, ou dans le meilleur des cas avec condescendance par le milieu médical.

Quand une douleur apparaît, elle n'est ni objective, ni subjective, ni réelle, ni feinte, elle "est" tout simplement !

Les communications "corps et psy"

La somatisation est souhaitable, un individu en bonne santé trouve l'équilibre entre son corps et son esprit. Quand l'un a des difficultés importantes, il doit avertir l'autre.

Agir sur la structure c'est aussi agir sur l'esprit. L'ostéopathie, médecine globale, ne peut se désintéresser de l'un des deux.

La lésion ostéopathique

Elle fait partie d'un tout, il est difficile de l'isoler. La lésion ostéopathique est celle qui est trouvée par un ostéopathe, il la trouve avec ses mains, elle existe réellement, mais il ne lui donne pas toujours le même nom qu'un médecin. C'est certainement une gêne à la communication entre ces deux personnes complémentaires au service du patient.

La lésion ostéopathique est un concept global de souffrance tissulaire, d'origines multiples. Les tissus perdent leur mobilité, leur motilité et leur énergie. Toutes ces composantes sont analysées manuellement par les ostéopathes. Les causes d'atteinte tissulaire sont extrêmement variées.

L'état de bonne santé

Nous allons vous faire partager notre concept de l'état de bonne santé par le schéma d'une balance où chacun des plateaux peut être chargé dans le sens de la bonne santé ou de la maladie.

En marge du plateau de gauche, se situent les nombreux facteurs négatifs qui surviennent dans la vie d'un individu. Tant que ces facteurs négatifs sont bien compensés la personne est *en état apparent de bonne santé.*

Le traumatisme est représenté par un poids volumineux, à titre d'exemple. Suivant l'état de charge du plateau de la balance, juste avant le traumatisme, un tout petit poids d'origine traumatique peut suffire à renverser l'équilibre des plateaux et faire basculer le patient dans l'état de maladie déclarée.

Nul n'est indemne de lésions de toutes sortes, par contre, tant que les forces de compensation-adaptation peuvent jouer, une personne est en bonne santé. Elle est plus exactement *en bonne santé apparente*, c'est à dire sans symptômes.

Si les forces de compensation-adaptation sont au point limite de rupture, le moindre paramètre négatif peut déclencher une maladie. C'est toujours la fameuse goutte d'eau qui fait déborder le vase.

Ceci explique pourquoi ; un petit coup de froid peut dégénérer en pneumo-pleurésie, le simple fait de ramasser une épingle par terre peut provoquer un lumbago aigu, ou une simple déception sentimentale peut conduire une personne à une dépression sévère.

Sur le schéma N° 46, les lésions pouvant être soignées ou améliorées par l'ostéopathie sont nombreuses et variées. On peut citer parmi les plus évidentes, les contraintes fœtales et leurs conséquences, les séquelles de dystocies maternelles, les traumatismes, et certains stress psycho-affectifs que l'on peut libérer par le corps.

Sur ce schéma nous avons fait apparaître le terme de stress sociaux, dont le chômage est un exemple. L'individu qui a encore de nombreuses facultés d'adaptation-compensation réagit positivement à une perte d'emploi. Par contre, s'il se trouve à la limite de celles-ci, il peut développer un ulcère, une dépression, une lombalgie aiguë, une maladie infectieuse, etc...

Il existe certainement de nombreux autres facteurs négatifs, ceux que nous ne connaissons pas personnellement et ceux qui ne sont pas encore connus généralement.



Fig 46 : La balance de la santé

La découverte des microbes a fait avancer d'un grand pas la médecine, puis vint le tour des virus et maintenant celui des prions, qu'en sera-t-il demain ?

N.B. : Nous mettons les vaccinations dans les facteurs négatifs non pas parce que nous sommes contre toutes les vaccinations, il faut être sérieux ! mais parce que certaines d'entre elles, sur un terrain prédisposant, peuvent s'avérer problématiques. Le D.T.Coq, par exemple, diminue très fortement et pendant une longue période, le mouvement respiratoire crânien de certains enfants. Ils sont alors fatigués, apprennent difficilement au point d'alerter leurs enseignants. Ils peuvent, par la suite, développer toutes sortes de petites maladies respiratoires ou allergiques.

Le diagnostic ostéopathique

Observation des lésions

Il existe une grande différence entre l'approche ostéopathique des traumatismes et l'approche médicale classique. En médecine, le diagnostic repose avant tout sur ce qui est vu et analysé objectivement. Très longtemps le diagnostic médical articulaire a reposé sur la radiographie et le scanner, c'est à dire uniquement sur ce qui est visible aux rayons x et parfaitement immobile.

En dehors des fractures et des gros épanchements liquidiens radiovisibles, toute anomalie fonctionnelle concernant les muscles, les tendons, le tissu conjonctif, les capsules, les synoviales, les artères, les veines, les nerfs échappent à ce type de diagnostic.

L'échographie et l'IRM permettent de voir une partie des tissus mous, sans cependant donner de renseignements sur leur modification de mobilité, de tonus, de motilité et de fonctionnalité.

Le rôle primordial de la main

On demande à un ostéopathe non seulement de voir mais surtout de sentir manuellement.

Palpation, mobilisation et écoute sont les points forts de notre diagnostic.

L'interrogatoire est important mais ce n'est pas au patient de dire où le problème principal réside. S'arc-boutant sur les symptômes, il risque de nous faire perdre l'essentiel. Seule la main est apte à diagnostiquer les souffrances tissulaires de l'organisme. Le diagnostic de "senti manuel" doit laisser parler l'organisme et enregistrer les informations de mobilité.

Rappelons qu'en Europe, dans nos cabinets, nous ne voyons la plupart du temps que les suites et les séquelles de traumatisme. Le diagnostic initial des fractures et des délabrements parenchymateux a déjà été porté à l'hôpital ou en clinique.

L'objectivation du diagnostic manuel

Il est très difficile. Nous avons pu parfois confirmer des ptôses rénales, des modifications de pression du liquide céphalo-rachidien, des petits pneumothorax, des fractures insoupçonnées et des petites lésions cérébrales. Mais en général il existe peu d'objectivation, c'est certainement l'un des points qui rend notre communication avec la médecine plus difficile.

Par contre plusieurs ostéopathes de formation et de pays différents ont, sur le même patient, des diagnostics identiques. Nous en avons fait l'expérience en Australie, en Europe, aux Etats-Unis, au Japon et en Russie !

L'examen général

Il n'est pas dans nos intentions d'établir une liste complète (est-ce possible ?) de toutes les procédures à établir pour pratiquer un examen général exhaustif. Chacun a sa manière d'aborder les problèmes généraux. Nous voulons juste nous focaliser sur quelques points importants.

L'arbre qui cache la forêt

Il faut, bien sûr, faire préciser les circonstances de l'accident, le bilan effectué, l'apparition des douleurs, leur type, leur périodicité, etc. Mais il existe un piège que nous avons évoqué plusieurs fois, le *traumatisme peut être l'arbre qui cache la forêt.*

Le traumatisme peut réveiller d'autres suites tissulaires traumatiques parfaitement compensées et surtout il peut occulter une maladie asymptomatique latente sur le point de se déclarer.

Faites préciser au patient l'existence éventuelle de signes cliniques précédant le traumatisme.

Interrogatoire

Du fait de la multiplicité des symptômes dus à un événement traumatique, il ne saurait être question d'établir un interrogatoire-type.

Par contre, quel que soit le motif de consultation, l'un des buts de l'interrogatoire ostéopathique est de mettre à jour tous les antécédents traumatiques qui ont pu affecter le patient au cours de sa vie.

La notion de « traumatisme » est éminemment variable d'un individu à l'autre. Il faut, selon les cas, adapter notre vocabulaire et utiliser des synonymes comme : coups, chocs, chutes, accidents... nous demandons personnellement à nos patients s'ils ont souvenir de chutes, de chocs ou de coups « mémorables ».

La cause initiale d'un déséquilibre est parfois passée inaperçue et les retentissements lointains ne lui sont pas forcément imputés.

L'expérience montre que nombreux sont les tableaux post-traumatiques où le patient n'a pas la moindre idée de la lésion initiale, dès lors qu'il ne s'agit pas d'un accident de la circulation, d'un accident de sport, d'une chute ou d'un choc « mémorable ». La plupart du temps, le patient ne conserve aucun souvenir du traumatisme initial. Il lui est parfaitement impossible de faire la correlation avec les symptômes qui suivent, à long terme, l'événement traumatique. Il convient de ne jamais négliger l'interrogatoire sur les antécédents traumatiques.

Afin de faciliter l'évocation par le patient du traumatisme antérieur, on peut envisager avec lui les étiologies les plus courantes :

- sport pratiqué (sports de « contact », arts martiaux...)
- accident de la route (automobile, vélo, moto, piéton)
- accident du travail
- accident de loisirs (cueillettes, chasse, pêche, randonnées...)
- chute d'un lieu élevé

Bien que cela ne soit pas toujours possible, il faut toujours essayer de faire préciser la localisation de l'impact et la position du corps et de la tête au moment du choc ou du whiplash.

La notion de traumatisme récent est également importante. En effet, il existe des risques de rupture viscérale « en 2 temps », comme pour le rein ou la rate qui peut se rompre parfois 40 jours après un traumatisme !

Si l'interrogatoire ostéopathique ne devait se résumer qu'à un seul point, ce serait celui de la recherche des antécédents traumatiques. Cette investigation doit être incluse dans l'interrogatoire, quel que soit le motif de consultation. Nous sommes quotidiennement surpris de constater que de nombreux destins ont basculé en un instant, l'instant d'un traumatisme.

Le but de l'interrogatoire n'est pas de préjuger du traitement à mettre en place, mais de connaître l'existence d'un ou plusieurs épisodes traumatiques.

Le diagnostic manuel nous permet de savoir si cet épisode traumatique a laissé son empreinte dans les tissus du patient. Si c'est le cas, il reste à analyser si les conséquences de ce traumatisme sont en rapport avec la symptomatologie du moment. Nous devons savoir aussi si ces séquelles sont de notre ressort et de notre compétence.

La tension artérielle et le pouls

Tension et anisotension

Prenez systématiquement la tension artérielle, en vous rappelant qu'une chute de tension peut signifier une micro-hémorragie passée inaperçue aux examens, un phénomène central ou le début d'une dépression réactionnelle post-traumatique.

L'anisotension est souvent consécutive à un problème viscéral, ostéo-articulaire ou tissulaire, généralement homolatéral. L'anisotension permet, en fin de traitement, d'apprécier plus objectivement les effets de la séance, la tension doit normalement s'équilibrer.

Le pouls

Méfions nous des pouls trop rapides, peu marqués, accompagnés d'une pâleur importante, de nausées et d'une tendance syncopale. Ce sont des signes en faveur d'un problème général nécessitant un diagnostic précis.

Par exemple, nous les constatons parfois avec les œdèmes crâniens post-traumatiques, les petites hémorragies on plus curieusement après des fractures qui ont échappé aux différents bilans.

Une différence des deux pouls est souvent le signe d'un problème ostéo-articulaire affectant l'équilibre des systèmes parasympathique et sympathique. Le problème réside la plupart du temps du côté où le pouls est peu marqué.

L'exagération du pouls aortique

Le plus souvent c'est banalement l'expression d'une grande anxiété, mais dans quelques cas ce peut être le signe d'un anévrisme spontané ou post-traumatique de l'aorte.

Le pouls aortique semble envahir toute la cavité abdominale, rappelons que l'un des premiers signes d'un anévrisme aortique est une banale douleur dorsale ou lombaire. Ces douleurs surviennent spontanément sans relation de cause à effet mécanique.

Le test d'Adson-Wright

Il devient de plus en plus utilisé en ostéopathie et c'est justice, car il permet de localiser la zone lésionnelle et d'en apprécier l'évolution.

Le patient est assis, jambes pendantes, les épaules relâchées. Debout derrière le patient, un genou sur la table, prenez d'une main, à tour de rôle, les poignets du patient pour entraîner les avant-bras et les bras en position de chandelier (abduction et rotation externe de l'articulation gléno-humérale).

Pendant toute la manœuvre, l'index et le majeur évalue la qualité du pouls radial qui doit rester constante. La moindre variation ou abolition du pouls indique un problème lésionnel homolatéral.

Dans le cas d'un whiplash cervical, le simple fait de comprimer la colonne cervicale en appuyant sur le sommet du crâne, peut faire varier la qualité du pouls radial dans la manœuvre d'Adson-Wright.

La variation du pouls radial, sauf dans les vrais problèmes du défilé thoracique avec compression de l'artère sous-clavière entre la clavicule et la 1re côte, est un phénomène réflexe vasoconstricteur.

La palpation

En plus de la palpation tissulaire classique chère à notre art, il faut rechercher l'éventualité d'une présence ganglionnaire, d'un emphysème sous-cutané cervical ou sus-claviculaire, d'un pouls aortique trop marqué, d'une douleur viscérale ou tissulaire trop aiguë.

Les ganglions

Latéro-cervicaux, sus-claviculaires, axillaires ou inguinaux, ils sont le reflet d'une défense immunitaire en réaction à un problème infectieux, tumoral ou le fait d'une grande fatigue générale.

Palpation des ganglions et grosseurs du cou

Pendant l'examen du patient, lors de la palpation de la colonne cervicale, du cou et des creux sus-claviculaires, on découvre souvent des petites zones ganglionnaires pour la plupart bénignes mais parfois, hélas, dangereuses pour le patient.

Il est important au moindre doute d'orienter différemment le patient. Les cervicalgies, d'origine mécanique, donnent très rarement des ganglions, alors que ces derniers, parce qu'ils sont le témoin d'autres pathologies, sont souvent accompagnés de cervicalgies.

Nous avons souvent vu en consultations, des suites de traumatisme qui venaient s'ajouter à un terrain infectieux ou à d'autres pathologies, le traumatisme n'étant parfois que le révélateur d'un problème plus profond et sournois.

Prenons l'exemple d'une métastase cervicale asymptomatique, chez un patient victime d'un "coup du lapin". Les cervicalgies qui en résultent paraissent normales et peuvent occulter le processus tumoral. Heureusement les radiographies que l'on doit demander au préalable montreront les véritables lésions.

Les adénites et adénopathies

• Sous-mentonnières et sous maxillaires :

Elles sont le témoin d'infections linguale, jugale, gingivale et buccale.

• Sous angulo-maxillaires et carotidiennes supérieures :

On les trouve dans les problèmes d'amygdale, de la base de la langue, des glandes salivaires, des dents, des gencives, du nez, des yeux et des oreilles.

• Parotidiennes :

On peut palper une tuméfaction occupant le sillon rétro-maxillaire sous auriculaire, ou en arrière de la branche montante du maxillaire.

• Thyroïdienne :

Pensez à palper la thyroïde qui peut donner des cervicalgies basses, en cas d'hyperthyroïdie et de nodules.

• Carotidienne moyenne :

Elles peuvent signifier une pathologie de la langue, des amygdales, du rhino-pharynx, du larynx, de l'oreille moyenne, de la parotide, de la thyroïde et moins souvent de la région médiastino-œsophagienne.

• Occipito-cervicales :

Elles sont dues à des excoriations et des infections de la partie postérieure du cuir chevelu et de la nuque, à des problèmes dentaires, aux rhumes et aux grippes.

On les trouve aussi fréquemment chez les enfants d'une dizaine d'années ou dans la pré-adolescence. Elles peuvent signifier un système immunitaire déprimé ou une période de fatigue et de moindre résistance.

Nous les avons souvent ressenties dans les carences martiales du post-partum et chez des patientes aux règles hémorragiques.

N.B. *: Il est contre-indiqué de manipuler une cervicalgie inflammatoire avec présence ganglionnaire, sans grande fixation vertébrale et avec un fébricule.*

Caractéristiques des adénopathies

Les adénopathies aiguës

Il est important de se rendre compte si les ganglions sont sensibles et douloureux à la palpation, ce qui est un signe possible de maladie infectieuse. Ce sont souvent des ulcérations et des infections dentaires, bucco-linguales et pharyngées.

Les adénopathies sans caractère aigu

La mononucléose :

Nous en avons souvent vu lors de nos consultations, ce sont des adénopathies peu sensibles, voire indolores. Elles se situent au niveau cervical, dans les creux axillaires et les plis de l'aine.

La rubéole :

Ces adénopathies sont rétro-auriculaires, cervicales et occipitales.

La maladie de Chauffard-Still :

C'est une sorte de polyarthrite chronique évolutive de l'enfant. Les ganglions sont hypertrophiés, fermes et mobiles. On peut les palper au niveau cervical, axillaire et inguinal.

Les adénopathies pseudo-infectieuses

La maladie d'Hodgkin :

On trouve d'abord des adénopathies unilatérales cervicales latéro-inférieures, ensuite bilatérales et enfin touchant tous les territoires lymphatiques. Les ganglions sont rénitents, réguliers, mobiles et indolores.

Il faut rechercher une éventuelle splénomégalie, des adénopathies profondes, un prurit, une température pseudo-ondulante et une sub-anémie.

Les leucémies aiguës :

On trouve des polyadénites cervicales et de tout le territoire ganglionnaire.

Les lymphosarcomes :

On trouve au départ un seul ganglion dur, puis les adénopathies envahissent les éléments voisins pour former une masse parfois très grosse, irrégulière pouvant être dure ou molle.

Les adénopathies asymptomatiques

On peut sentir des petits ganglions rénitents, élastiques, non adhérents, mobiles et indolores. Ils sont les témoins de problèmes dentaires sans manifestation clinique et d'un état de fatigue chronique.

Ils peuvent signifier aussi les restes d'une infection ou d'une sub-infection latente dont le sujet n'a pas le souvenir. Ces états sub-infectieux arrivent autour de l'adolescence, lorsque la croissance fatigue le jeune patient et déprime ses défenses immunologiques.

Une masse latéro-cervicale isolée :

Attention une masse latéro-cervicale isolée est à 50 % maligne ! On la trouve la plupart du temps chez un homme éthylo-tabagique de 55 ans.

Cette masse de plus de 2 cm siège au niveau latéro-cervical ou sus-claviculaire. Elle est dure, gênante et souvent douloureuse. Ce ganglion augmente rapidement de volume.

La déglutition et la voix sont affectés dans le cas d'un cancer aéro-digestif.

Voici quelques caractéristiques à retenir :

– une masse cervicale de 2 cm est toujours suspecte,
– une masse sous-mentonnière est le plus souvent bénigne,
– une masse sus-claviculaire est fréquemment maligne.

Les risques de confusion

La palpation du cou et des régions cervico-claviculaires peut nous induire en erreur et nous faire croire à une présence ganglionnaire. Voici quelques pièges classiques :
– les apophyses transverses de C1
– l'apophyse épineuse de C2
– les mégatransverses cervicales basses
– une côte surnuméraire courte
– la grande corne de l'os hyoïde
– un bulbe carotidien athéromateux
– un lipome sus-claviculaire (plus chez les femmes et à gauche)
– une dolicho-méga-artère du tronc brachiocéphalique, (masse pulsatile située dans le creux sus-claviculaire droit).

Siège et origine de la tumeur

• *angle sus-mandibulaire :* parotide, adénopathie de l'oro-pharynx ou du cavum, schwanome

• *angle sous-mandibulaire :* glande sous maxillaire, adénopathie métastatique des lèvres et de la bouche ou bien adénite tuberculeuse

• *sous mastoïdien :* neurinome, kystes branchiaux, adénopathie métastatique du carrefour aéro-digestif et lymphome

• *jugulaire moyen :* adénopathie métastatique ou tuberculeuse

• *jugulaire inférieur :* adénopathie métastatique de la thyroïde ou du carrefour aéro-digestif

• *omo-trapézien :* adénopathie tuberculeuse ou métastatique du cavum, de l'amygdale ou de la thyroïde

• *sus-claviculaire :*
  * à gauche, ganglion de Troisier ou de Virchow, adénopathie métastatique d'un cancer digestif et sous diaphragmatique
  * à droite, adénopathie métastatique d'un cancer crânio-facial ou oro-pharyngé.

L'emphysème sous-cutané

Le crépitement des tissus mous du cou et de la région sus-claviculaire à la palpation peut-être le signe d'un pneumothorax. Des radiographies du poumon s'imposent, on imagine aisément les conséquences d'une manipulation de la 1re côte ou des cervicales inférieures sur un pneumothorax débutant !

Examen neurologique succinct

Les grands problèmes neurologiques n'aboutissent pas dans nos cabinets. Nous voyons parfois quelques cas limites où le système neurologique semble avoir été atteint. Au moindre doute, il est indispensable de confier ces patients à un neurologue, en ayant au préalable réalisé les quelques tests suivants qui permettent de suspecter une affection neurologique.

Le nystagmus

Ces mouvements involontaires oscillatoires ou plus rarement rotatoires du globe oculaire accompagnent toujours un vertige rotatoire qui s'inhibe par la fixation visuelle du doigt.

Le nystagmus d'origine neurologique n'est pas inhibé par la fixation visuelle du doigt.

Les paires crâniennes

- Les III, IV et VI (oculomotricité) : ils sont explorés par la recherche du nystagmus.
- Le V (trois branches) : on recherche une hypoesthésie de la face au niveau du front, de la joue et du menton.
- Le VII : on demande au patient de faire des mimiques (rire, siffler, fermer les yeux).
- Les IX, X et XI : ils fonctionnent bien quand il persiste le réflexe nauséeux et l'absence de déviation du voile du palais quand le patient prononce la lettre A.
- Le XII : on l'évalue en faisant tirer la langue.

Les troubles cérébelleux

Dans certains traumatismes crânio-cervicaux il peut exister des troubles cérébelleux en demi-teinte.

Il faut être méfiant à l'apparition de ces différents signes :
- défaut de coordination des mouvements,
- troubles de la statique et de la marche (vertiges, ataxie, démarche ébrieuse, instabilité),
- dysmétrie (exécution des mouvements sans mesure dans le temps et dans l'espace),
- adiadococinésie (troubles dans l'exécution rapide de certains mouvements, comme la pronation et la supination alternatives du poignet ; on trouve ces signes aussi dans la S.E.P.),

– tremblements, nystagmus, parole scandée,
– troubles du tonus musculaire.

L'examen ostéopathique pur

Le diagnostic dure-mérien

Dans tous les livres d'anatomie, on apprend que la moelle flotte librement dans le sac fibreux dure-mérien. Les dissections montrent, qu'après ouverture du canal rachidien, il est assez facile d'écarter la dure-mère de la moelle pour mettre à découvert la face postérieure des corps vertébraux.

Cette facile distensibilité est cependant relative. En dehors des ligaments dentelés (voir figure 47) qui l'unissent aux méninges molles, la dure mère est reliée :

– *en avant,* par quelques prolongements fibreux, au ligament commun vertébral postérieur

– *latéralement,* aux trous de conjugaison, par les gaines entourant les nerfs rachidiens, les périnèvres (voir figure 48).

– *en dehors,* au feuillet pariétal de l'arachnoïde.

– *à sa partie supérieure,* à la face postérieure du corps de l'axis et sur le pourtour du trou occipital où elle rejoint la dure-mère crânienne.

– *à son extrémité inférieure,* au sacrum (S2-S3) pour se terminer par un prolongement au niveau coccygien, le ligament duro-sacro-coccygien (voir figure 49).

L'inégalité tensionnelle latérale de la dure-mère

La dure-mère a surtout une distensibilité longitudinale. Cette tension longitudinale verticale s'exerce particulièrement entre le crâne et le sacrum.

Mais cette force de tension dure-mérienne longitudinale ne semble pas être égale à gauche et à droite, en voici quelques raisons.

1/ On a toujours un côté plus souple et plus mobile, ainsi les droitiers ne ramassent jamais un objet en se penchant du côté droit.

2/ Les positions fœtales semblent donner un côté limité et un côté plus libre.

3/ Les différents traumatismes s'accumulent en créant ou en renforçant les contraintes duremériennes latérales originelles.

Il faut donc bien tester la distensibilité dure-mérienne longitudinale axiale et latérale.

Notons que, lors d'une tension dure-mérienne latérale, le patient a plus de risques de souffrir un jour d'une névralgie cervico-brachiale et d'une sciatalgie du côté limité. Car, même sans pathologie particulière, les racines nerveuses cervico-brachiales ou lombo-sacrées du côté duremérien fixé sont plus tendues et moins étirables.

Nous nous servons de cette particularité dans le traitement de la dure-mère. Nous allons voir maintenant les différents points "clefs" où la dure-mère doit être évaluée et traitée.

Ces points clefs sont situés à des endroits où la dure-mère est plus facilement lésée et là où nos techniques sont les plus efficaces.

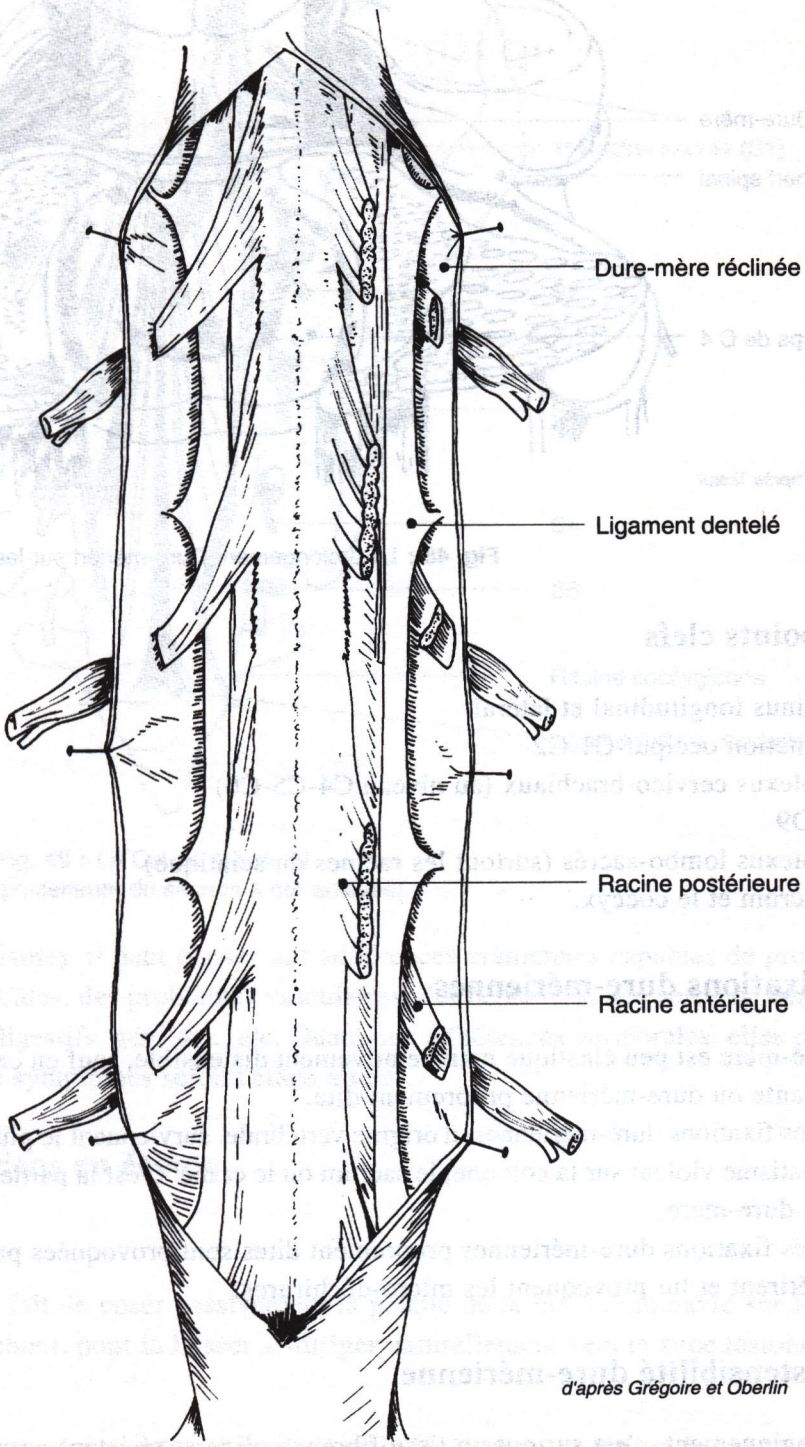

Fig. 47 : La dure-mère et les racines rachidiennes

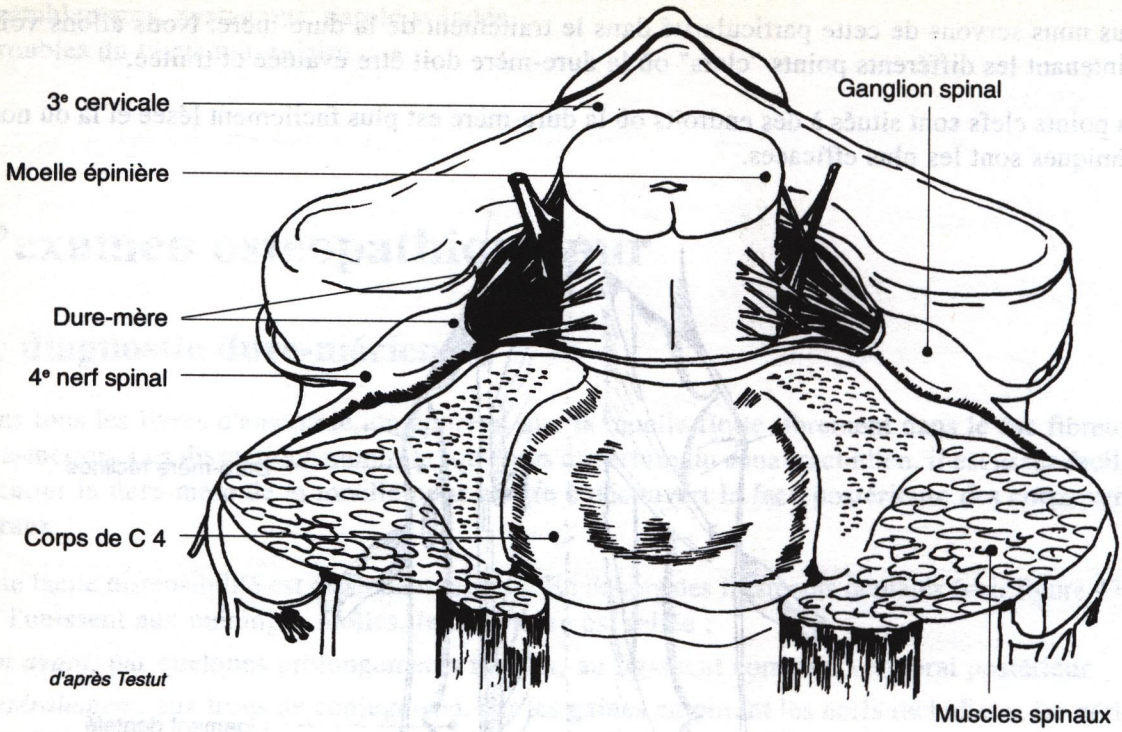

Fig. 48 : Le prolongement Dure-mèrien sur les nerfs

Les points clefs

- les sinus longitudinal et latéral
- la jonction occiput-C1-C2
- les plexus cervico-brachiaux (au niveau C4-C5-C6)
- D8-D9
- les plexus lombo-sacrés (surtout les racines du sciatique)
- le sacrum et le coccyx.

Les fixations dure-mériennes

La dure-mère est peu élastique mais relativement distensible, sauf en cas de fixation vertébrale importante ou dure-mérienne proprement dite.

- Les fixations dure-mériennes, d'origine vertébrale, surviennent le plus souvent après un traumatisme violent sur la colonne, le sacrum ou le crâne. C'est la partie osseuse dure qui blesse la dure-mère.
- Les fixations dure-mériennes proprement dites sont provoquées par des traumatismes qui l'étirent et lui provoquent les micro-déchirures.

La distensibilité dure-mérienne

Histologiquement, c'est surtout un tissu fibreux solide et résistant, armé pour protéger le cerveau et la moelle épinière.

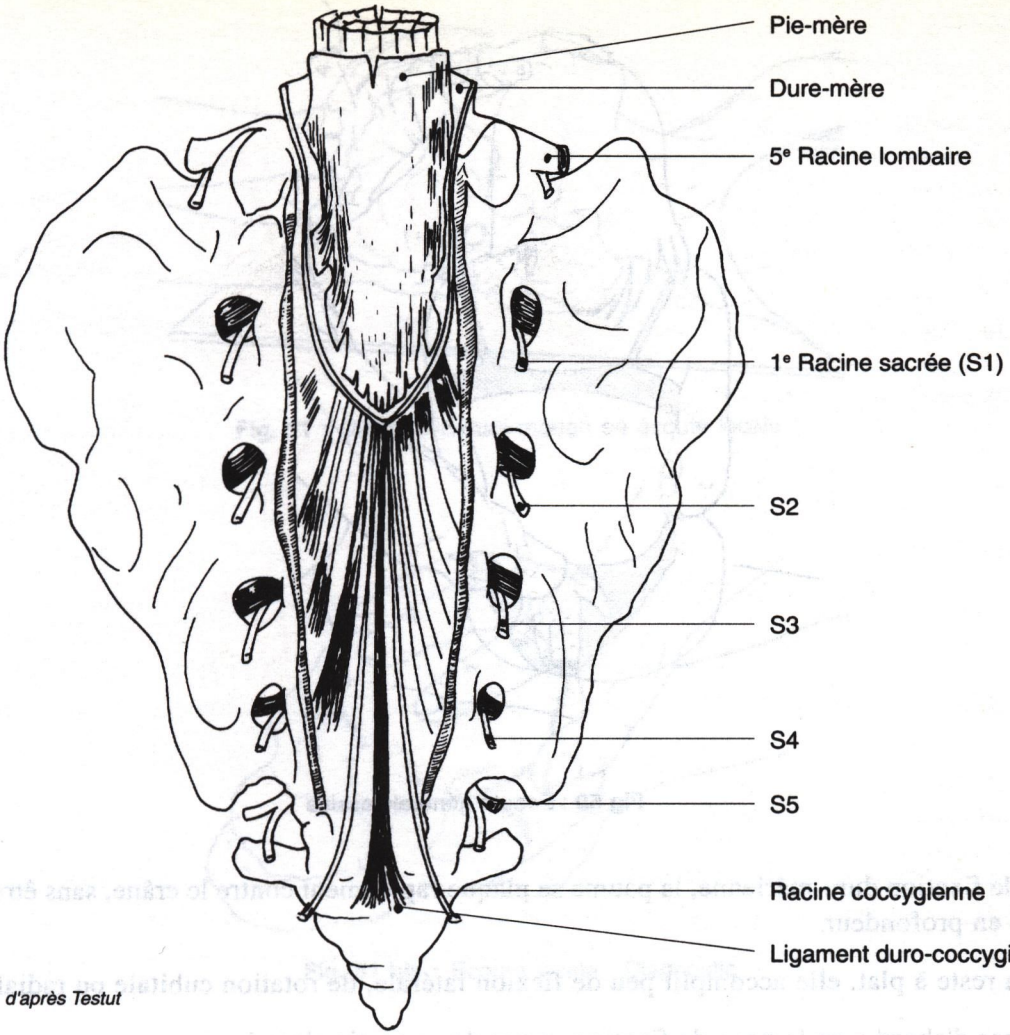

Fig. 49 : Le Cul de sac dural
(la partie postérieure du sacrum a été enlevée)

Après certains traumatismes, il peut exister des adhérences crâniennes capables de provoquer quelques crises épileptoïdes, des problèmes vasculaires, des céphalées, des vertiges, des rachialgies, des problèmes digestifs, génitaux, etc. Quant aux adhérences vertébrales, elles peuvent donner toutes sortes de symptômes selon l'étage atteint.

Les tests dure-mériens en écoute

En écoute globale

L'écoute globale est le fait de poser passivement la paume de la main dominante sur le crâne d'un patient assis ou debout, pour la laisser se diriger naturellement vers la zone lésionnelle la plus fixée.

Placé derrière le patient, vous posez la paume de la main légèrement en arrière de la suture coronale, le médius le long de la suture sagittale.



Fig 50 : Ecoute générale assise

En cas de fixation dure-mérienne, la paume se plaque rapidement contre le crâne, sans être attirée trop en profondeur.

La main reste à plat, elle accomplit peu de flexion latérale, de rotation cubitale ou radiale.

Elle glisse d'abord vers la zone de fixation, avant de se sentir plaquée.

L'écoute globale permet de déterminer l'existence d'une zone fixée et de la situer globalement dans l'espace crânien.

En écoute locale

Le patient est en décubitus, jambes allongées, bras le long du corps.

Assis derrière son crâne, vous placez la paume de la main dominante en arrière de la suture coronale, le majeur en direction de la suture sagittale.

Dans cette position, vous pouvez analyser de manière plus subtile les fixations de la duremère, leur localisation, leur étendue et leur intrication avec d'autres fixations comme celles des sutures, par exemple.

En cas de fixation dure-mérienne, la totalité de la paume est attirée. Elle glisse superficiellement vers la zone problématique, avant de se diriger en profondeur avec un très léger mouvement de rotation vers la zone fixée.

La main ne tend jamais à rester positionnée sur les bords cubital ou radial.

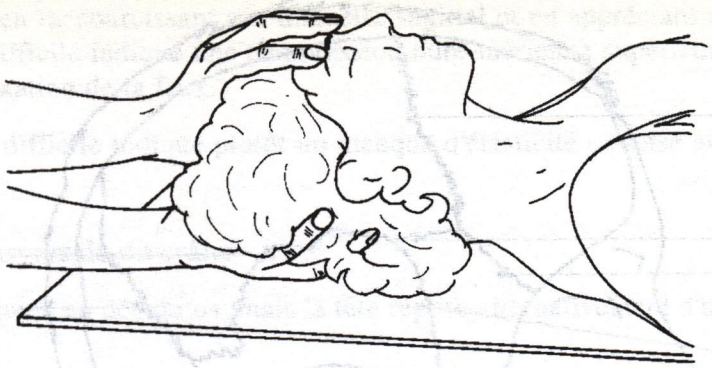

Fig. 51 : Diagnostic dure-mérien en écoute locale

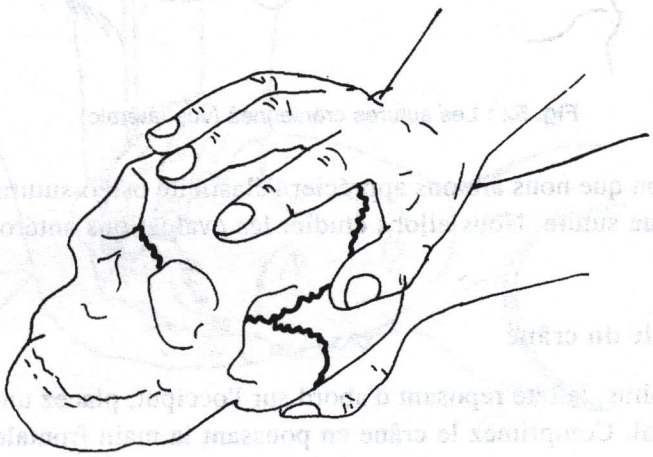

Fig. 51 bis : Ecoute locale - Diagnostic

Pour les fixations dure-mériennes rachidiennes, la paume est attirée en arrière et en direction caudale.

Le diagnostic des lésions suturales

Il n'est pas question pour nous de révolutionner l'ostéopathie crânienne. Des personnages illustres comme William Garner Sutherland, Harold Magoun, Viola Frymann, John Upledger, Lionnelle Issartel et Marc Bozetto, l'ont déjà admirablement servie. Nous allons vous décrire quelques manœuvres qui nous paraissent originales et surtout très efficaces.

On les utilise particulièrement dans les suites de traumatisme, elles sont résolument structurelles. Nous pensons qu'associées aux autres techniques fonctionnelles, elles renforcent considérablement leur efficacité et leur durabilité.

Les tests ostéo-suturaux généraux

Le crâne, dans son ensemble, a une élasticité ostéo-suturale globale. Rappelez-vous qu'en compression bilatérale, on peut diminuer d'un centimètre le diamètre crânien. L'os, le périoste et la dure-mère ont une mémoire traumatique considérable.

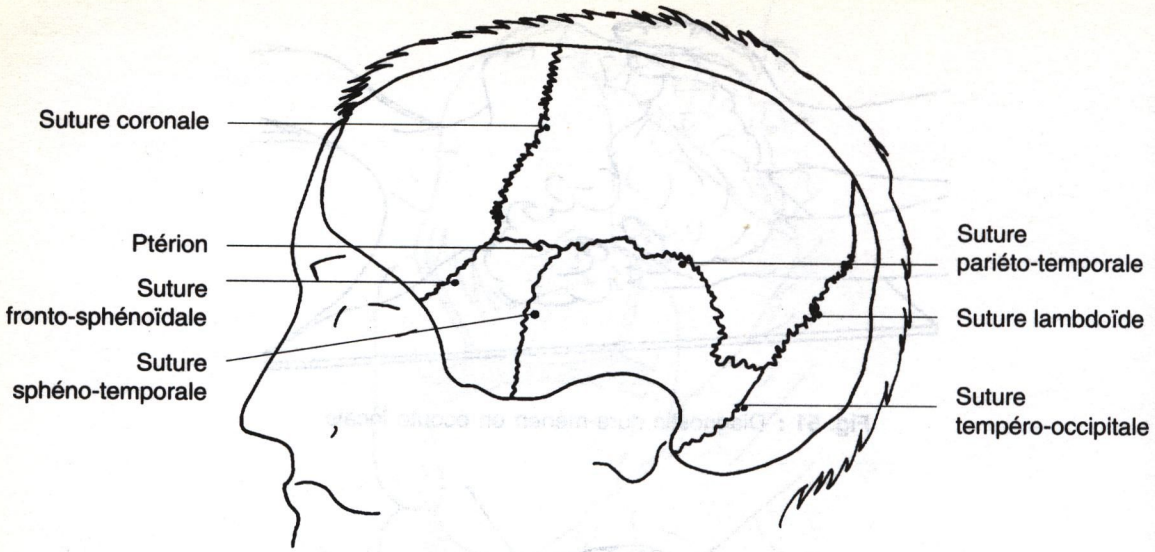

Fig. 52 : Les sutures crâniennes (vue latérale)

C'est pour cette raison que nous aimons apprécier l'élasticité ostéo-suturale crânienne globale, avant d'évaluer chaque suture. Nous allons étudier les évaluations antéro-postérieure et transversale.

L'évaluation sagittale du crâne

Le sujet est en décubitus, la tête reposant d'abord sur l'occiput, placez une main sous l'occiput et l'autre sur le frontal. Comprimez le crâne en poussant la main frontale contre l'occiput. La main sous-occipitale peut rester passive, ou aider activement la compression en se dirigeant vers le frontal.

Le mouvement actif est assez puissant sans jamais créer de douleur.

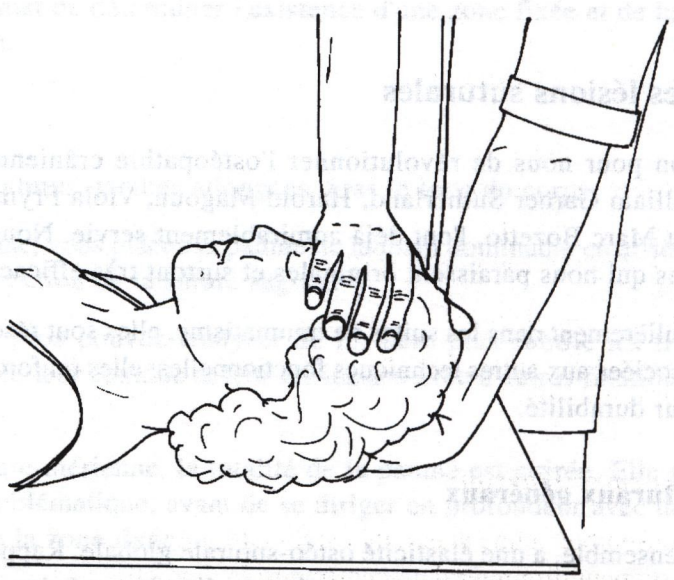

Fig. 53 : Evaluation sagittale du crâne

On teste le crâne en raccourcissant son diamètre sagittal et en appréciant son retour à la normale. Un retour difficile indique une compression dure-mérienne supérieure (le long du sinus sagittal) ou une fixation de la faux.

Une compression difficile indique plutôt un manque d'élasticité osseuse avec impaction de la suture coronale.

L'évaluation transversale du crâne

Le patient est toujours en décubitus, mais la tête repose alternativement d'un côté et de l'autre.

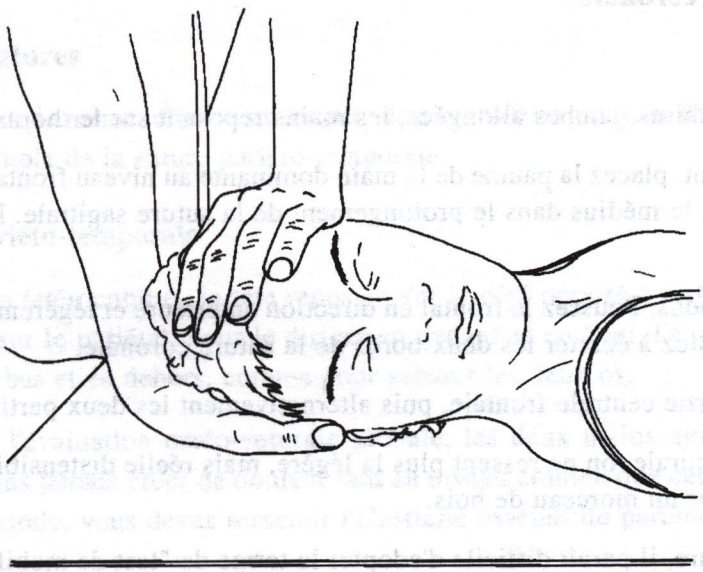

Fig. 54 : Evaluation transversale du crâne



Fig. 54 bis : Evaluation transversale du crâne (mains inversées)

Pour le côté gauche, par exemple, placez la paume de la main gauche sur la région fronto-pariétale gauche. La tête du patient est en rotation droite. La paume de la main droite repose sur la table, sur la zone fronto-pariétale opposée.

Comprimez les deux mains de la même manière que pour le test précédent, en appréciant la compression et son retour.

Une compression difficile indique un problème intra-osseux et une fixation des sutures latérales.

Un retour difficile est plutôt le signe d'une fixation dure-mérienne latérale.

Le test de la suture coronale

Direct

Le patient est en décubitus, jambes allongées, les mains reposant sur le thorax.

Assis derrière le patient, placez la paume de la main dominante au niveau frontal, *juste en avant de la suture coronale*, le médius dans le prolongement de la suture sagittale. L'occiput repose sur l'autre paume.

Les deux bras sont tendus. Poussez le frontal en direction antérieure et légèrement vers le haut, comme si vous cherchiez à écarter les deux bords de la suture coronale.

Poussez d'abord la partie centrale frontale, puis alternativement les deux parties latérales.

Lors d'une fixation suturale, on ne ressent plus la légère, mais réelle distensibilité suturale, on a l'impression de tester un morceau de bois.

Dans le cas d'une suture, il paraît difficile d'adopter le terme de "test de mobilité". *On ne sent pas une mobilité mais une distensibilité.*

Les sutures sont des amortisseurs de contrainte qui permettent avec l'élasticité osseuse une certaine *déformabilité du crâne.* On ressent une véritable distensibilité propre aux sutures.

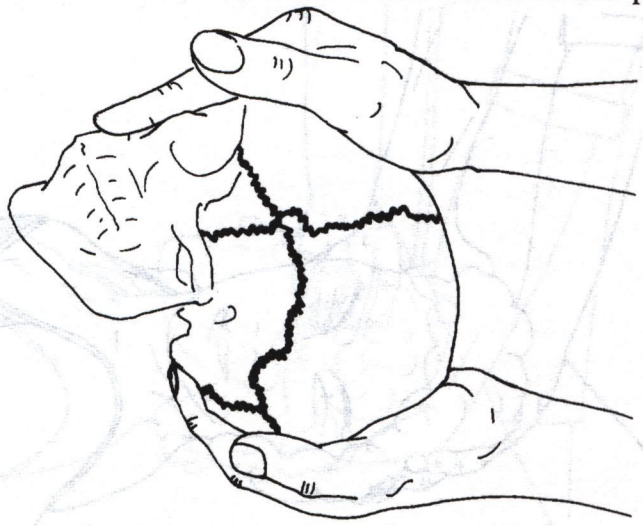

Fig. 55 : Test de la suture coronale
(La paume est en avant de la suture)

Les fixations de la suture coronale se font souvent en petites zones d'une longueur de 2 cm environ, il est rare que cette suture soit fixée dans son ensemble.

Indirect

On crée la tension suturale en poussant le frontal en avant et en direction caudale, comme auparavant, mais dans un deuxième temps on relâche légèrement la pression pour laisser partir la paume en écoute.

Ce test en écoute permet de trouver beaucoup plus précisément les points de fixation.

Les autres sutures

Le principe reste le même, chaque suture peut être évaluée en essayant de séparer ses deux berges. Prenons l'exemple de la suture pariéto-temporale.

La suture pariéto-temporale

Le sujet est en latérocubitus, la tête reposant sur le côté opposé à tester. Placez les talons des paumes, l'un sur le pariétal, pour le diriger en dedans et en haut, l'autre sur le temporal, pour le pousser en bas et en dehors, comme pour séparer les deux os.

Comme dans l'évaluation ostéo-suturale globale, les deux mains agissent avec une certaine force, mais sans jamais créer de douleur tant au niveau crânien que cervical. En plus d'une distensibilité suturale, vous devez ressentir l'élasticité osseuse du pariétal et du temporal.

Ce test peut aussi se réaliser en écoute.

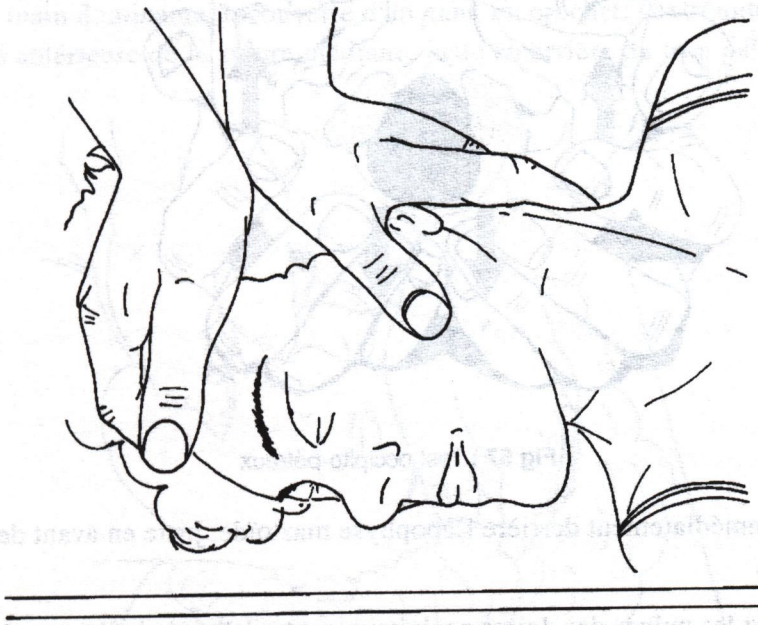

Fig. 56 : Test de la suture pariéto-squameuse

Ce sont surtout les sutures coronale, pariéto-temporale, pariéto-occipitale et occipito-mastoïdienne que l'on teste.

Les grosses fixations sont le plus souvent des suites de traumatisme crânien ou de malposition fœtale.

Le test occipito-pétreux

Schématiquement, sur une vue endocrânienne développée, la partie antérieure de l'occiput (parties basilaire et condylaire) forme une structure cunéiforme à pointe antérieure qui s'engage entre les deux massifs pétreux.

En cas de traumatisme par whiplash, il se produit très souvent une impaction uni– ou bilatérale de l'occiput qui s'enfonce en force entre les temporaux. Les forces lésionnelles se concentrent le plus souvent sur la suture pétro-jugulaire, elles affectent également les sutures pétro-basilaire et occipito-mastoïdienne.

Le but de ce test est de vérifier si l'occiput peut être dégagé entre les deux massifs pétreux.

Sujet en décubitus, vous êtes assis à la tête du sujet, les mains en coupe reçoivent la tête du patient dans les paumes, accolez vos auriculaires sur la ligne médio-occipitale, les 3° et 4° doigts disposés latéralement de part et d'autre. Les pulpes de vos six doigts pénètrent dans la profondeur des tissus pour venir au plus près possible de l'arc postérieur de l'atlas.

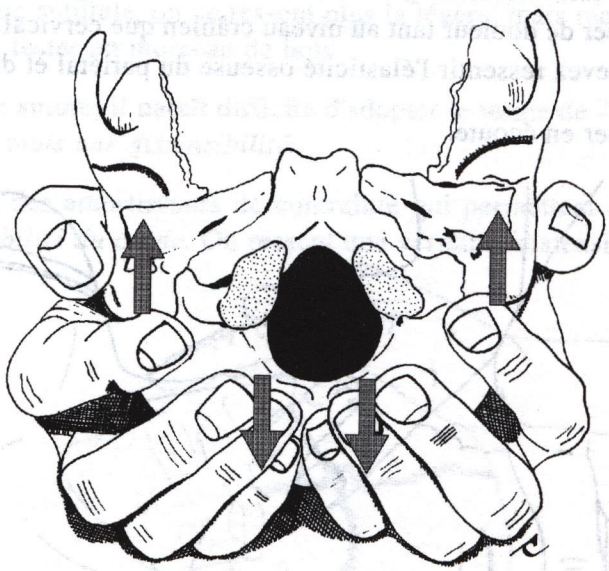

Fig 57 : Test occipito-pétreux

Posez les index, immédiatement derrière l'apophyse mastoïde, juste en avant de la suture occipito-mastoïdienne.

• 1° temps : plaquez les pulpes des doigts occipitaux contre la partie inférieure de l'écaille occipitale afin de réaliser un ancrage efficace.

• 2° temps : avec les appuis indexiels, réalisez un point fixe en maintenant les apophyses mastoïdes vers l'avant.

• 3° temps : avec votre prise occipitale testez, selon un mouvement de translation circonférentielle vers l'arrière, la liberté de dégagement de l'occiput entre les temporaux.

En cas de fixation, l'occiput refuse de se laisser dissocier des temporaux. Aucune sensation de mouvement n'est perçue en cas de fixation bilatérale. Dans les fixations unilatérales, la différence de perception de mouvement entre le côté libre et le côté fixé est toujours nette.

Le système membraneux crânio-facial

Dans les traumatismes crânio-faciaux, il existe des tensions membraneuses n'affectant pas toujours les sutures.

La face et le crâne ont tout un jeu articulaire subtil, qu'on peut qualifier d'ostéo-suturo-myo-membraneux ; si l'un des composants perd sa distensibilité, le crâne petit à petit va se fixer, rendant peu efficaces les manipulations suturales seules.

La voûte palatine

Le patient est en décubitus, bras le long du corps, jambes allongées. Placez vous face à son épaule droite.

La partie médiane

La voûte palatine est dure dans sa moitié antérieure, c'est cette partie qui nous intéresse. Placez l'index de la main dominante, recouverte d'un gant, en crochet, l'extrémité de l'index reposant sur la partie antérieure de la suture médiane, juste en arrière du trou palatin antérieur.

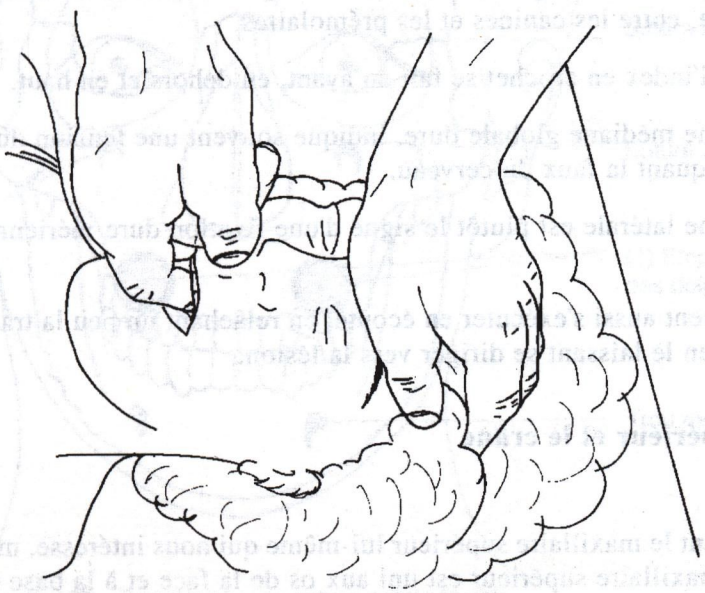

Fig. 58 : Test de la voûte palatine

Exercez une traction réelle, dirigée en avant et légèrement en haut. Si tout est libre, on ressent une véritable distensibilité et une mobilité du palais osseux par rapport au crâne.

En cas de fixation palatine ou maxillaire, on ne ressent pas cette distensibilité et ce petit mouvement du palais sur le crâne. On a, non seulement une impression de dureté, mais en plus une impression de résistance qui maintient la voûte palatine en arrière.

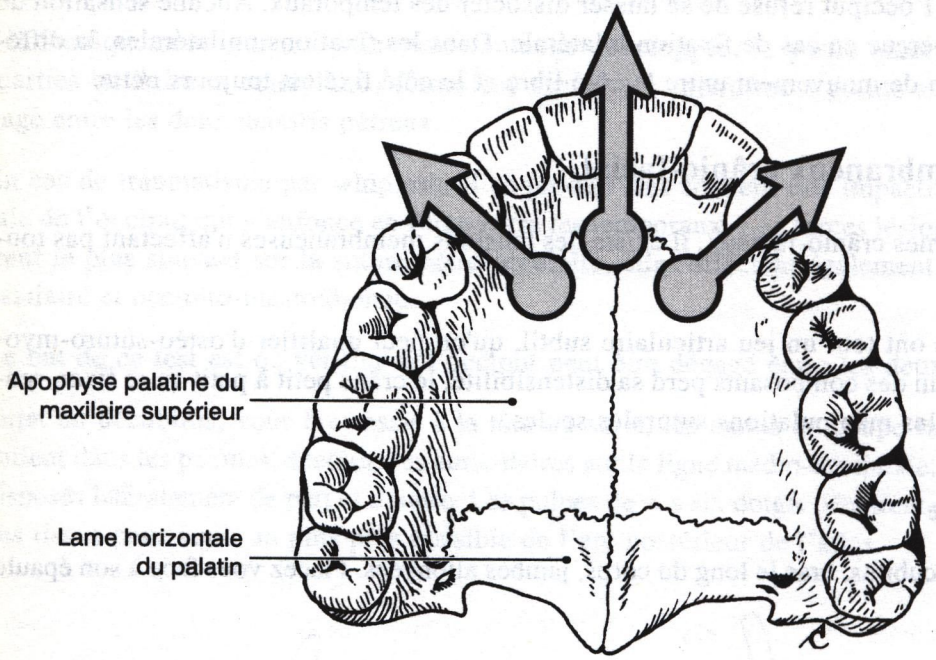

Fig 59 : Points d'appui lors du test de la voûte palatine

Les parties latérales

Dans la même position, vous déplacez votre index de part et d'autre de la suture médiane, près de l'arcade dentaire, entre les canines et les prémolaires.

Le mouvement de l'index en crochet se fait en avant, en dehors et en haut.

Une tension palatine médiane globale dure, indique souvent une tension dure-mérienne sagittale centrale, impliquant la faux du cerveau.

Une tension palatine latérale est plutôt le signe d'une fixation dure-mérienne ou suturale latérale et postérieure.

Tous ces tests peuvent aussi s'exécuter en écoute, en relâchant un peu la traction faite par l'index en crochet, et en le laissant se diriger vers la lésion.

Le maxillaire supérieur et le crâne

Rapports

Ce n'est pas vraiment le maxillaire supérieur lui-même qui nous intéresse, mais ses connexions avec le crâne. Le maxillaire supérieur est uni aux os de la face et à la base du crâne.

– *en haut et en dehors, avec le malaire*
Il existe deux piliers latéraux, représentés par la portion ascendante de l'os malaire lui-même, articulée avec l'apophyse orbitaire externe.
Chaque pilier latéral est relié aussi à l'arcade zygomatique.

N.B. : Il semble que les connections du maxillaire supérieur avec le crâne se font essentiellement par ces deux piliers, ils jouent le rôle de répartiteurs de force dans les traumatismes crânio-faciaux.

– *en haut et en dedans, avec les os propres du nez*
C'est le pilier médian reliant la face au crâne. Il est représenté par les os du nez et les deux branches montantes des maxillaires supérieurs, articulés avec les apophyses orbitaires internes

– *en arrière, avec l'apophyse ptérygoïde*

– *en bas, avec le maxillaire supérieur du côté opposé.*

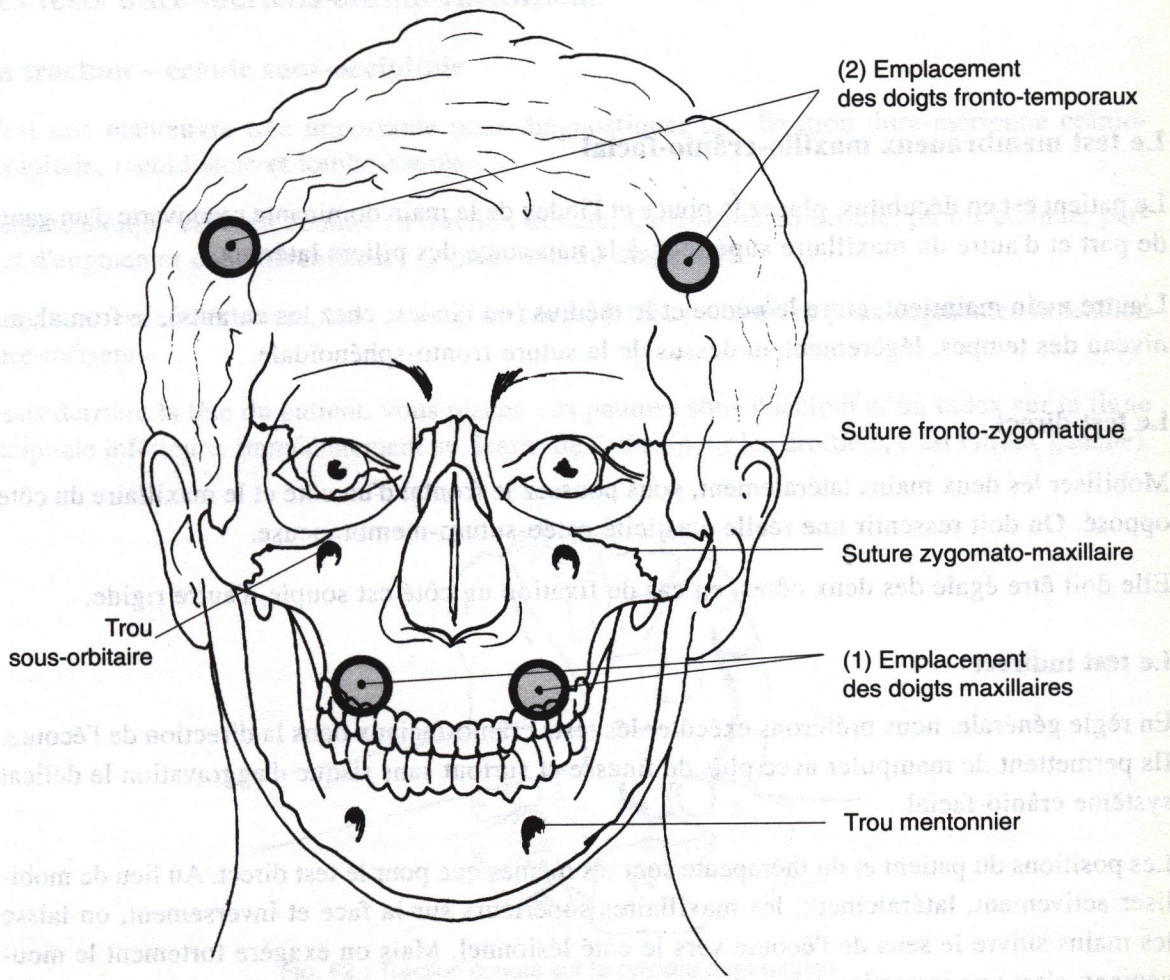

Fig. 60 : Test membrano-suturo-crânio-faciale
(l'appui maxillaire et fronto-temporal)

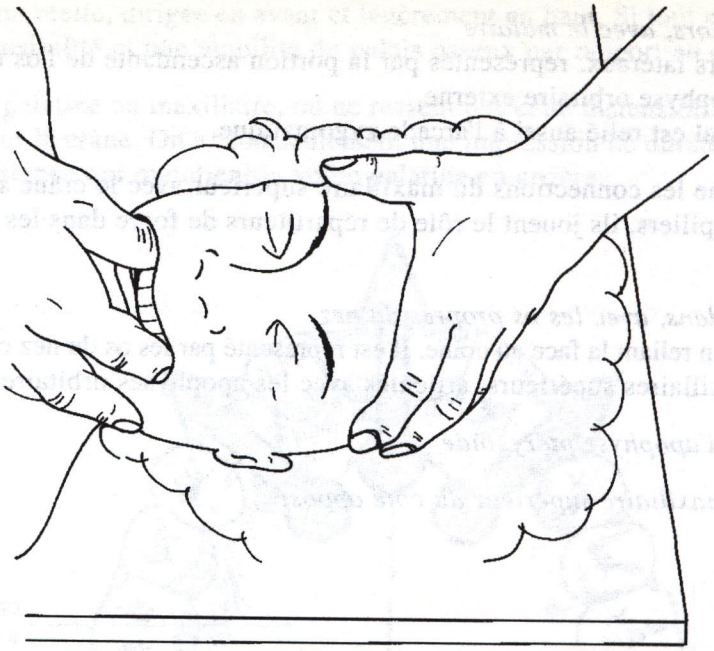

Fig. 61 : Test membraneux maxillo-crânio-facial

Le test membraneux maxillo-crânio-facial

Le patient est en décubitus, placez le pouce et l'index de la main dominante recouverte d'un gant, de part et d'autre du maxillaire supérieur, à la naissance des piliers latéraux.

L'autre main maintient, entre le pouce et le médius (ou l'index, chez les enfants), le frontal, au niveau des tempes, légèrement au dessus de la suture fronto-sphénoïdale.

Le test direct

Mobiliser les deux mains latéralement, vous poussez le frontal d'un côté et le maxillaire du côté opposé. On doit ressentir une réelle élasticité ostéo-suturo-membraneuse.

Elle doit être égale des deux côtés, en cas de fixation un côté est souple, l'autre rigide.

Le test indirect

En règle générale, nous préférons exécuter les tests crânio-faciaux dans la direction de l'écoute. Ils permettent de manipuler avec plus de finesse et surtout sans risque d'aggravation le délicat système crânio-facial.

Les positions du patient et du thérapeute sont les mêmes que pour le test direct. Au lieu de mobiliser activement, latéralement, les maxillaires supérieurs sur la face et inversement, on laisse les mains suivre le sens de l'écoute vers le côté lésionnel. Mais on exagère fortement le mouvement, c'est une induction très active.

Conclusion

De manière générale, il existe trois possibilités ;
- si on sent le maxillaire partir latéralement, c'est un problème facial,
- si le frontal part latéralement, c'est plutôt le signe d'une fixation crânienne,
- si les deux mains sont attirées dans une direction opposée, c'est un véritable conflit mécanique crânio-facial. Ce conflit survient dans les traumatismes crânio-faciaux violents, dans les contraintes "in utero" sévères, ou encore à la suite de manœuvres obstétricales lourdes.

Les tests directs évaluent de manière globale la mobilité crânio-faciale. Grâce à l'écoute, ils permettent de mieux distinguer les fixations membraneuses suturales des fixations intra-osseuses.

- Les fixations membraneuses laissent toujours une possibilité de mouvement.
- Les fixations suturales créent un blocage, en cours de mouvement.
- Les fixations intra-osseuses donnent tout de suite une impression de dureté.

Les fixations maxillo-crânio-faciales peuvent provoquer des céphalées, des algies sinusiennes, des sinusites, des algies temporo-mandibulaires et des cervicalgies.

Les tests dure-mériens crânio-rachidiens

La traction – écoute sous-occipitale

C'est une manœuvre très importante pour diagnostiquer une fixation dure-mérienne crânio-occipitale, rachidienne et lombo-sacrée.

Cette technique est bien connue en traction directe. La traction en écoute, moins connue, permet d'augmenter considérablement la précision du diagnostic.

Le patient est en décubitus, bras le long du corps, jambes allongées pour augmenter la tension dure-mérienne.

Assis derrière la tête du patient, vous placez vos paumes sous l'occiput et un index sur la ligne occipitale inférieure, immédiatement au dessus de l'atlas (pour les droitiers, c'est l'index gauche).

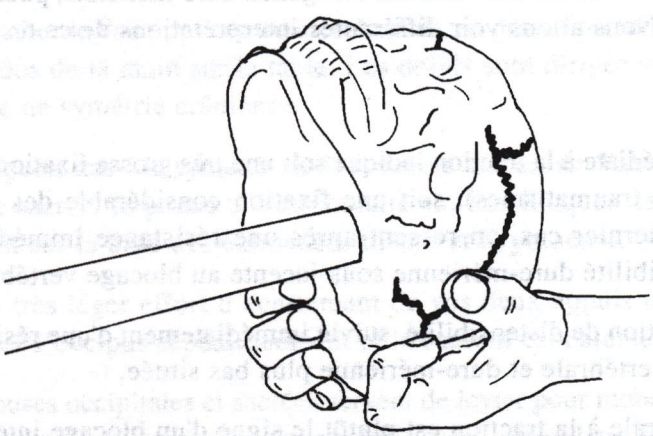

Fig. 62 : Traction écoute sur le cylindre dure-mérien

Placez l'index de la main dominante sur l'autre index, de manière à ce que la force de traction ne s'exerce pas directement sur l'occiput.

Attention aux petits ganglions sous-occipitaux que l'on trouve fréquemment ! Ils signifient des problèmes sub-infectieux (dent, gorge, oreille, nez) ou une fatigue générale. Ils sont presque systématiques autour de la puberté.

Ne posez pas votre index sur ces petits ganglions. Ecartez les au préalable, au risque de créer une irritation qui fausse le diagnostic et rend inefficace le traitement.

L'index sur la ligne occipitale inférieure est d'abord placé en position centrale, puis latérale droite et gauche, pour tester tour à tour les portions centrale et latérales de la dure-mère.

Le test occipito-crânien

Placez un index seul entre l'occiput et C1 et laissez le partir en écoute.

S'il se dirige en direction céphalique, vous êtes plutôt en présence d'un problème crânien à préciser par d'autres tests.

Si l'index est attiré en direction caudale, il s'agit d'un problème dure-mérien rachidien.

Le test dure-mérien rachidien

Le test

N B. *: Le test ne se réalise qu'en phase d'extension crânio-sacrée (glissement caudo-céphalique de la dure-mère).*

Dès que vous sentez la phase d'extension crânio-sacrée, étirez l'occiput longitudinalement en direction céphalique, effectuez une réelle traction.

Attention ! Ce test est beaucoup plus imprécis et difficile à interpréter, si vous tractez pendant la phase de flexion crânio-sacrée.

Ensuite, relâchez légèrement la traction occipitale pour laisser diriger vos index dans la direction de l'écoute. On doit ressentir une véritable élongation dure-mérienne, pour mieux vous concentrer fermez les yeux. Nous allons voir différentes interprétations de ce test.

L'analyse du test

1/ Une résistance immédiate à la traction indique soit une très grosse fixation de l'ensemble dure-mérien (suite de gros traumatismes), soit une fixation considérable des premières vertèbres cervicales. Dans ce dernier cas, on ressent après une résistance immédiate, une deuxième impression de distensibilité dure-mérienne sous-jacente au blocage vertébral.

2/ Une première sensation de distensibilité, suivie immédiatement d'une résistance à l'étirement, signifie une fixation vertébrale et dure-mérienne plus bas située.

3/ Une résistance latérale à la traction est plutôt le signe d'un blocage interapophysaire vertébral, costo-vertébral, costal ou radiculaire.

Dans ce cas, on pratique le test en déplaçant latéralement le doigt sous occipital, du côté lésionnel. On refait une traction-écoute longitudinale, pour préciser la localisation du problème.

4/ Les fixations d'origine post-traumatique ou "in utero" de la dure-mère, provoquent souvent une limitation de la distensibilité dure-mérienne longitudinale, à la fois au niveau central et latéral.

Nous insistons encore sur le fait que la traction-écoute est très différente de la traction simple.

Le mouvement réalisé dans l'espace paraît plus important. Les yeux fermés, vous avez l'impression que la traction, en phase d'extension crânienne, est presque sans fin. La dure-mère semble glisser de manière lente et harmonieuse en direction de votre index.

Test de la dure-mère rachidienne par traction des deux extrémités



Fig 63 : Test par les deux extrêmités de la dure-mère rachidienne.

Le sujet est en décubitus. Placez une main sous l'occiput et l'autre sous le sacrum du sujet.

La main occipitale aborde l'occiput controlatéralement, en pronation forcée, pour bénéficier d'un appui efficace du dos de la main sur la table. Les doigts sont dirigés vers le vertex, en respectant au mieux l'axe de symétrie crânienne.

La main sacrée respecte aussi la symétrie de l'os. Le médius est sur l'axe médian, l'index et l'annulaire sur la base sacrée, le pouce et l'auriculaire sur l'os iliaque. Les angles inféro-latéraux du sacrum reposent sur la base des éminences thénar et hypothénar.

Vous effectuez un très léger effort d'écartement de vos deux appuis manuels, comme si vous vouliez faire glisser l'occiput céphaliquement et le sacrum caudalement.

Les insertions osseuses occipitales et sacrées servent de levier pour mobiliser les structures membraneuses. Ainsi vous pouvez apprécier leur subtile élasticité et leur liberté de glissement dans l'espace épidural.

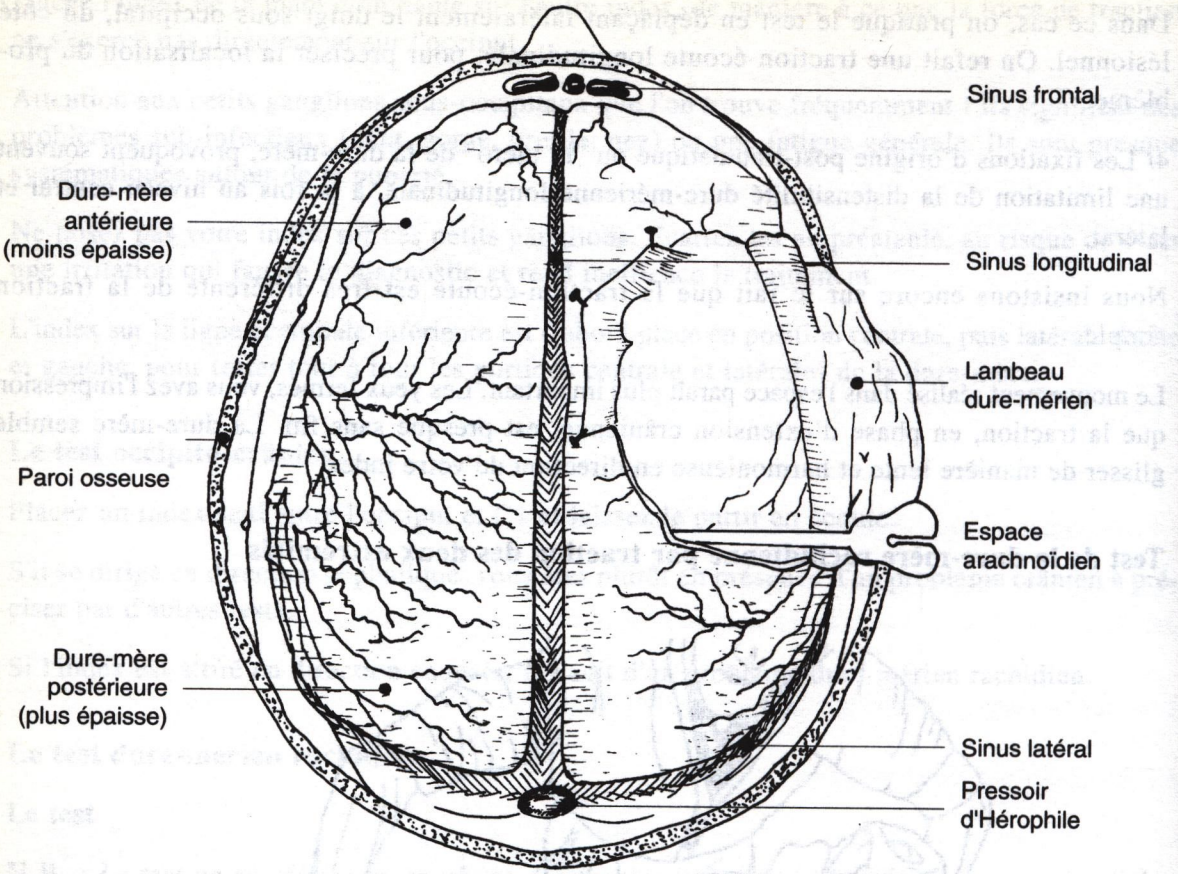

d'après Testut

Fig. 64 : Dure-mère et sinus veineux

La dure-mère crânienne supérieure

Elle est très intéressante à évaluer après les traumatismes directs sur le crâne, quand le patient est tombé carrément sur le crâne ou a reçu un objet lourd sur la tête.

La partie supérieure de la dure-mère est aussi concernée dans les contraintes fœtales "in utero" et dans les scolioses.

La partie supérieure de la dure-mère a une particularité anatomique très intéressante, elle suit exactement la même direction que le sinus longitudinal. C'est pour cette raison que nous avons appelé son test, le test du sinus longitudinal.

Le sinus longitudinal

Le sinus longitudinal est logé dans l'épaisseur de la dure-mère. Il occupe le bord convexe de la faux du cerveau.

Sa longueur est de 30 à 40 cm, c'est le plus volumineux des sinus et le plus exposé aux traumatismes.

Il commence en avant de l'apophyse crista-galli, jusqu'à la protubérance interne, où il se termine pour contribuer à former le pressoir d'Hérophile.

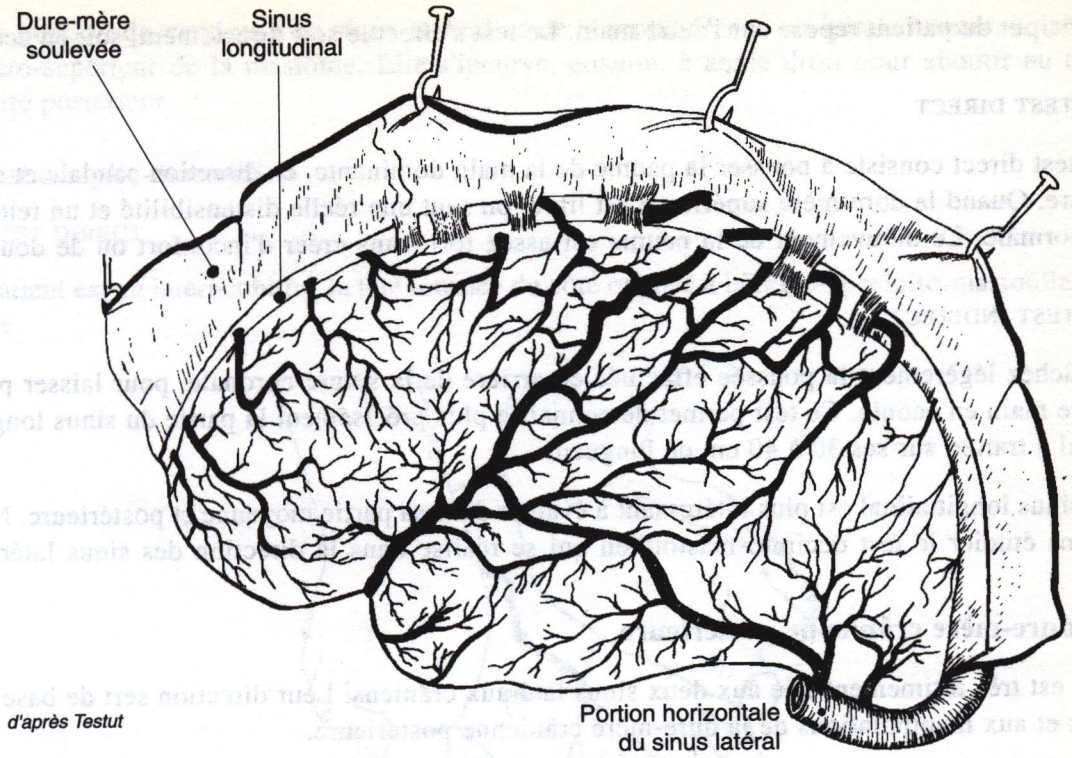

Fig. 65 : Rapports de la dure-mère avec les sinus longitudinal et latéraux

Il grossit graduellement, d'avant en arrière. Du pressoir d'Hérophile naissent les deux sinus latéraux, dont les directions vont nous servir de base pour tester latéralement la dure-mère.

Le test du sinus longitudinal

Le patient est en décubitus, jambes allongées, mains sur la poitrine.

Assis derrière le patient, vous placez l'éminence hypothénar de la main dominante, *en arrière de la suture coronale*, le médius le long de l'axe de la suture sagittale. (Pour le test de la suture coronale, la paume était en avant de celle-ci).

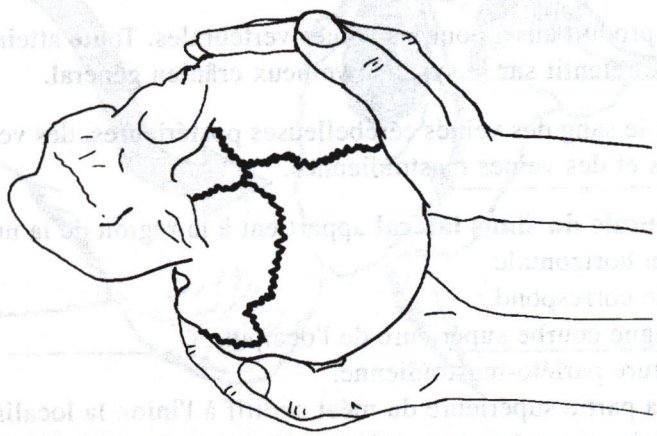

Fig. 66 : Sinus longitudinal supérieur
(La paume est en arrière de la suture coronale)

L'occiput du patient repose sur l'autre main. Le test s'effectue soit directement, soit en écoute.

Le test direct

Le test direct consiste à pousser la paume de la main dominante, en direction caudale et antérieure. Quand la dure-mère supérieure est libre, on sent une réelle distensibilité et un retour à la normale. Le mouvement de la paume est assez fort, sans créer d'inconfort ou de douleur.

Le test indirect

Relâchez légèrement la poussée effectuée en arrière de la suture coronale, pour laisser partir votre main en écoute. Ce test permet de connaître plus précisément la partie du sinus longitudinal à traiter, sur ses 30 à 40 cm de longueur.

Le sinus longitudinal est plus intéressant à évaluer dans sa partie moyenne et postérieure. Nous allons étudier le test occipito-mastoïdien qui se réalise dans la direction des sinus latéraux.

La dure-mère crânienne postérieure

Elle est très intimement liée aux deux sinus latéraux crâniens. Leur direction sert de base aux tests et aux manipulations de la dure-mère crânienne postérieure.

Les sinus latéraux

Ces deux volumineux sinus crâniens, de 10 à 15 mm de large, naissent au niveau de la protubérance interne (pressoir d'Hérophile), pour se terminer au niveau du trou déchiré postérieur où se forme la jugulaire interne.

Particularité
La continuité avec la veine jugulaire interne explique pourquoi *l'aspiration thoracique se fait sentir jusqu'au sinus latéral.*

Nous insistons encore sur l'importance des manipulations du défilé cervico-thoracique pour la circulation veineuse crânienne. Elles permettent de restaurer les pressions négatives intraveineuses qui assurent une circulation sanguine crânienne optimale.

Cette particularité se produit aussi pour les veines vertébrales. Toute atteinte de la partie supérieure de la dure-mère retentit sur le système veineux crânien général.

Le sinus latéral reçoit le sang des veines cérébelleuses postérieures, des veines cérébrales inférieures et postérieures et des veines mastoïdiennes.

1. La portion horizontale du sinus latéral appartient à la région de la nuque
Situation de la portion horizontale
Superficiellement, elle correspond :
- en arrière, à la ligne courbe supérieure de l'occiput,
- en avant, à la suture pariéto-mastoïdienne.

Une ligne menée de la partie supérieure du méat auditif à l'inion la localise bien.
Notons que la position horizontale est creusée dans l'épaisseur de la grande circonférence de la tente du cervelet. Son test et sa manipulation concernent indéniablement la tente du cervelet.

2. La portion descendante du sinus latéral va de la protubérance occipitale interne, à l'angle postéro-supérieur de la mastoïde. Elle s'incurve, ensuite, à angle droit pour aboutir au trou déchiré postérieur.

Le test occipito-mastoïdien

Le test direct

Le patient est en latérocubitus, la tête tournée du côté opposé à la région occipito-mastoïdienne testée.



Fig. 67 : Test occipito-mastoïdien

Debout, derrière le patient, les bras tendus, vous placez les paumes des deux mains comme nous allons le décrire.

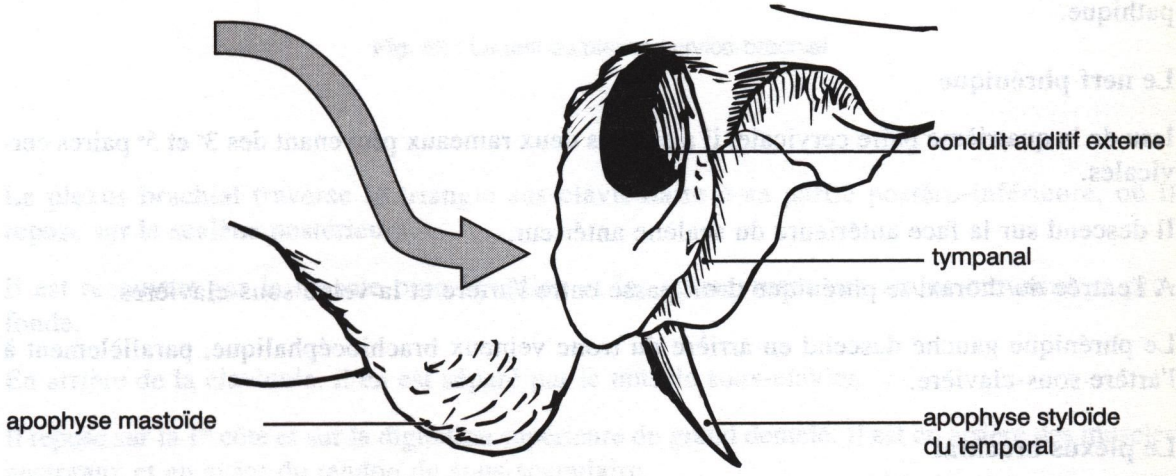

Fig 68 : Direction du sinus latéral, à respecter lors du test de la dure-mère postérieure

La paume de la main dominante s'applique contre le bord postérieur de la mastoïde, pour la pousser en avant et en dehors. Elle va étirer la portion descendante du sinus latéral.

L'autre paume va créer un contre-appui actif, en s'appuyant contre l'occiput, à cheval entre la protubérance interne et le pariétal.

La colonne cervicale ne doit pas être impliquée dans les mouvements que vous effectuez, au risque de l'irriter. Concentrez spécifiquement les étirements sur le crâne sans la faire intervenir.

Comparez toujours les deux côtés pour apprécier la différence de distensibilité. Il va de soi que ce test inclut la suture occipito-mastoïdienne.

Le test indirect

Relâchez légèrement la poussée effectuée sur la position descendante du sinus latéral, pour laisser partir la main en écoute en direction d'une éventuelle fixation.

Le test du plexus cervico-brachial

Le plexus cervical

Le plexus cervical est la série d'anastomoses formée par les branches antérieures des quatre premiers nerfs cervicaux, avant leur division périphérique.

Dans ce test, on s'adresse surtout aux branches cervicales profondes descendantes des 3e et 4e nerfs cervicaux.

Les branches antérieures se logent dans la gouttière formée par la face supérieure des apophyses transverses. Elles cheminent entre les deux muscles intertransversaires, en arrière de l'artère vertébrale.

Le plexus cervical est profondément situé en arrière du bord postérieur du sterno-cleïdo-mastoïdien, en dedans de la jugulaire interne, de la carotide interne et du pneumogastrique.

Le plexus cervical s'anastomose avec le grand hypoglosse, le pneumogastrique et le grand sympathique.

Le nerf phrénique

Issu de la quatrième paire cervicale, il a en plus deux rameaux provenant des 3e et 5e paires cervicales.

Il descend sur la face antérieure du scalène antérieur.

A l'entrée du thorax, le phrénique droit passe entre l'artère et la veine sous-clavières.

Le phrénique gauche descend en arrière du tronc veineux brachiocéphalique, parallèlement à l'artère sous-clavière.

Le plexus brachial

C'est l'ensemble des nerfs qui forment, avant leur distribution périphérique, les branches antérieures des quatre premières cervicales et celle de la première dorsale.

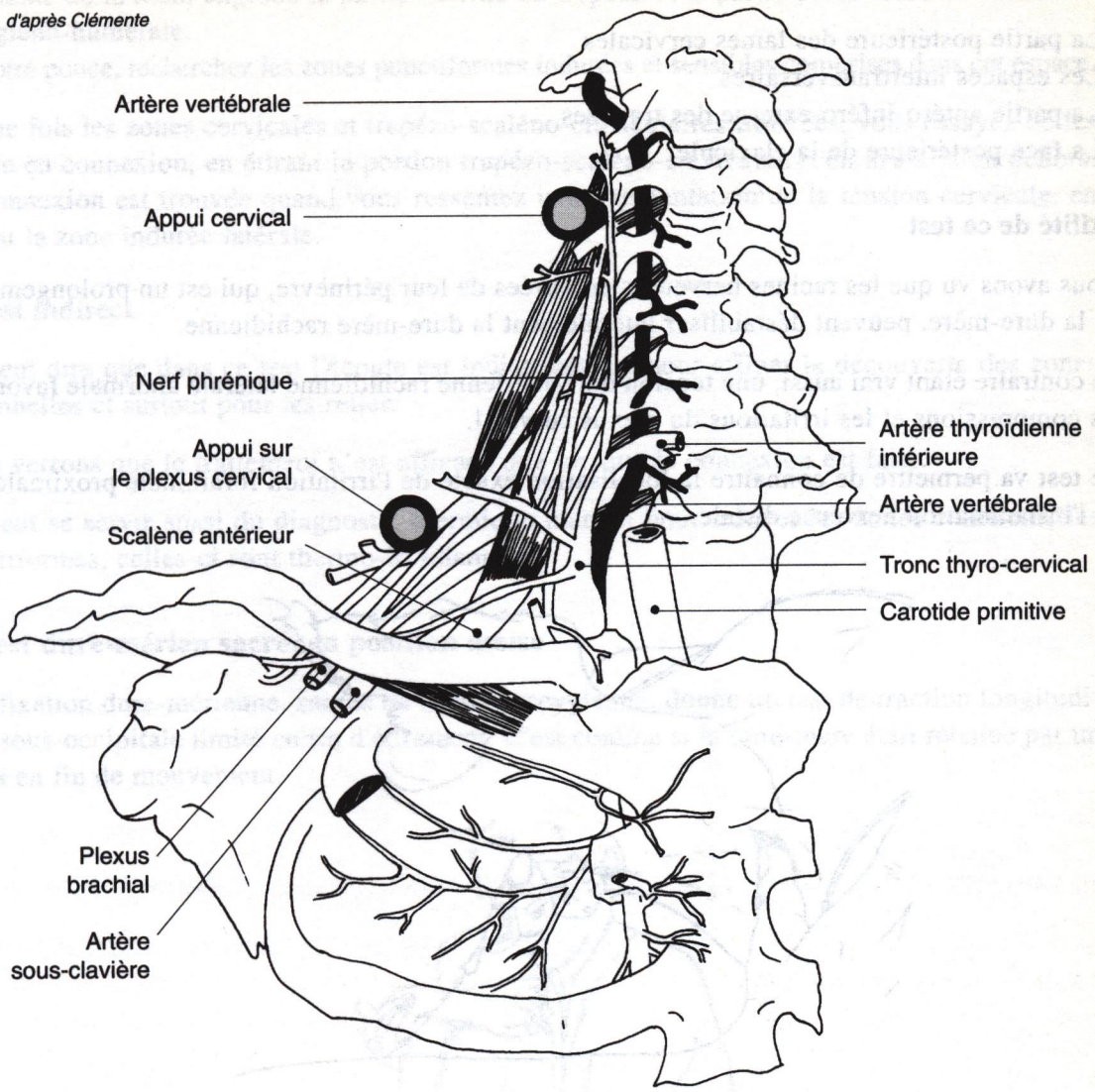

Fig. 69 : Le test du plexus cervico-brachial

Le plexus brachial traverse le triangle sus-claviculaire à sa partie postéro-inférieure, où il repose sur le scalène postérieur.

Il est recouvert par le muscle omo-hyoïdien et les aponévroses cervicales moyenne et profonde.

En arrière de la clavicule, il en est séparé par le muscle sous-clavier.

Il repose sur la 1re côte et sur la digitation supérieure du grand dentelé. Il est en arrière des muscles pectoraux et en avant du tendon du sous-scapulaire.

A noter qu'entre les deux scalènes, l'artère sous-clavière se trouve à la partie inférieure du plexus, légèrement en avant de lui.

Les points "clef" anatomiques

- La partie postérieure des lames cervicales
- Les espaces intertransversaires
- La partie antéro-inféro-externe des trapèzes
- La face postérieure de la clavicule

Utilité de ce test

Nous avons vu que les racines nerveuses entourées de leur périnèvre, qui est un prolongement de la dure-mère, peuvent déstabiliser latéralement la dure-mère rachidienne.

Le contraire étant vrai aussi, une tension dure-mérienne rachidienne latérale anormale favorise les compressions et les irritations du plexus cervical.

Ce test va permettre de connaître la localisation exacte de l'irritation foraminale proximale et de l'inflammation nerveuse distale.

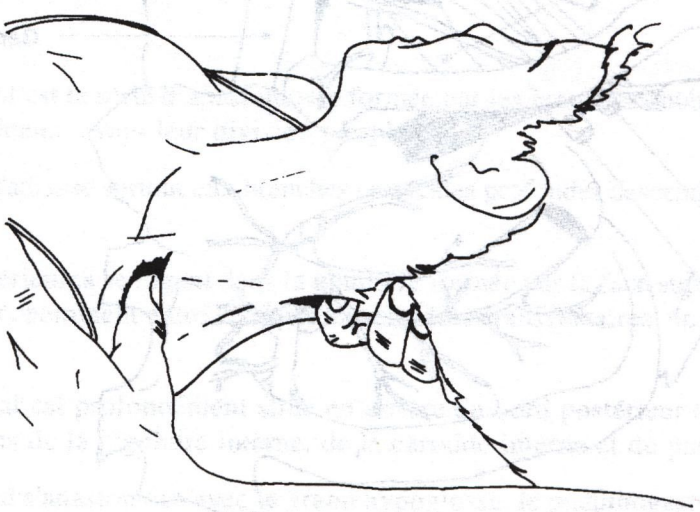

Fig. 70 : Test du plexus cervico-brachial

Le test direct

Le patient est en décubitus, jambes allongées, bras le long du corps.

1. Assis derrière la tête du patient, vous positionnez le médius ou l'index d'une main, légèrement en crochet, sur les parties médio-externes des lames et en arrière des espaces intertransversaires.
Vous poussez votre doigt en avant, entre les espaces interlamellaires, de manière à trouver une zone punctiforme indurée et sensible (parfois douloureuse).

2. Vous placez le pouce de l'autre main à la recherche de zones sensibles, situées le plus souvent à deux niveaux, soit :
– sur l'espace situé entre la partie antéro-externe du trapèze et la moitié externe de la clavicule,
– sur l'espace compris entre la partie interne de la clavicule et le scalène antérieur.

La paume de la main englobe la partie externe du trapèze et la partie postérieure de l'articulation gléno-humérale.
De votre pouce, recherchez les zones punctiformes indurées et sensibles comprises dans cet espace.

3. Une fois les zones cervicales et trapézo-scaléno-claviculaires trouvées, vous essayez de les mettre en connexion, en étirant la portion trapézo-scaléno-claviculaire, en avant et en dehors. La connexion est trouvée quand vous ressentez une augmentation de la tension cervicale, en étirant la zone indurée latérale.

Le test indirect

On peut dire que dans ce test l'écoute est indispensable, pour affiner la découverte des zones lésionnelles et surtout pour les relier.

Nous verrons que le traitement n'est efficace que lorsque la connexion est faite.

On peut se servir aussi du diagnostic thermique manuel pour trouver les zones conflictuelles punctiformes, celles-ci sont thermo-irradiantes.

Le test dure-mérien sacré, en position assise

Une fixation dure-mérienne, sacrée ou sacro-coccygienne, donne un test de traction longitudinale sous-occipitale limité en fin d'étirement. C'est comme si la dure-mère était retenue par un poids en fin de mouvement.

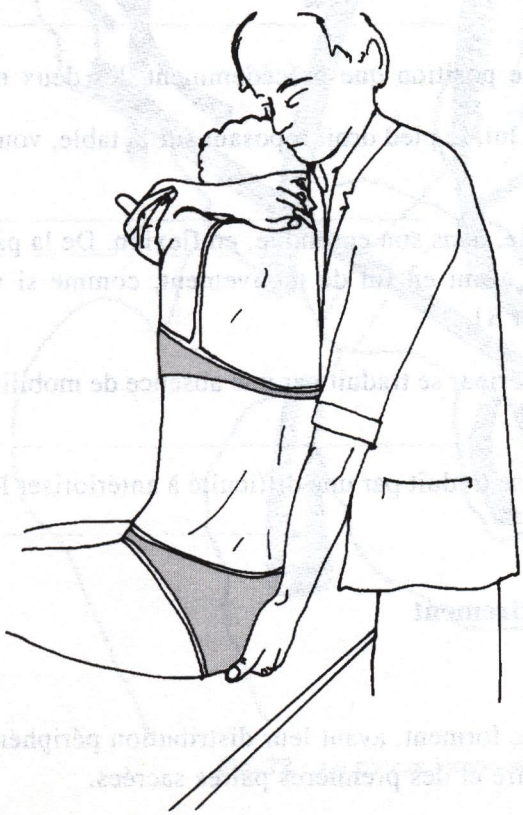

Fig. 71 : Test sacro-duremérien en position assise

Il est utile de corroborer ce test par un test plus local, en changeant les zones d'appui selon que les fixations soient antérieures ou postérieures.

Les fixations antérieures

Le patient est en position assise, sur la table d'examen, les deux bras croisés devant la poitrine ou les deux mains derrière la nuque.

Debout, derrière le patient, le pied droit sur la table de manière à vous stabiliser, vous maintenez le patient, soit en entourant ses épaules, soit, s'il a les deux mains derrière la nuque, en prenant ses deux coudes de la main droite.

L'autre main est placée très en avant sous le sacrum, de manière à saisir de l'index et de la paume le coccyx, l'articulation sacro-coccygienne et une partie du sacrum.

Attirez le sacrum et le coccyx en arrière et légèrement en direction caudale, pour réaliser une flexion du promontoire sacré.

En cas de blocage sacro-iliaque, vous avez immédiatement une impression de dureté, dès le départ du mouvement.

Une tension dure-mérienne antérieure se traduit par un mouvement très freiné, on est en présence d'un frein membraneux.

Les fixations postérieures

Le patient est dans la même position que précédemment, les deux mains derrière la nuque.

Assis à sa droite ou derrière lui, le pied droit reposant sur la table, vous lui maintenez les deux coudes avec les avant-bras.

Poussez la colonne vertébrale, dans son ensemble, en flexion. De la paume de la main gauche, vous poussez le sacrum en avant en fin de mouvement, comme si vous vouliez augmenter l'angle postérieur entre L5 et S1.

Un blocage sacro-iliaque antérieur se traduit par une absence de mobilité, dès le départ du mouvement.

Une fixation dure-mérienne se traduit par une difficulté à antérioriser le sacrum, le mouvement est freiné.

Le test du sciatique, en étirement

Le plexus lombo-sacré

C'est l'ensemble de nerfs que forment, avant leur distribution périphérique, les branches antérieures de la dernière lombaire et des premières paires sacrées.

Il répond en arrière au pyramidal.

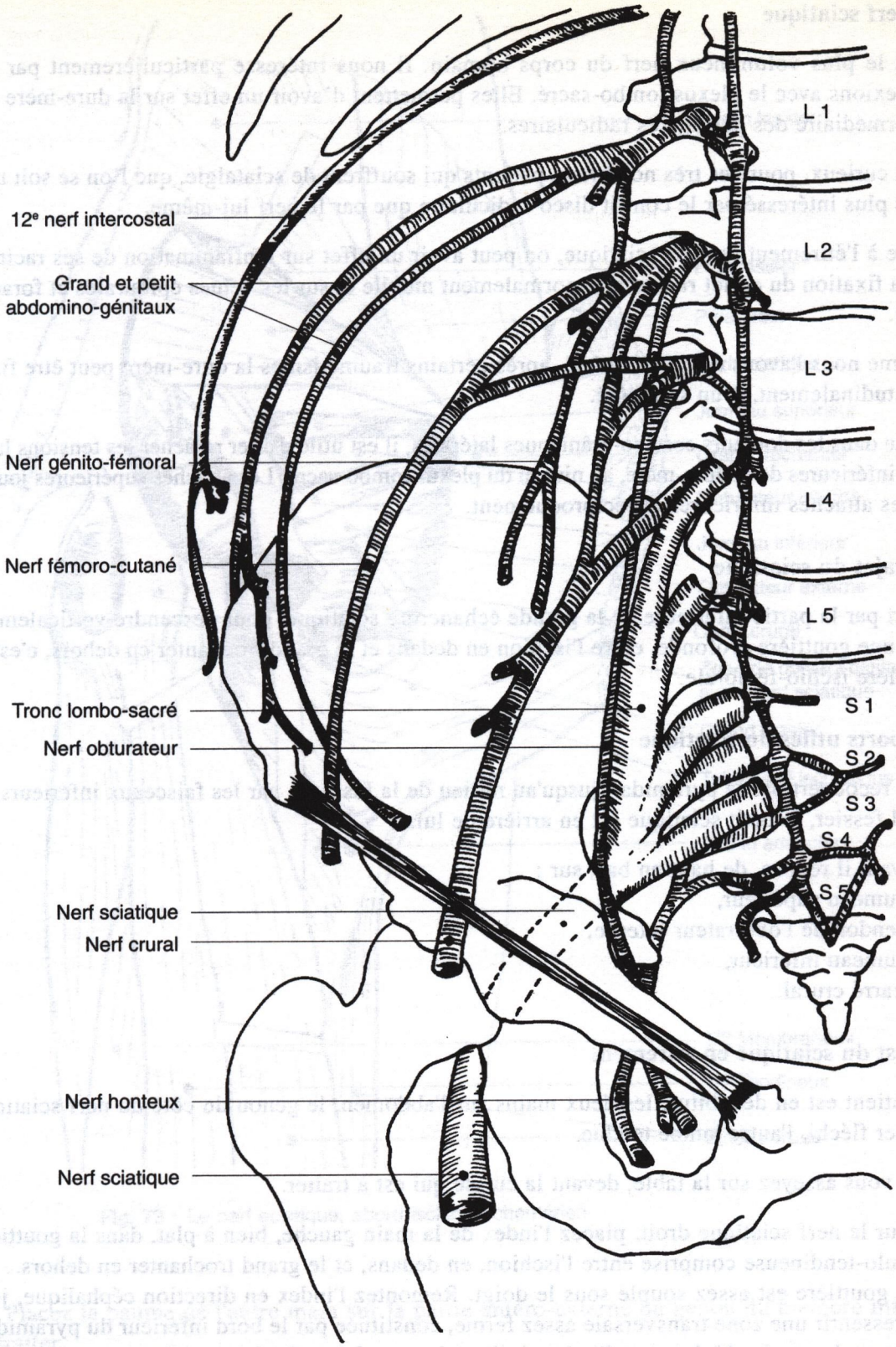

Fig. 72 : Le plexus lombo-sacré

Le nerf sciatique

C'est le plus volumineux nerf du corps humain. Il nous intéresse particulièrement par ses connexions avec le plexus lombo-sacré. Elles permettent d'avoir un effet sur la dure-mère par l'intermédiaire des périnèvres radiculaires.

Il est curieux, pour ces très nombreux patients qui souffrent de sciatalgie, que l'on se soit toujours plus intéressé par le conflit disco-radiculaire que par le nerf lui-même.

Grâce à l'étirement du nerf sciatique, on peut avoir un effet sur l'inflammation de ses racines, sur la fixation du collet radiculaire normalement mobile et sur les veines épidurales et foraminales.

Comme nous l'avons déjà mentionné, après certains traumatismes la dure-mère peut être fixée longitudinalement, d'un seul côté.

Même dans les douleurs cervico-crâniennes latérales, il est utile d'aller relâcher les tensions latérales inférieures de la dure-mère, au niveau du plexus lombo-sacré. Les attaches supérieures jouent sur les attaches inférieures et réciproquement.

Le trajet du sciatique

Il sort par la partie inférieure de la grande échancrure sciatique, pour descendre verticalement dans une gouttière profonde, entre l'ischion en dedans et le grand trochanter en dehors, c'est la gouttière ischio-fémorale.

Rapports utiles du sciatique

Il est recouvert par le pyramidal, jusqu'au milieu de la fesse, et par les faisceaux inférieurs du grand fessier, le petit sciatique est en arrière de lui.

En avant il repose, de haut en bas, sur :
- le jumeau supérieur,
- le tendon de l'obturateur interne,
- le jumeau inférieur,
- le carré crural.

Le test du sciatique en étirement

Le patient est en décubitus, les deux mains sur l'abdomen, le genou du côté du nerf sciatique à tester fléchi, l'autre jambe tendue.

Vous vous asseyez sur la table, devant la cuisse qui est à traiter.

1. Pour le nerf sciatique droit, placez l'index de la main gauche, bien à plat, dans la gouttière musculo-tendineuse comprise entre l'ischion, en dedans, et le grand trochanter en dehors. Cette gouttière est assez souple sous le doigt. Remontez l'index en direction céphalique, jusqu'à ressentir une zone transversale assez ferme, constituée par le bord inférieur du pyramidal. Ensuite redescendez légèrement l'index en direction caudale, afin de trouver une petite "corde" longitudinale formée par le nerf sciatique. Cette petite corde est difficile à sentir sauf dans le cas d'une sciatalgie où la tension mécanique du nerf sciatique est plus forte.

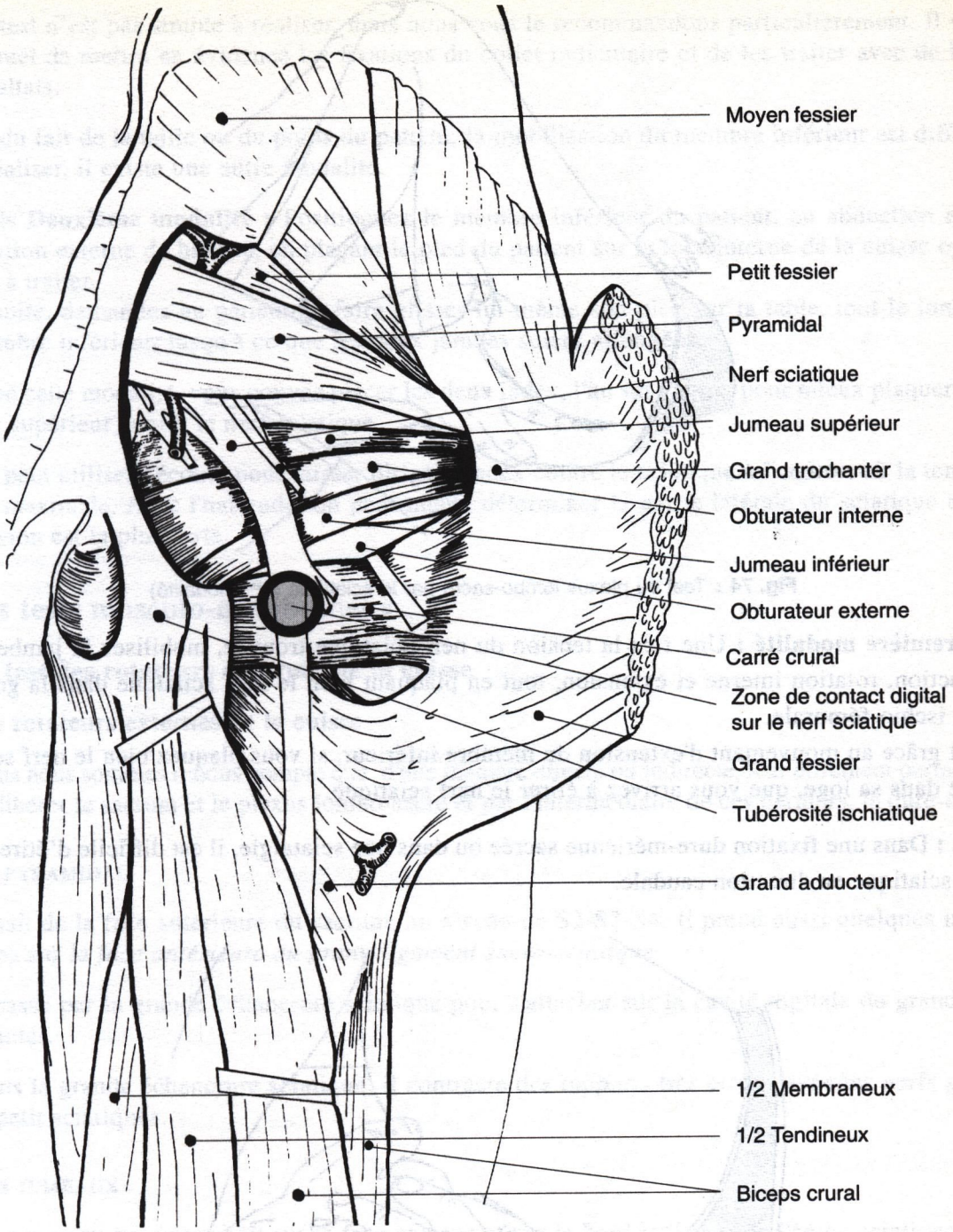

Fig. 73 : Le nerf sciatique, abord ischio-trochantérien

2. Placez la paume de l'autre main sur la partie antéro-externe du genou du membre inférieur à traiter.
Fléchissez la cuisse, en imprimant en même temps un mouvement d'abduction et de rotation externe de la hanche. Celui-ci vous permet de positionner plus haut et plus profond l'index dans la gouttière ischio-fémorale.



Fig. 74 : Test du plexus lombo-sacré par le sciatique (1ère modalité)

3. Première modalité : Une fois la tension du nerf sciatique trouvée, mobilisez la jambe en adduction, rotation interne et extension, tout en plaquant bien le nerf sciatique dans la gouttière ischio-fémorale.

C'est grâce au mouvement d'extension du membre inférieur, si vous plaquez bien le nerf sciatique dans sa loge, que vous arrivez à étirer le nerf sciatique.

N.B. : Dans une fixation dure-mérienne sacrée ou dans une sciatalgie, il est difficile d'étirer le nerf sciatique en direction caudale.

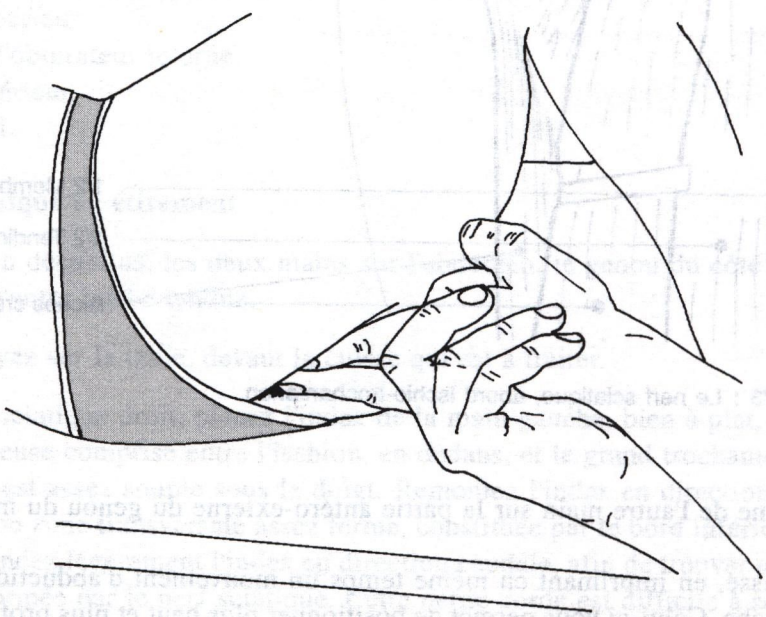

Fig. 75 : Test du plexus lombo-sacré par le sciatique (2ème modalité)

Ce test n'est pas simple à réaliser, mais nous vous le recommandons particulièrement. Il vous permet de mettre en évidence les fixations du collet radiculaire et de les traiter avec de bons résultats.

Si, du fait de la taille ou du poids du patient, la mobilisation du membre inférieur est difficile à réaliser, il existe une autre modalité.

3.bis Deuxième modalité : Positionnez le membre inférieur du patient, en abduction et en rotation externe de hanche, en plaçant le pied du patient sur la face interne de la cuisse opposée à traiter.
Ensuite, demandez au patient de faire glisser lui-même son pied sur la table, tout le long du membre inférieur, jusqu'à ce que les deux jambes soient allongées.

Avec cette modalité, vous pouvez placer les deux index, l'un sur l'autre, pour mieux plaquer l'index supérieur contre le nerf sciatique.

On peut utiliser l'écoute pour laisser diriger l'index contre le sciatique à l'endroit où la tension est maximale. Avec l'habitude, on peut même déterminer la partie latérale du sciatique où la tension est la plus forte.

Les tests musculo-membraneux

Le test des rotateurs externes de la cuisse

Les rotateurs externes de la cuisse

Nous nous sommes rendus compte que, d'une manière directe ou indirecte, leur étirement permettait de libérer le sacrum et le plexus lombo-sacré et par l'intermédiaire de ces derniers, la dure-mère.

Le pyramidal

Il naît de la face antérieure du sacrum, au niveau de S2-S3-S4. Il prend aussi quelques insertions sur *la face antérieure du grand ligament sacro-sciatique.*

Il passe par la grande échancrure sciatique pour s'attacher sur la cavité digitale du grand trochanter.

Dans la grande échancrure sciatique, il contracte des rapports très étroits avec les nerfs grand et petit sciatiques.

Les jumeaux

– Le jumeau supérieur naît sur la face externe et sur le bord inférieur de l'épine sciatique.
– Le jumeau inférieur s'insère sur la tubérosité de l'ischion.
Tous deux forment une gouttière à l'obturateur interne, pour le rejoindre à sa partie distale dans un tendon commun qui s'attache sur la cavité digitale du grand trochanter.

L'obturateur interne

Il s'insère sur :
– la face interne de la membrane obturatrice,
– la face interne du corps et de la branche descendante du pubis,

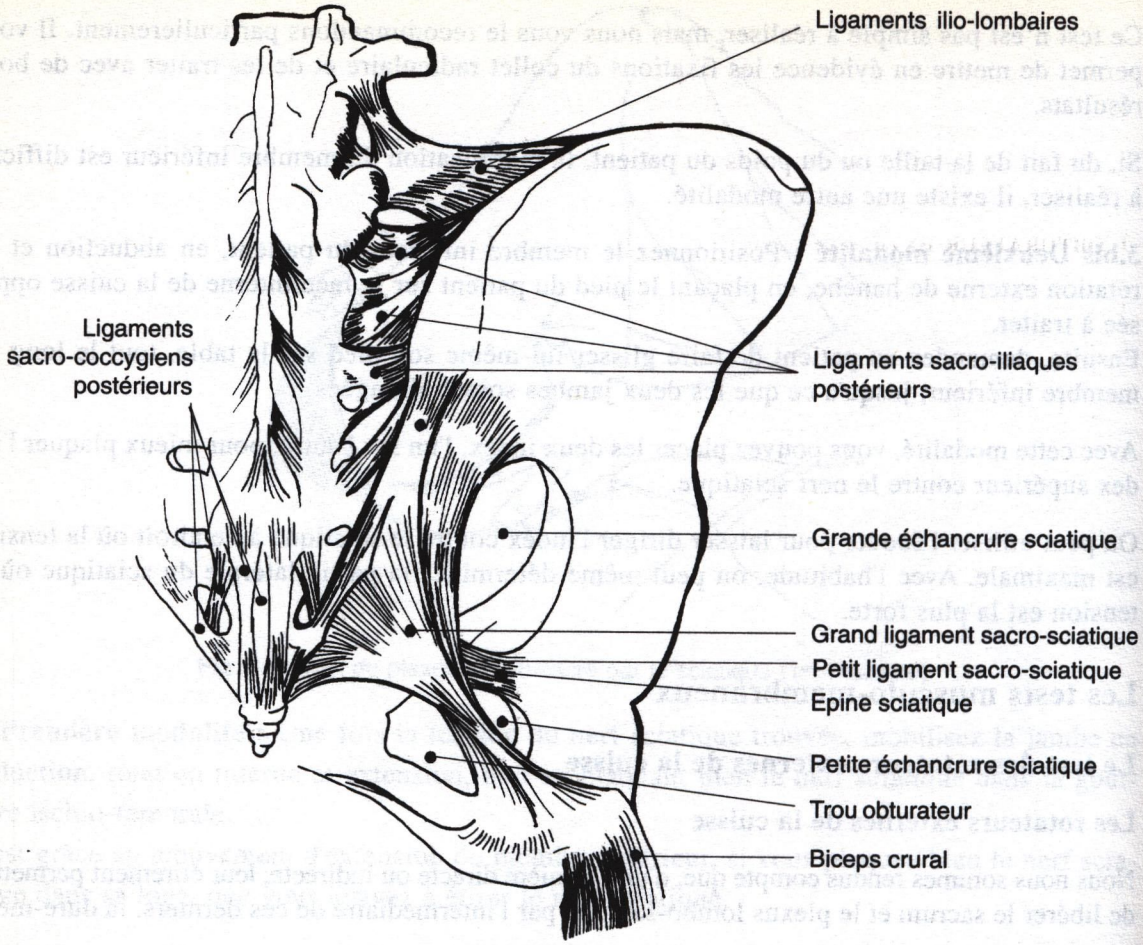

Fig. 76 : Les ligaments sacro-sciatiques et l'épine sciatique

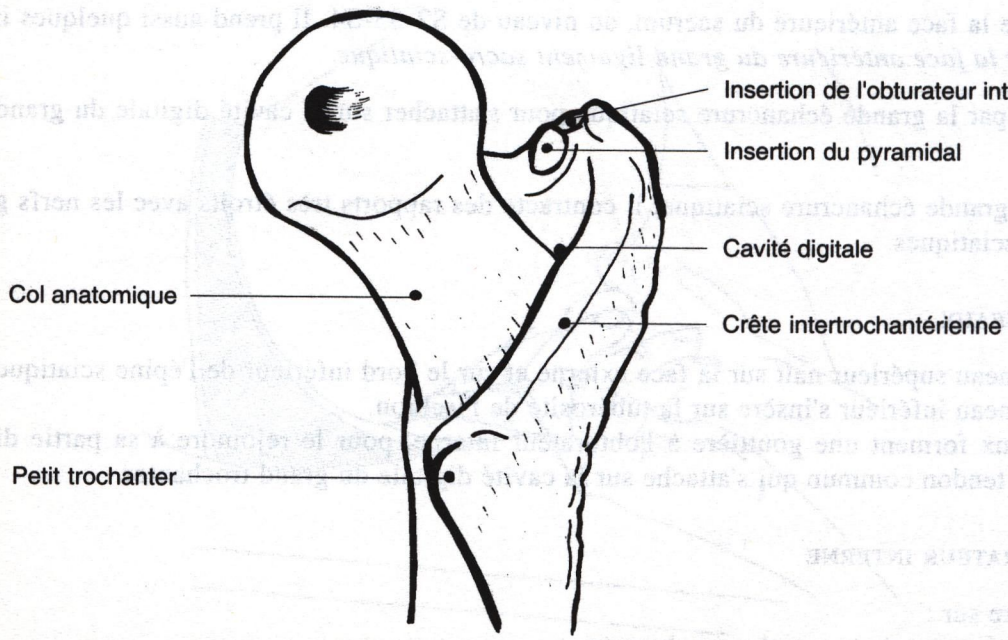

Fig. 77 : La cavité digitale du fémur

– la face interne du corps et de la branche ascendante de l'ischion,
– le trou obturateur et l'épine sciatique.

L'aponévrose de sa face postérieure se confond avec l'aponévrose pelvienne pour donner insertion aux fibres moyennes du *releveur de l'anus.*

L'obturateur externe

Il s'attache sur :
– la bandelette sous-pubienne,
– le pubis,
– la branche ascendante de l'ischion.

Il se dirige en dehors, remonte obliquement le long de la face postérieure de l'articulation de la hanche, pour s'attacher dans la cavité digitale du grand trochanter. Nous allons voir la bandelette sous-pubienne, ce n'est pas un muscle rotateur externe, mais elle a une grande importance sur l'interaction entre l'articulation de la hanche et ses muscles.

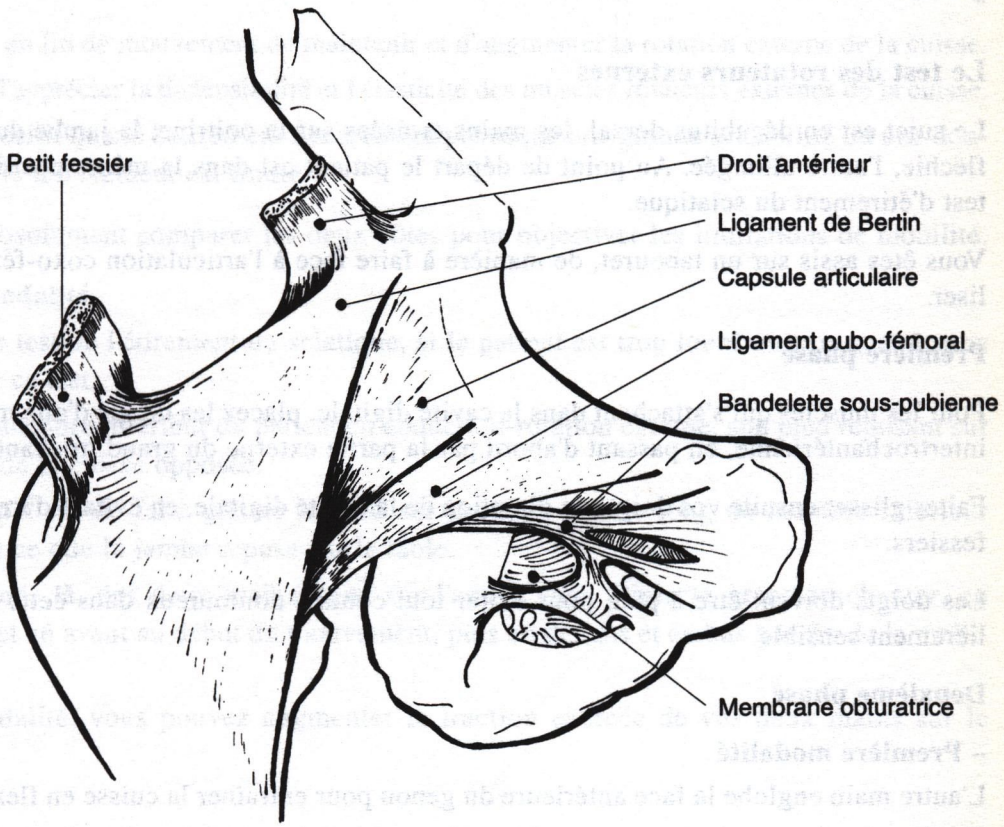

Fig. 78: Membrane obturatrice et ligaments de la hanche

La bandelette sous-pubienne

C'est une lame fibreuse qui renforce la membrane obturatrice sur sa face exo-pelvienne.

Elle s'attache sur le ligament transverse de l'acétabulum, pour se terminer au-dessous de l'épine du pubis et la membrane obturatrice.

Le muscle obturateur externe prend l'une de ses insertions d'origine sur la bandelette sous-pubienne.

Rapports avec la hanche

Cette description anatomique montre bien que toute atteinte de la hanche, par les tensions membraneuses qu'elle engendre, a un effet sur les muscles rotateurs externes de la hanche, et par leur intermédiaire sur le nerf sciatique.

Ceux qui ont suivi nos cours avec nos excellents amis et confrères Didier Prat et Louis Rommevaux, connaissent bien les rapports privilégiés de la vessie avec la membrane obturatrice.

Toute tension mécanique anormale de la hanche peut déstabiliser le délicat équilibre musculo-membraneux de la vessie.

LE CARRÉ CRURAL

Il naît sur le bord externe de la tubérosité ischiatique pour s'attacher sur le bord postérieur du grand trochanter.

Le test des rotateurs externes

Le sujet est en décubitus dorsal, les mains croisées sur la poitrine, la jambe du côté à évaluer fléchie, l'autre allongée. Au point de départ le patient est dans la même position que pour le test d'étirement du sciatique.

Vous êtes assis sur un tabouret, de manière à faire face à l'articulation coxo-fémorale à mobiliser.

Première phase

Pour les muscles qui s'attachent dans la cavité digitale, placez les doigts d'une main sur la ligne intertrochantérienne, en passant d'abord par la partie externe du grand trochanter.

Faites glisser ensuite vos doigts en direction de la cavité digitale, en évitant d'irriter les muscles fessiers.

Les doigts doivent être à plat, pour éviter tout contact douloureux dans cette région particulièrement sensible.

Deuxième phase

– Première modalité

L'autre main englobe la face antérieure du genou pour entraîner la cuisse en flexion-abduction.

Profitez de ce mouvement pour améliorer la position de vos doigts dans la cavité digitale.

Etirez le grand trochanter, en dehors en arrière et en légère rotation externe, au départ du mouvement.

Continuez à étirer en bas, en arrière et légèrement en dehors le grand trochanter, jusqu'à la fin de l'abduction-rotation externe de la cuisse.

Vous entraînez maintenant la cuisse, graduellement en adduction-rotation interne et extension jusqu'à ce que le membre inférieur repose sur la table.

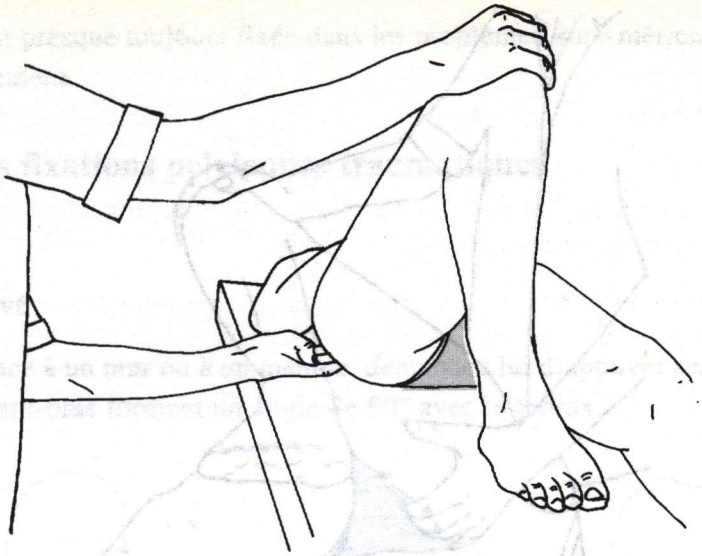

Fig. 79 : Test des rotateurs externes de la hanche

Il est important en fin de mouvement de maintenir et d'augmenter la rotation externe de la cuisse.

Ce test permet d'apprécier la distensibilité et l'élasticité des muscles rotateurs externes de la cuisse.

Le test est dit positif quand l'étirement des muscles provoque une grande sensibilité ou une douleur, ou quand le mouvement est limité.

N.B. : Il faut absolument comparer les deux côtés pour objectiver les limitations de mobilité.

– Deuxième modalité

Comme pour le test de l'étirement du sciatique, si le patient est trop lourd ou trop grand vous pouvez adapter ce test.

Positionnez le membre inférieur du patient en abduction-rotation externe, son pied reposant sur la face interne de la cuisse opposée.

Demandez au patient de faire glisser le pied sur la table, tout le long du membre inférieur opposé, jusqu'à ce que la jambe repose sur la table.

Pendant ce temps là, des deux mains l'une sur l'autre, vous étirez le grand trochanter, en dehors, en bas et en avant au début du mouvement, puis en dedans et en bas à la fin de la mobilisation.

Avec cette modalité, vous pouvez augmenter la traction exercée de vos deux mains sur le fémur.

Le test ischio-fémoral

C'est un test qui, en fin de mouvement, met en cause de nombreuses structures fibro-musculaires, comme les ligaments sacro-sciatiques, le périnée et ses muscles (comme le releveur de l'anus) et les rotateurs externes de la hanche.

Le patient est dans la même position que pour le test des rotateurs externes de la cuisse, la jambe du côté à tester, fléchie.

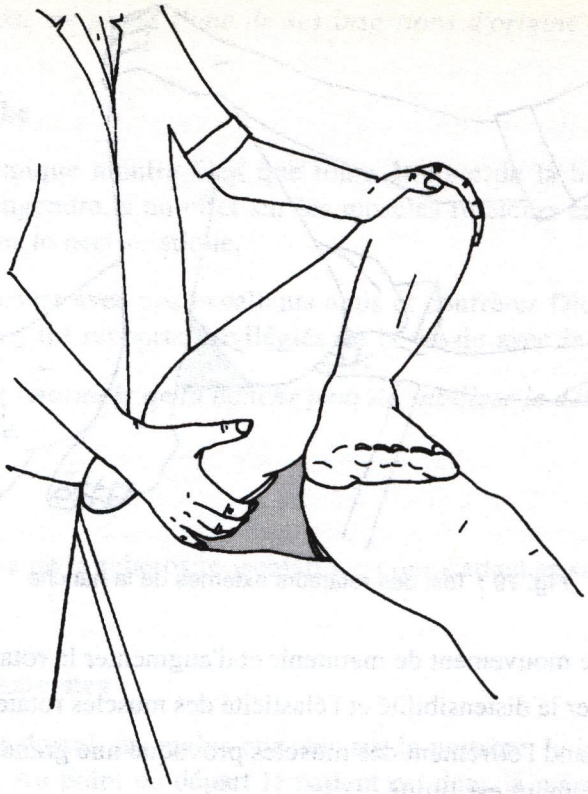

Fig. 80 : Test ischio-fémoral

Vous vous placez debout, face au grand trochanter à tester. Pour le côté droit, vous mettez les doigts de la main droite sur la partie médio-antérieure de la branche ischio-pubienne, en l'accrochant bien.

La paume de la main gauche est située sur la partie latérale externe du genou fléchi, pour entraîner le fémur en adduction maximale.

L'adduction fémorale complète amène l'ischion homolatéral, en abduction et très légèrement en rotation externe. La main ischio-pubienne va augmenter considérablement le mouvement, pour apprécier la distensibilité et l'élasticité fibro-musculaire locale.

N'hésitez pas à bien attirer vers vous la branche ischio-pubienne.

C'est en comparant les deux côtés qu'on peut déterminer le côté fixé. C'est en jouant avec la flexion fémorale qu'on peut savoir si la lésion est antérieure, postérieure, interne ou externe.

Précision

Parmi les milliers de tests existants, nous en avons choisi quelques uns pour leur originalité et leur importance.

L'ostéopathie a un champ d'activité si vaste ! Pour les tests ostéo-articulaires vertébraux, fouillez bien la région D8-D9 et D9-D10.

La vertèbre D9 est presque toujours fixée dans les problèmes dure-mériens et nous en reparlerons dans le traitement.

Diagnostic des fixations pelviennes traumatiques

Tests de Base

Test du genou levé

Le patient étant face à un mur ou à un meuble, demandez lui d'appuyer ses mains de façon que ses bras et ses avant-bras forment un angle de 90° avec le thorax.

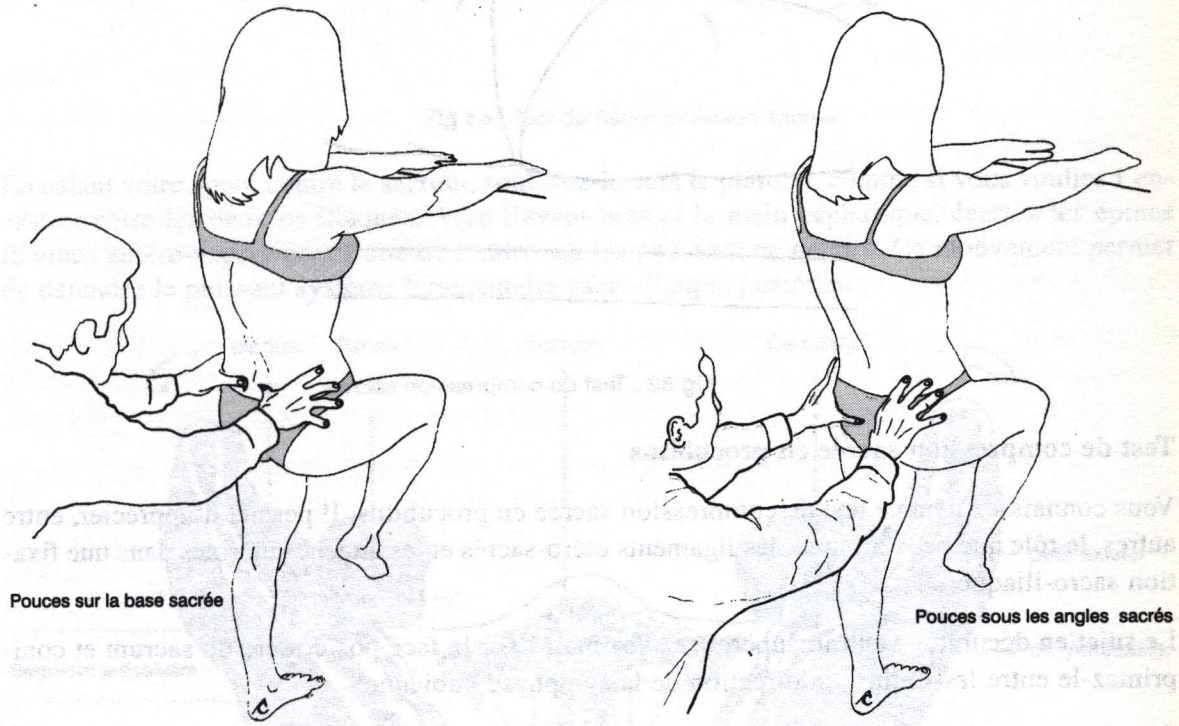

Fig 81 : Test du genou levé

Demandez lui ensuite de lever le genou fléchi plusieurs fois de chaque côté, au-delà de 90° de flexion de hanche.

Placez tout d'abord la pulpe de vos pouces sur les épines iliaques postéro-supérieures, puis répétez le test en déplaçant vos appuis sur la base sacrée et enfin sous les angles inféro-latéraux du sacrum.

Physiologiquement, l'ilium se postériorise du côté du genou fléchi. Il entraîne le sacrum en inclinaison latérale, du côté de la jambe d'appui.

Comparez la mobilité des sujets sains et celle des patients présentant des fixations pelviennes, avec l'habitude les fixations deviennent vite évidentes.

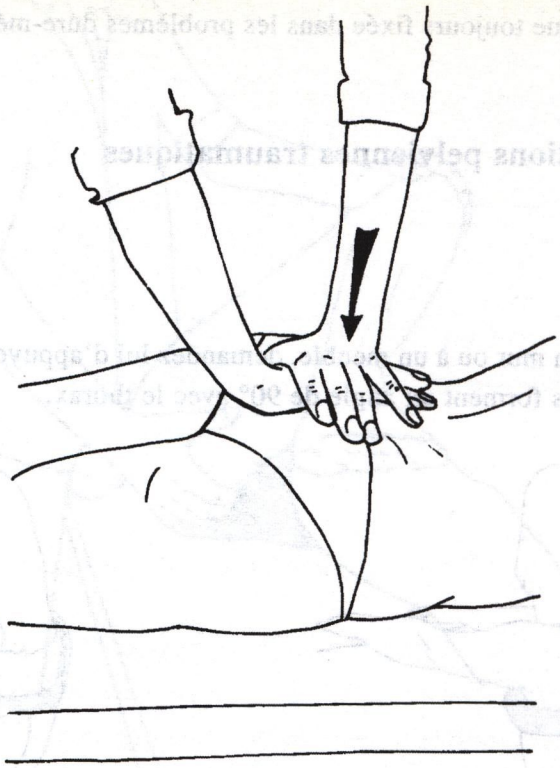

Fig 82 : Test de compression sacrée

Test de compression sacrée en procubitus

Vous connaissez déjà ce test de compression sacrée en procubitus. Il permet d'apprécier, entre autres, le rôle que peuvent jouer les ligaments utéro-sacrés et les attaches utérines dans une fixation sacro-iliaque.

Le sujet en décubitus ventral, superposez vos mains sur la face postérieure du sacrum et comprimez-le entre les iliums, en direction de la symphyse pubienne.

Observez la qualité de la compression, du sacrum entre les iliaques, et celle de la décompression, lors du retour du sacrum à sa position de départ. Normalement l'aller et le retour sont aisés. En cas de fixation post-traumatique pelvienne, la compression est difficile, voire impossible d'emblée du côté de l'articulation sacro-iliaque affectée.

Test de décompression sacrée

Le test de décompression sacrée s'effectue en décubitus et permet d'apprécier la liberté ou la fixation des articulations sacro-iliaques, et dans une moindre mesure lombo-sacrée et sacro-coccygienne. Nous insistons sur le fait que ce test s'adresse principalement au niveau « articulaire » et non pas uniquement au niveau « tissulaire ».

Patient en décubitus, vous êtes placé à sa droite. Glissez la main caudale sous le sacrum et du côté céphalique, placez votre avant-bras sur l'épine iliaque antéro-supérieure droite. La pulpe des doigts est sur l'épine iliaque antéro-supérieure gauche.

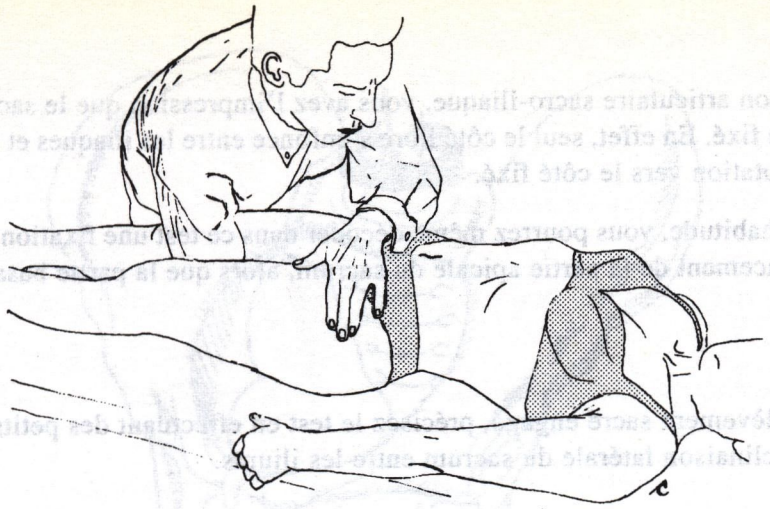

Fig 83 : Test de décompression sacrée

En calant votre appui contre le sacrum, soulevez-le vers le plafond, comme si vous vouliez l'encastrer entre les deux os iliaques. Avec l'avant-bras et la main céphalique, écartez les épines iliaques antéro-supérieures l'une de l'autre, en les poussant en dehors. Ce mouvement permet de détendre le puissant système ligamentaire sacro-iliaque postérieur.

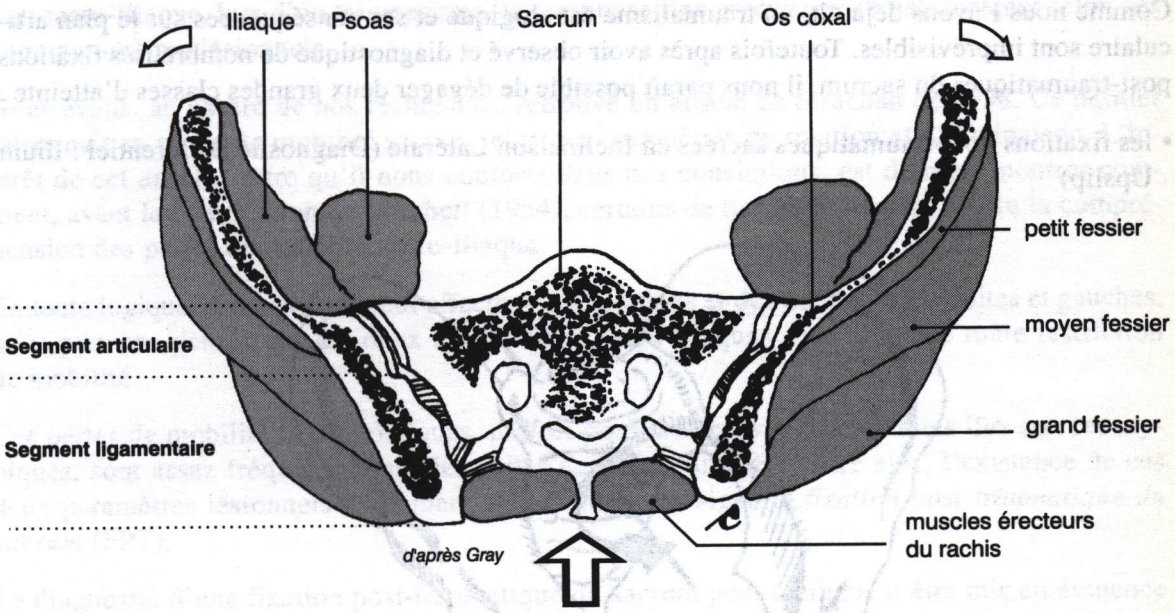

Fig 84 : Le test de décompression sacrée.
Coupe horizontale, destinée à montrer
les 2 segments des articulations sacro-iliaques

Ce test s'effectue dans l'élasticité tissulaire, tout en sollicitant un réel mouvement de la pièce sacrée.

Normalement, en absence de fixation post-traumatique du sacrum, on peut effectuer aisément ce soulèvement. On doit sentir un mouvement prononcé, sans entrave.

Interprétation

Dans une fixation articulaire sacro-iliaque, vous avez l'impression que le sacrum effectue une rotation du côté fixé. En effet, seul le côté libre s'enfonce entre les iliaques et le sacrum semble effectuer une rotation vers le côté fixé.

Avec un peu d'habitude, vous pourrez même décoder dans ce test une fixation L5-S1. Vous ressentez un enfoncement de la partie apicale du sacrum, alors que la partie basale reste solidaire de L5.

Variante

Une fois le soulèvement sacré engagé, précisez le test en effectuant des petits mouvements de rotation et d'inclinaison latérale du sacrum entre les iliums.

L'examen du sacrum

Il n'est pas question de revenir ici sur la physiologie des mouvements sacro-iliaques très bien codifiée par notre ami Fred L. Mitchell.

Les notions de torsion antérieure et postérieure et de flexion-extension du sacrum sont parfaitement intégrées et admises dans le milieu ostéopathique. Il n'est cependant pas aussi évident de définir une fixation articulaire sacro-iliaque post-traumatique.

Comme nous l'avons déjà dit, un traumatisme est alogique et ses conséquences sur le plan articulaire sont imprévisibles. Toutefois après avoir observé et diagnostiqué de nombreuses fixations post-traumatiques du sacrum, il nous paraît possible de dégager deux grandes classes d'atteinte :

- les fixations post-traumatiques sacrées en Inclinaison Latérale (Diagnostic Différentiel : Ilium Upslip)

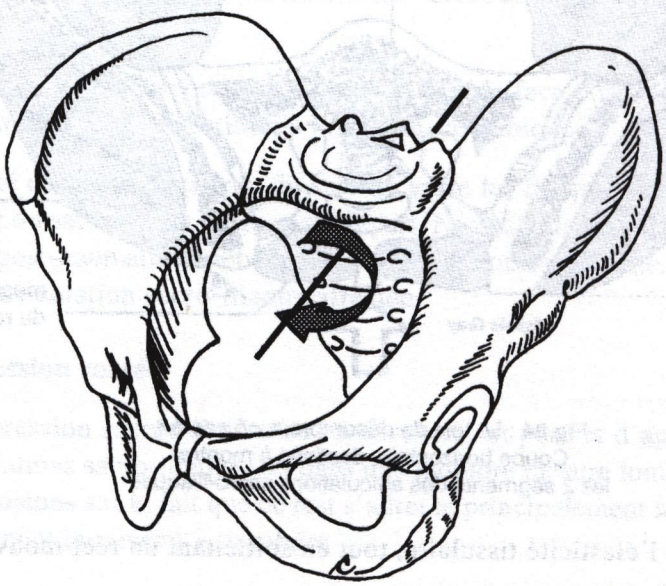

Fig 85 : La fixation post-traumatique du sacrum en inflexion latérale

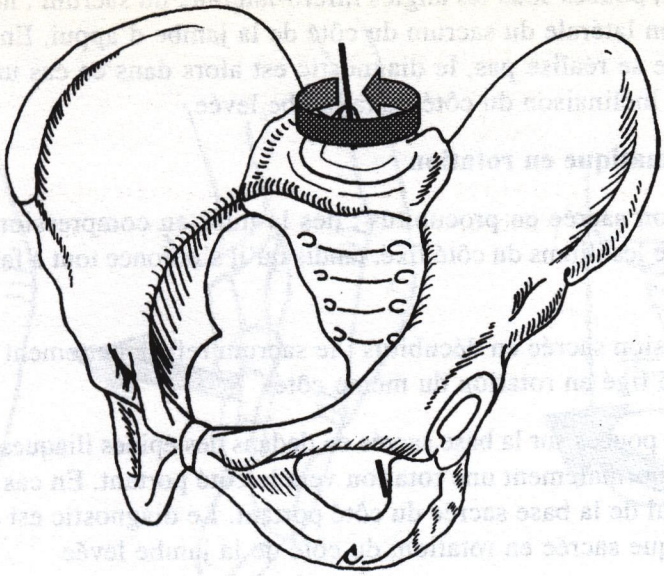

Fig 86 : La fixation post-traumatique du sacrum en rotation

• les fixations post-traumatiques sacrées en rotation (Diagnostic Différentiel : Ilium Antérieur)

Même si ces fixations sont apparemment interdites par la physiologie articulaire de l'articulation sacro-iliaque, lors d'un traumatisme, le sacrum se fixe presque systématiquement selon ces deux paramètres lésionnels.

Nous avons, au hasard de nos recherches, retrouvé un article de Strachan de 1938. Ce dernier raisonnait en terme de mobilité sacrée, selon ces paramètres de rotation et d'inclinaison. L'intérêt de cet article, outre qu'il nous conforte dans nos convictions, est de nous montrer comment, avant la codification de Mitchell (1954), certains de nos aînés avaient résolu la compréhension des pertes de mobilité sacro-iliaque.

En toute logique, si un sacrum peut effectuer des rotations et des inclinaisons droites et gauches, nous pouvons penser que les deux articulations sacro-iliaques sont libres de toute restriction de mobilité.

Ces pertes de mobilité caractéristiques, parfois confondues avec des atteintes ilio-sacrées atypiques, sont assez fréquentes dans les suites de traumatisme. A notre avis, l'existence de ces deux paramètres lésionnels totalement aphysiologiques signe la *fixation post-traumatique du sacrum* (FPT).

Le diagnostic d'une fixation post-traumatique du sacrum peut facilement être mis en évidence par le test de compression sacrée et le test du genou levé.

Fixation post-traumatique en inclinaison latérale

• Test de compression sacrée en procubitus ; à la mise en compression, le sacrum s'enfonce normalement entre les iliums, c'est à la fin de la compression que l'on perçoit une petite résistance à l'enfoncement entre les iliums du côté fixé.

• Test de décompression sacrée en décubitus ; le sacrum accepte moins la décompression du côté fixé et semble effectuer une rotation de ce même côté.

- Test du genou levé, pouces sous les angles inféro-latéraux du sacrum ; normalement il se produit une inclinaison latérale du sacrum du côté de la jambe d'appui. En cas de fixation, l'inclinaison sacrée ne se réalise pas, le diagnostic est alors dans ce cas une fixation post-traumatique sacrée en inclinaison du côté de la jambe levée.

Fixation post-traumatique en rotation

- Test de compression sacrée en procubitus ; dès la mise en compression, le sacrum résiste à l'enfoncement entre les iliums du côté fixé, tandis qu'il s'enfonce tout à fait librement de l'autre côté.

- Test de décompression sacrée en décubitus ; le sacrum refuse nettement la décompression du côté fixé et semble figé en rotation du même côté.

- Test du genou levé, pouces sur la base sacrée en dedans des épines iliaques postéro-supérieures ; le sacrum exécute normalement une rotation vers le côté portant. En cas de fixation, on n'enregistre pas de recul de la base sacrée du côté portant. Le diagnostic est dans ce cas une fixation post-traumatique sacrée en rotation, du côté de la jambe levée

Ces 2 paramètres lésionnels se combinent fréquemment, mais il existe toujours une dominante qu'il convient de bien identifier.

Le plus souvent la sacro-iliaque fixée correspond à l'angle inféro-latéral en position basse, ou au côté de la base sacrée en position postérieure.

L'examen de l'os coxal

Envisagées sur leur versant ilio-sacré, les fixations post-traumatiques pelviennes sont beaucoup plus conformes à l'enseignement classique. Nous retrouvons, avec une fréquence assez importante, les fixations de type iliaque Upslip, mais aussi de nombreux iliaques en rotation postérieure et plus rarement en antériorité.

Pour ce dernier type, nous parlons des fixation post-traumatiques et non des nombreuses adaptations au déséquilibre de longueur de jambe, là où l'iliaque antérieur est d'observation courante.

Dans tous les cas de fixation post-traumatique iliaque, l'absence totale de mobilité fait la différence avec la fixation d'une adaptation. Dans la fixation iliaque, classiquement dénommée de 1° degré, il persiste un petit paramètre de mouvement. La fixation post-traumatique correspond à la dénommination de 2° degré. La perte de mobilité est majeure et sans aucune mobilité résiduelle.

L'examen du coccyx

L'examen du coccyx est le type même du geste qui ne s'improvise pas.

Certaines techniques externes peuvent être efficaces, si le coccyx est fixé par des tensions de chaînes myofasciales. En cas de fixation post-traumatique seules les techniques internes sont suffisamment efficientes.

Il est capital de distinguer les coccyx à manipuler impérativement.

Une des interrogations du débutant est de savoir s'il faut prendre ou non, la décision d'effectuer un toucher rectal pour manipuler le coccyx.

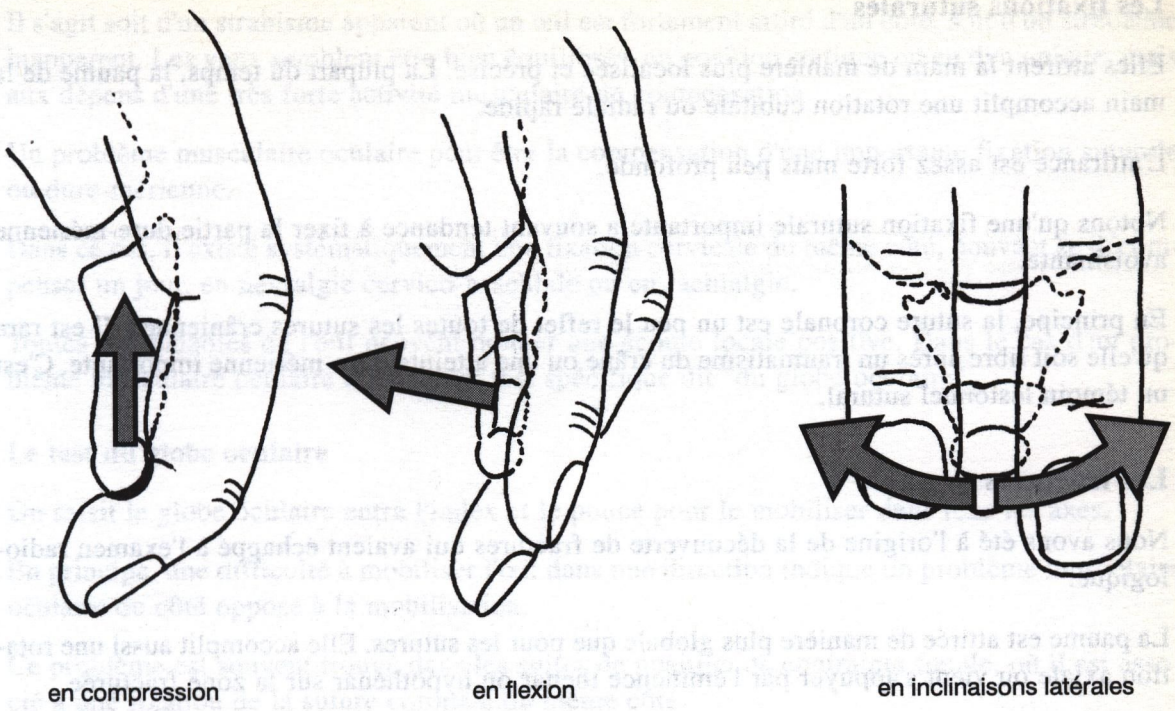

Fig 87 : Tests de mobilité du coccyx

Nous utilisons le test de mobilité en charge, en position assise, pour apprécier la compression axiale, la flexion sacro-coccygienne et les inclinaisons latérales. Il est possible au vu de ce test de prendre une décision adaptée.

Afin de faciliter la décision de manipulation par voie interne, nous conseillons à nos étudiants d'utiliser le score suivant, en attribuant une croix pour chaque paramètre avéré lors du test :

- Compression axiale sensible ou douloureuse
- Flexion sacro-coccygienne sensible ou douloureuse
- Flexion sacro-coccygienne fixée
- Inclinaison latérale droite sacro-coccygienne sensible ou douloureuse
- Inclinaison latérale droite sacro-coccygienne fixée
- Inclinaison latérale gauche sacro-coccygienne sensible ou douloureuse
- Inclinaison latérale gauche sacro-coccygienne fixée

La somme des croix donne un total compris entre 0 et 7. Il est sage de prendre la décision de manipuler par voie interne pour un total de 4 ou 5 croix et plus. Dans les autres cas, le coccyx est le plus souvent adaptatif à des perturbations mécaniques à distance (tensions myofasciales, viscérales ou dure-mériennes).

Le diagnostic différentiel manuel crânien

L'écoute locale

Nous allons voir les principales indications données par l'écoute locale. De nombreux problèmes peuvent attirer la main, les localisations lésionnelles sont faciles à situer mais beaucoup plus complexes à analyser et à diagnostiquer.

Les fixations suturales

Elles attirent la main de manière plus localisée et précise. La plupart du temps, la paume de la main accomplit une rotation cubitale ou radiale rapide.

L'attirance est assez forte mais peu profonde.

Notons qu'une fixation suturale importante a souvent tendance à fixer la partie dure-mérienne avoisinante.

En principe, la suture coronale est un peu le reflet de toutes les sutures crâniennes. Il est rare qu'elle soit libre après un traumatisme du crâne ou une atteinte dure-mérienne importante. C'est un témoin lésionnel sutural.

Les fractures

Nous avons été à l'origine de la découverte de fractures qui avaient échappé à l'examen radiologique.

La paume est attirée de manière plus globale que pour les sutures. Elle accomplit aussi une rotation axiale ou vient s'appuyer par l'éminence thénar ou hypothénar sur la zone fracturée.

Les fixations tissulaires cérébrales

Il faut être extrêmement prudent avant de se prononcer sur un problème tissulaire cérébral. C'est un vaste monde aux possibilités lésionnelles sans fin. Au moindre doute, il faut savoir confier ces patients à des spécialistes.

Cependant la main est capable de ressentir des tissus anormalement denses, par lacune ou néoformation, *mais sans pouvoir en définir la nature de manière certaine.*

La paume de la main est aspirée précisément vers cette zone, comme par un aimant. Elle donne l'impression de rester collée.

Parmi nos patients nous avons pu déceler une dizaine de tumeurs cérébrales. Et pourtant quatre de ces patients avaient subi des examens complets négatifs (avec électroencéphalogramme et scanner), dans les semaines qui précédèrent notre consultation.

Dans les épilepsies, la paume de la main se dirige en profondeur en direction de la faux du cerveau. Ce n'est qu'une partie de la paume qui est attirée par cette écoute.

Le système sensoriel

Les yeux

La paume est attirée superficiellement et latéralement vers les régions frontales, en direction des zones fronto-orbitaires.

Il s'agit souvent d'une désynchronisation du mouvement oculaire, ou d'une tension asymétrique des muscles d'un œil ou des deux yeux.

Il s'agit soit d'un strabisme apparent où un œil est fortement attiré d'un côté, soit d'un strabisme inapparent. Les yeux semblent être bien équilibrés, en position statique ou en dynamique, mais aux dépens d'une très forte activité musculaire de compensation.

Un problème musculaire oculaire peut être la compensation d'une importante fixation suturale ou dure-mérienne.

Dans ce cas, il existe systématiquement une fixation cervicale du même côté, pouvant se décompenser un jour, en névralgie cervico-brachiale ou en rachialgie.

Toutes les maladies de l'œil peuvent donner une écoute locale positive. Dans le cas d'un problème musculaire oculaire il existe un test spécifique dit "du globe oculaire".

Le test du globe oculaire

On saisit le globe oculaire entre l'index et le pouce pour le mobiliser dans tous les axes.

En principe, une difficulté à mobiliser l'œil dans une direction indique un problème musculaire oculaire du côté opposé à la mobilisation.

Ce problème est souvent trouvé dans les suites de position de contrainte fœtale, où il est associé à une fixation de la suture coronale du même côté.

Les grandes tensions dure-mériennes peuvent provoquer des fixations du globe oculaire, par l'intermédiaire du prolongement dure-mérien sur le nerf optique.

Le test d'inhibition

Supposer que vous trouvez une zone suturale ou dure-mérienne fixée du côté droit, en association avec un test du globe oculaire homolatéral positif.

Dans la même position d'écoute, vous inhibez les tensions musculaires oculaires en mobilisant l'œil vers sa fixation (technique indirecte). La disparition de l'écoute locale prouve un problème musculaire.

Une écoute toujours présente est le signe d'un problème sutural dure-mérien ou intracrânien à libérer.

On peut aussi utiliser le test d'aggravation, en augmentant la tension musculaire de l'œil pour apprécier une éventuelle augmentation de l'écoute locale crânienne.

Les zones visuelles

Nous avons vu l'œil proprement dit. Les zones d'intégration visuelle donnent une écoute postéro-latérale pariéto-occipitale qui ne dépasse jamais les sutures pariéto-occipitales.

La paume glisse latéralement en arrière, sans être profondément attirée.

L'oreille et les zones auditives

La paume est attirée vers la région temporo-pétreuse, en arrière et en dehors de la zone de l'œil et en avant des aires visuelles.

L'oreille

La paume glisse latéralement vers l'oreille, en accomplissant en fin de mouvement une légère inclinaison cubitale, pour l'oreille droite, et radiale pour l'oreille gauche.

Les zones auditives

La paume glisse un peu latéralement en arrière de l'orifice de l'oreille. L'écoute est légère, la paume se dirige plus en avant et en dehors que pour les zones visuelles.

Ces zones auditives sont aussi souvent accompagnées d'une fixation cervicale homolatérale, le sujet inclinant trop fréquemment sa tête pour obtenir l'orientation la plus fonctionnelle possible de l'oreille.

Le maxillaire et les dents

On ne peut parler d'organes sensoriels, mais leur écoute s'approche de celle des yeux.

La paume de la main est attirée en haut et en avant vers les orifices oculaires, mais au dernier moment elle s'incline latéralement vers le maxillaire supérieur.

C'est surtout le maxillaire supérieur qui donne une écoute positive.

Il est fréquent, en cas d'écoute maxillaire positive, de trouver une inflammation ou un blocage cervical du côté homolatéral.

Diagnostic manuel viscéral

Généralités

Dans ce chapitre nous avons choisi, parmi différents organes, la rate, le rein gauche, le thorax et les viscères du cou plus particulièrement impliqués dans les traumatismes sévères. Nous allons d'abord étudier la distribution gauche des forces collisionnelles. Elle implique plus particulièrement le médiastin, le cœur, la rate et le rein gauche.

Les lésions viscérales gauches

Dans nos consultations, nous avons été surpris de constater la fréquence et la sévérité des lésions viscérales situées du côté gauche, surtout dans les traumatismes thoraco-abdominaux.

Ces traumatismes voient leurs forces collisionnelles se concentrer plus volontiers sur des organes comme le rein gauche et la rate et l'extrémité gauche du foie (ligament triangulaire gauche).

Ces atteintes viscérales ont un retentissement mécanique loco-général et perturbent en même temps l'économie générale de la personne.

Cependant, *en aucun cas nous n'affirmons que toutes les atteintes mécaniques viscérales importantes se situent obligatoirement à gauche,* mais la tendance gauche est manifeste.

Les multiples fractures traumatiques de la rate, même si cet organe est fragile, montrent bien que les forces collisionnelles se propagent plus volontiers à gauche.

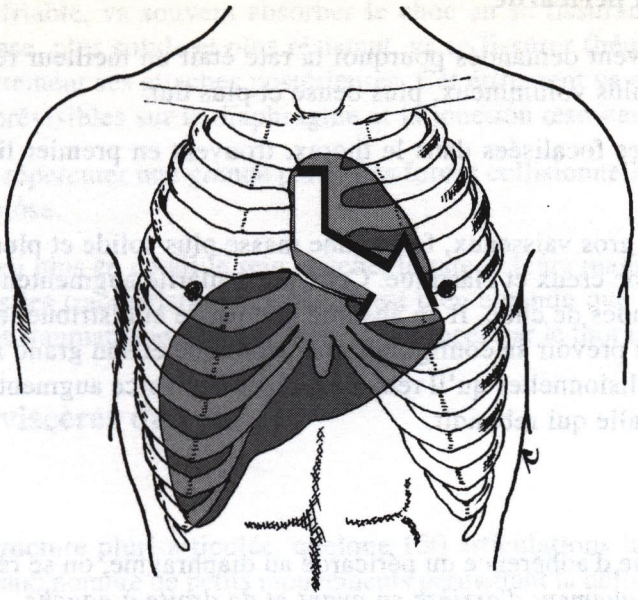

Fig 88 : Orientation préférentielle de la distribution des forces traumatiques à l'intérieur du thorax

Avant de voir les tests de mobilité et les manipulations de ces organes, nous allons essayer d'expliquer cette tendance à la localisation gauche des lésions viscérales.

Distribution des forces collisionnelles

Notre explication n'est sans doute pas la seule, mais elle repose sur des données anatomiques logiques.

Dans l'exemple d'un traumatisme thoracique supérieur et moyen, lors d'un accident de voiture, les forces collisionnelles s'appliquent sur le squelette et les organes intra-thoraciques. Nous avons déjà dit que sans les organes intra-thoraciques, la cage thoracique perdrait toute résistance et se briserait facilement.

En fait, les forces collisionnelles vont suivre une direction donnée par les organes et les tissus mous contenus dans le thorax.

Ces forces s'exercent aussi vers le haut, mais la mobilité de la colonne cervicale va en dissiper une grande quantité.

C'est la jonction cervico-thoracique qui va recevoir une grande partie de ces forces collisionnelles supérieures. C'est, peut-être, l'explication des nombreuses lésions cervicales basses post-traumatiques, accompagnées d'élongations des attaches pleuro-cervicales.

Quand la tête n'est pas tenue par l'appui-tête, ce sont les cervicales hautes qui subissent les lésions les plus sévères.

En arrière, les ondes de choc trouvent le plan dur de la colonne dorsale et lombaire. Il les réfléchit, en bonne partie, antérieurement et latéralement. Le sternum et les côtes vont à leur tour renvoyer ces ondes de choc vers la partie centrale du thorax. Celles-ci n'ont plus qu'une solution, suivre la direction donnée par la conformité anatomique des viscères intra-thoraciques.

Le rôle du cœur et du péricarde

Nous nous sommes souvent demandés pourquoi la rate était un meilleur réceptacle collisionnel que le foie, organe plus volumineux, plus dense et plus dur.

Les forces collisionnelles focalisées dans le thorax, trouvent en premier lieu le médiastin, le péricarde, et le cœur.

Le cœur, entouré de ses gros vaisseaux, forme une masse plus solide et plus dense que le poumon. Mais c'est un organe creux et élastique. Cette particularité augmentent sa résistance et sa faculté à renvoyer les ondes de choc. Il en absorbe une partie et distribue le restant en bas et à gauche, comme le laisse prévoir sa configuration anatomique et son grand axe. On peut même penser que les ondes collisionnelles qu'il renvoie, voient leur force augmentée en raison de son élasticité, comme une balle qui rebondit.

La base péricardique

Quand on analyse la zone d'adhérence du péricarde au diaphragme, on se rend compte que *son grand axe se dirige obliquement d'arrière en avant et de droite à gauche.*

Le bord droit est légèrement oblique en arrière et en dedans, alors que le bord gauche est fortement oblique d'arrière en avant et de droite à gauche.

Le grand axe de la base du cœur est incliné de haut en bas, de droite à gauche et d'arrière en avant. *Il se rapproche plus de l'horizontale que de la verticale.*

En conclusion les forces collisionnelles vont naturellement se diriger latéralement à gauche et non pas franchement en direction caudale, comme on pourrait le penser.

Les travaux sur le médiastin de notre ami et confrère Jean-Jacques Papassin, confirment le rôle prépondérant de cette asymétrie.

Le cœur et le diaphragme

Le cœur suit les mouvements du diaphragme, pendant l'inspiration il se déplace en haut, en arrière et en dedans.

C'est en décubitus latéral gauche que sa mobilité est la plus grande, de l'ordre de 1 à 3 cm.

Pendant un traumatisme, le patient est en apnée, le diaphragme spasmé. L'analyse anatomique des parties latérales du diaphragme montre bien qu'il est plus haut à droite qu'à gauche.

L'obliquité diaphragmatique gauche est un facteur supplémentaire de distribution vers la gauche des forces collisionnelles, lors d'un traumatisme.

L'ensemble du diaphragme crée un plan dur et lisse, c'est un plan idéal pour propager les forces collisionnelles vers sa partie la plus déclive.

La rate et le rein gauche

Situés en dessous et à gauche du cœur et du diaphragme, c'est tout naturellement que ces organes vont recevoir une grande partie des forces collisionnelles ;

- la rate, organe friable, va souvent absorber le choc en se fissurant ou en se fracturant ;
- le rein, plus dense, plus solide et plus résistant, va se fissurer (hématuries), se compacter et étirer très fortement ses attaches postérieures. Cet étirement va avoir des conséquences pathologiques prévisibles sur le diaphragme et la jonction œso-cardio-tubérositaire.

Quand il ne peut pas répercuter une grande partie des forces collisionnelles, le rein perd sa position naturelle et se ptôse.

Nous décrirons un peu plus en détail le rein gauche, la rate et leurs manipulations, en raison de leur implication dans les traumatismes sévères. Il est bien entendu que tous les autres organes sont concernés par les traumatismes. Nous allons commencer par le thorax et les viscères du cou.

Le thorax et les viscères du cou

Le thorax

Le thorax est une structure pluri-articulée, quelque 150 articulations la constituent. C'est par la sommation d'un grand nombre de petits mouvements permettant la déformabilité de l'ensemble, que le mouvement au sein de cette carapace osseuse peut exister.

Cette grande déformabilité fait la grande adaptabilité du thorax. Une fixation tissulaire consécutive à un traumatisme est rarement symptomatique avant un certain temps de latence. Si le thorax est assez libre sur le plan mécanique avant le traumatisme, les premiers signes de décompensation mécanique ne se manifesteront pas avant une longue période.

Le thorax est une cavité très particulière où règne en permanence une pression sub-atmosphérique qui rend complètement interdépendants les parois et les organes.

L'orifice supérieur du thorax est un site de focalisation des forces lésionnelles. Ce que l'on appelle la charnière cervico-dorsale est déjà, d'un point de vue statique une zone d'affrontement d'influences mécaniques. A la mobilité très importante du segment cervical s'oppose la relative rigidité du segment thoracique.

Lors de nombreux traumatismes par whiplash, les forces lésionnelle vont converger vers cette zone de transition et la surcharger sur le plan des contraintes mécaniques.

Cette partie du tronc offre de nombreux sites d'insertions aux structures péricardiques et pleurales. Ces tissus sont fréquemment impliqués et affectés par les traumatismes, d'autant plus que certains facteurs, comme le port de la ceinture de sécurité, vont encore majorer la focalisation des forces sur l'orifice supérieur du thorax.

Test médiastinal en croix

Dans un premier temps il importe de préciser l'atteinte des tissus thoraciques et leur perte d'élasticité par le traumatisme, la fixation d'énergie traumatique ainsi que la localisation de ces atteintes.

Placez-vous du côté droit du patient, posez le talon de la main gauche sur le deuxième espace intercostal droit, au ras du sternum, les doigts dirigés selon le grand axe du cœur. Superposez la main droite par-dessus la main gauche en respectant un appui symétrique.

Réalisez un « empilement » des tissus, en exerçant une pression progressive de vos mains vers la profondeur. Essayez de visualiser et de ressentir les différentes couches tissulaires au fur et

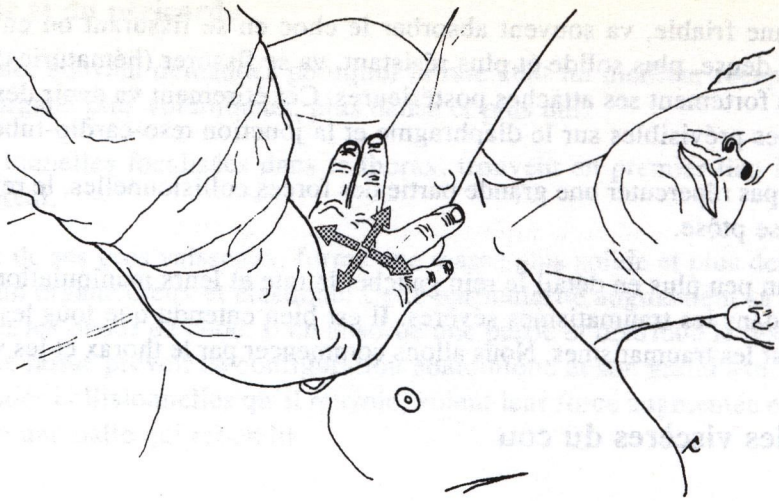

Fig 89 : Test médiastinal en croix

à mesure de votre progression. Vous atteindrez la profondeur idéale pour réaliser ce test, après avoir ressenti sous vos mains l'activité pulsatile du cœur.

En maintenant l'empilement tissulaire à la bonne profondeur, vous allez induire un mouvement ou une ébauche de mouvement, d'abord en poussant la masse pulsatile cardiaque suivant le grand axe du cœur :

- En bas et à gauche,
- En haut et à droite,

puis, dans une direction perpendiculaire au grand axe cardiaque :

- En bas et à droite,
- En haut et à gauche,

Ces quatre directions de test vous permettent d'apprécier, deux à deux, les quatre grands secteurs tissulaires.

- Par le petit étirement qu'elles induisent, elles vous permettent de préciser le côté fixé. Avec une poussée vers la gauche, vous étirez les structures droites et inversement.
- Une poussée du test vers le bas investigue les systèmes suspenseurs du péricarde et, dans une moindre mesure, les attaches pleurales supérieures et la gaine viscérale du cou.
- Une poussée vers le haut vous renseigne sur l'élasticité des ligaments phréno-péricardiques, du muscle diaphragme et aussi des éventuelles fixations viscérales abdominales juxta-diaphragmatiques (ligaments hépatiques, rate, estomac, reins...).

Ce test constitue une approche globale des fixations du contenu viscéral du tronc dans son ensemble. Il permet de diagnostiquer assez rapidement les interactions des fixations les plus importantes et de déterminer la zone la plus affectée par le traumatisme.

Test du dôme pleural

Du fait de la très grande richesse de son environnement anatomique, l'atteinte mécanique du dôme pleural est génératrice de symptômes très divers. Rappelons que sur le dôme pleural se trouvent :

- l'artère sous-clavière, qui donne à ce niveau ses principales branches collatérales ; artère vertébrale, artère thoracique interne, artère thyroïdienne inférieure,
- les racines basses du plexus brachial,
- le ganglion cervical inférieur et l'anse anastomotique de Vieussens,
- le nerf phrénique.

Toute stimulation ou irritation d'un de ces éléments peut engendrer des symptômes à distance et il convient de bien analyser mécaniquement cette région du dôme pleural.

TEST BILATÉRAL

Ce test relativement rapide permet de ressentir la localisation d'une éventuelle fixation des tissus suspenseurs du dôme pleural.

Le patient assis, placez vous derrière lui de façon à caler son occiput et sa région dorsale supérieure contre vous. Posez vos index, immédiatement en arrière de l'extrémité interne de la clavicule, vos pulpes sur les tubercules de Lisfranc.

En reculant légèrement votre tronc, induisez une flexion cervico-dorsale centrée sur C7 – D1, jusqu'à percevoir une détente de la musculature antéro-latérale du cou.

Faites, ensuite, progresser vos pulpes indexielles en dedans du tubercule de Lisfranc. Réclinez les tissus pour vous assurer que vous êtes bien à l'intérieur de la circonférence interne de la première côte.

Posez vos médius par dessus vos index afin de rendre vos appuis aussi souples que possible. Exercez alternativement une poussée sur chaque dôme pleural en bas, en arrière et en dedans, afin d'apprécier l'élasticité de chaque appareil suspenseur.

La sensation d'un dôme pleural refusant de se laisser déprimer est toujours nette et caractérise la fixation de ses ligaments suspenseurs.

TEST SPÉCIFIQUE

Après avoir diagnostiqué le côté lésionnel, il est intéressant de préciser la ou les directions ligamentaires atteintes. L'anatomie nous rappelle que les trois directions ligamentaires principales suivent :

- **le ligament transverso-pleural :** oblique en bas et en dehors, il est tendu de la transverse de C7 au versant externe du dôme pleural et à la première côte.
- **le ligament vertébro-pleural :** presque vertical, légèrement oblique en bas et en dehors. Il va de l'aponévrose prévertébrale, en regard du corps vertébral de C7, d'une partie de C6 et de D1, au versant interne du dôme pleural.
- **le ligament costo-pleural :** presque horizontal et frontal, un peu oblique en avant, en dehors et en bas, il est tendu entre le col de la première côte et le versant postéro-externe du dôme pleural.

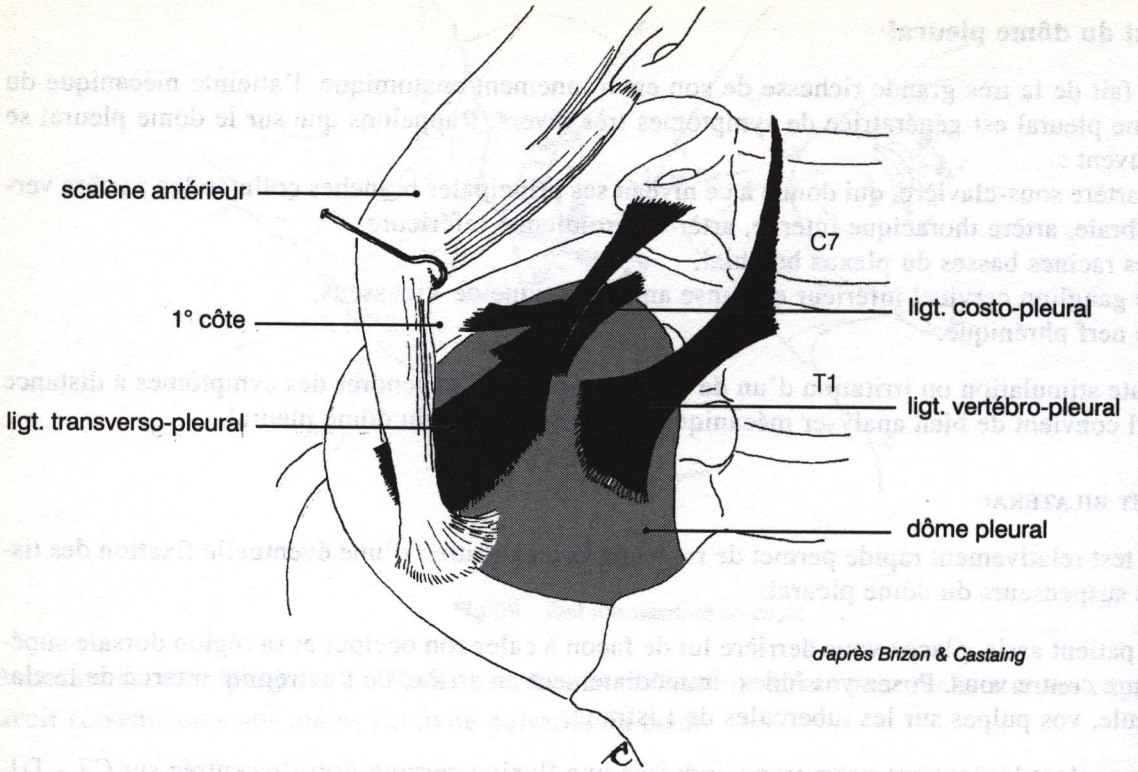

Fig 90 : Appareil suspenseur du dôme pleural

Pour apprécier spécifiquement l'élasticité de chaque ligament, nous aimons créer un point fixe sur le dôme pleural et les tester par une légère traction effectuée à partir de la colonne cervico-dorsale.

Pour un dôme pleural droit, placez-vous derrière le patient assis. De votre main et de votre avant-bras gauches, placez le levier cervical en très légère inclinaison droite, en essayant de focaliser ce mouvement sur la région C7/D1. Cette position permet de détendre toutes les masses musculaires de la région sus-claviculaire.

De la pulpe de l'index droit, surmonté du médius comme précédemment, pénétrez délicatement les tissus en dedans du tubercule de Lisfranc et créez un point fixe en maintenant le dôme pleural en bas, en arrière et en dedans.

Vous pouvez ensuite apprécier chaque ligament, en induisant un léger mouvement sur la colonne cervicale :
- en inclinaison gauche pure, pour tester le ligament transverso-pleural
- en inclinaison gauche et rotation gauche, pour le ligament vertébro-pleural
- en inclinaison gauche et rotation droite, pour le ligament costo-pleural

Lors de ce mouvement, on doit ressentir l'élasticité de ces ligaments. Il faut un certain temps de latence entre le mouvement de sollicitation cervico-dorsale et sa réaction sur le dôme pleural.

En cas de fixation ligamentaire, cette élasticité fait défaut et le mouvement cervical engendre aussitôt une mise en tension du ligament. Cette tension soudaine se répercute sur le dôme pleural qui « éjecte » l'index faisant le point fixe.

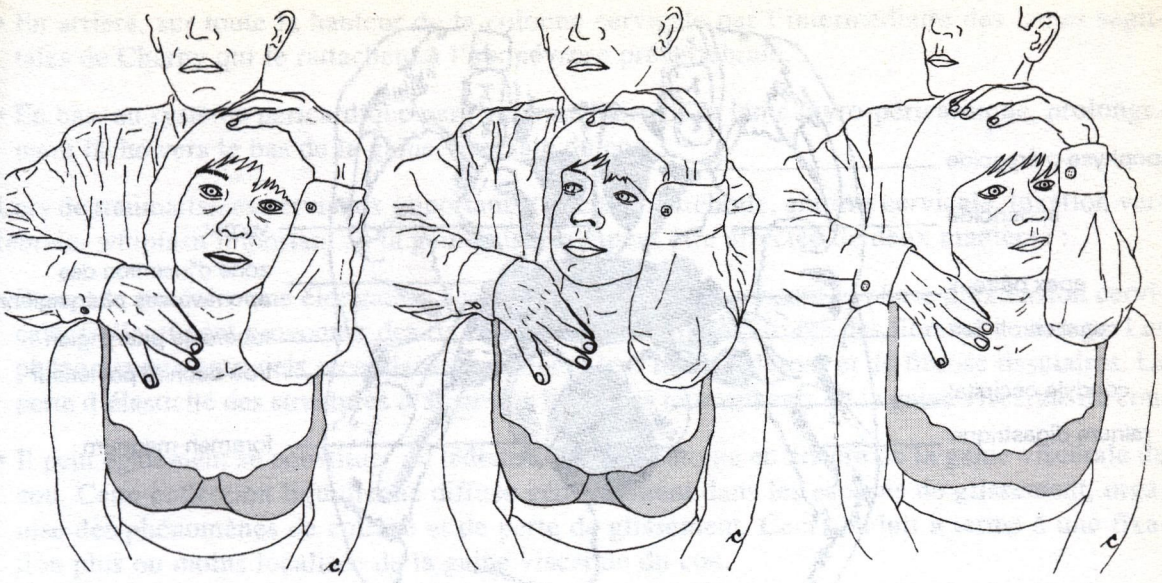

Fig 91 : Tests spécifiques des ligaments suspenseurs du dôme pleural

Nos étudiants sont souvent très surpris de constater qu'un seul ligament peut être fixé alors que les deux autres sont parfaitement élastiques.

La gaine viscérale du cou

Tous les éléments viscéraux et vasculo-nerveux du cou sont solidarisés et isolés par une gaine cellulo-fibreuse dénommée *gaine viscérale du cou*. Ce système fascial permet le maintien des fragiles éléments antérieurs du cou :

- L'axe vasculo-nerveux : artères carotides, veines jugulaires, nerfs pneumogastriques
- L'axe digestif : pharynx et segment cervical de l'œsophage
- L'axe aérien : larynx et trachée
- Les éléments glandulaires annexés à l'axe aérien : thyroïde et parathyroïdes

Outre le maintien et le cloisonnement des divers éléments, ce système permet également le glissement des viscères cervicaux, au devant de la colonne cervicale. En effet il existe, au sein de ce dispositif fibreux, un espace celluleux de glissement rétro-pharyngien et rétro-œsophagien qui joue le rôle d'une véritable articulation viscérale.

Ne croyez pas qu'il s'agisse là de petits mouvements ! la distance os hyoïde-manubrium sternal varie du simple au double entre la position d'extension cervicale et la flexion totale du cou, menton rentré.

Et il faut bien que les viscères du cou puissent glisser au devant des vertèbres cervicales pour s'accommoder sans dégât de ces importantes variations de longueur.

Ce système fibreux est amarré :

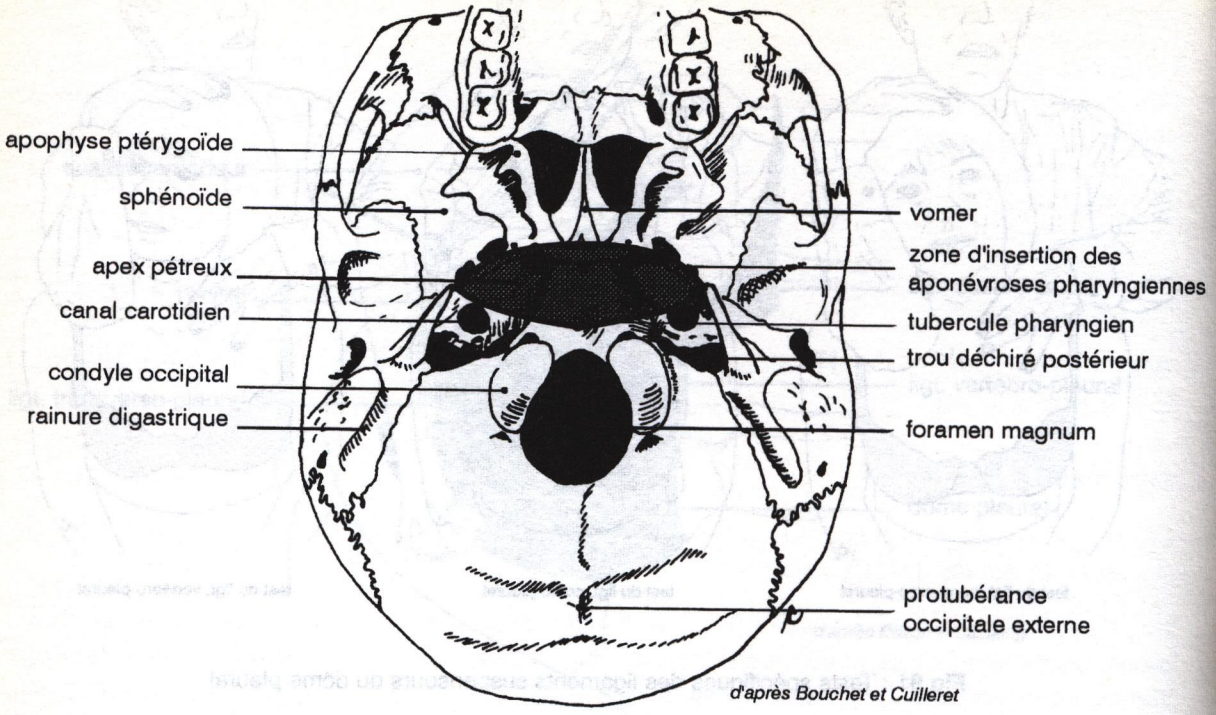

Fig 92 : Les attaches supérieures de la gaine viscérale du cou par les aponévroses pharyngiennes

- En haut, sous l'apophyse basilaire de l'occipital par le fascia pharyngo-basilaire, sous les apex pétreux et sous la partie inférieure du post-sphénoïde. Il est intéressant de noter que cette attache s'effectue au point de rencontre des 4 os de la base du crâne.
  A cet endroit les insertions supérieures de la gaine viscérale du cou « pontent » mécaniquement la symphyse sphéno-basilaire. Ce point remarquable d'anatomie laisse entrevoir les conséquences désastreuses d'un fixation des structures viscérales du cou sur le MRP.

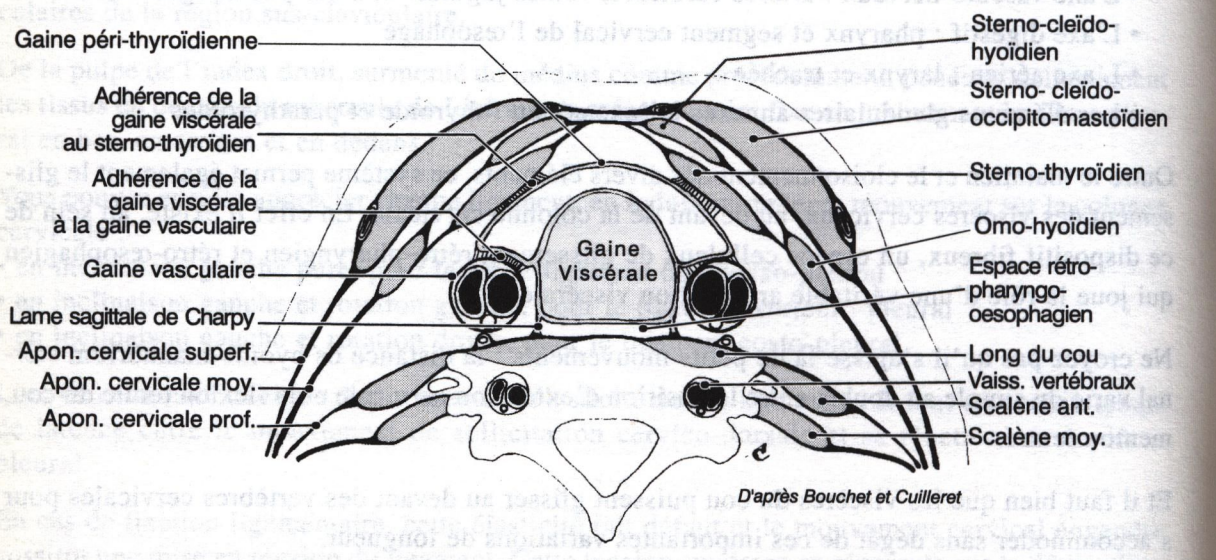

Fig 93 : Coupe schématique en C6 montrant la gaine viscérale du cou

- En arrière, sur toute la hauteur de la colonne cervicale par l'intermédiaire des lames sagittales de Charpy qui le rattachent à l'aponévrose prévertébrale.
- En bas, au système péricardique par l'intermédiaire de la lame thyro-péricardique, prolongement lâche vers le bas de la gaine viscérale du cou.

Lors de traumatismes cervicaux importants (fracture vertébrale, entorse cervicale, luxation vertébrale, whiplash important...) la gaine viscérale peut être affectée de deux manières :

- Il peut se produire une élongation des attaches viscérales pendant la phase d'extension cervicale. Celle-ci peut provoquer des ruptures ou des micro-déchirures des fibres d'amarrage. Les phénomènes cicatriciels secondaires entraînent leur lot de sclérose et de fibrose tissulaires. La perte d'élasticité des structures d'amarrage limite les mouvements de la gaine viscérale du cou.
- Il peut également se constituer un œdème ou un hématome en arrière de la gaine viscérale du cou. Cette collection liquidienne diffuse généralement dans les espaces de glissement, organise des phénomènes de collage et de perte de glissement. Ceci conduit à terme à une fixation plus ou moins localisée de la gaine viscérale du cou.

Ces deux voies physiopathologiques peuvent se déclencher au cours d'un même traumatisme.

Pour bien mesurer l'importance de ces phénomènes, nous avons pris l'habitude de dire à nos étudiants que les fixations viscérales du cou sont à la mécanique cervicale ce que les fixations viscérales abdominales sont à la mécanique lombo-pelvienne !

Du fait de la très grande mobilité du segment cervical et des liens intimes entre la gaine viscérale du cou et la colonne cervicale, toute entrave aux mouvements des viscères et des vaisseaux du cou engendre, à plus ou moins long terme, des modifications radicales de la mécanique cervicale.
De nombreuses fixations récidivantes cervicales sont l'illustration parfaite de ces phénomènes viscéro-pariétaux.

Test à 3 doigts

Le patient est en décubitus, placez-vous à sa tête.

L'abord de la gaine viscérale du cou se fait au niveau de l'espace de glissement rétro-pharyngien et rétro-œsophagien, immédiatement en avant du plan des transverses cervicales.

L'approche doit se faire symétriquement des deux côtés de la gaine viscérale du cou.

Placez l'index à la partie basse du cou, immédiatement au-dessus de la clavicule, le médius sur la partie moyenne et l'auriculaire sur la partie haute, juste en arrière du gonion.

Dans un premier temps, en faisant jouer les tissus transversalement, localisez le plan de glissement et assurez-vous de la parfaite symétrie de vos appuis, au risque de mal interpréter votre test.

Posez les auriculaires sur la branche horizontale de la mandibule afin de contrôler et de limiter la rotation de la tête lors du test de mobilité. Réunissez vos pouces en fulcrum au-devant de la gorge, afin de stabiliser vos mains et de rendre votre test plus fiable.

Réalisez de petits mouvements de glissement en translation droite et gauche et également en haut et en bas pour apprécier les possibilités de l'articulation rétro-pharyngo-œsophagienne.

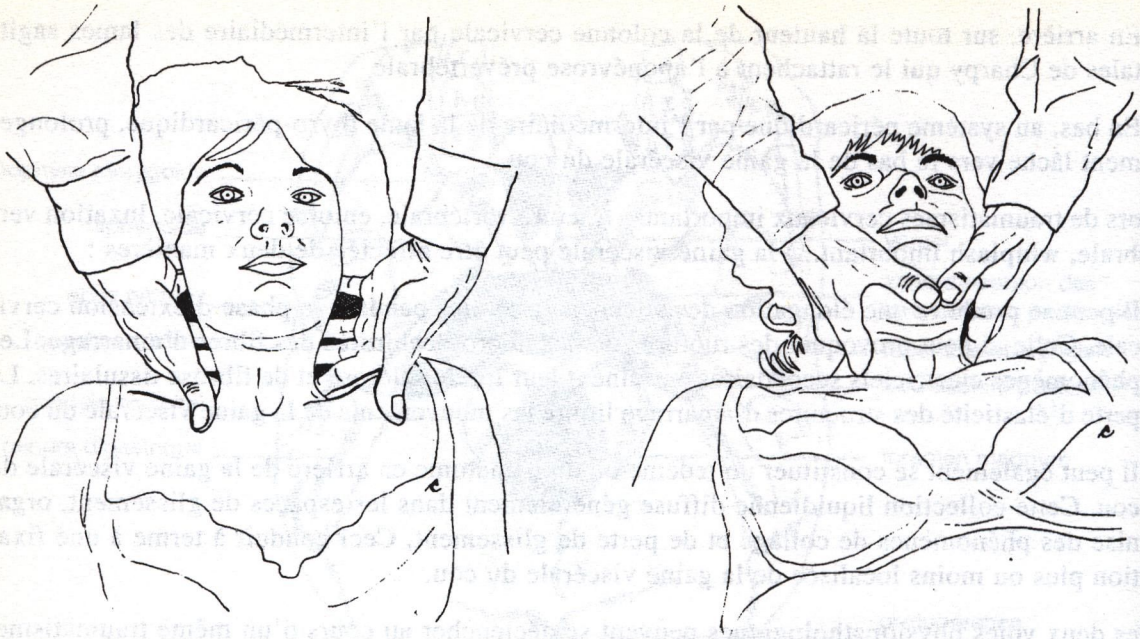

1° temps : recherche du plan pré-transversaire

2° temps : réunion des pouces en fulcrum

Fig 94 : Test à 3 doigts de la gaine viscérale du cou

Normalement il existe une mobilité symétrique de la gaine viscérale du cou par rapport à l'axe médian. On doit pouvoir également la mobiliser aussi bien vers le haut que vers le bas.

Essayez ensuite de « décoller » la gaine viscérale du cou de la colonne cervicale pour évaluer l'élasticité des lames sagittales de Charpy.

Normalement il est possible de tracter la gaine viscérale vers l'avant sur une courte distance. En cas de fixation des lames sagittales de Charpy, le plus souvent unilatérale, on perçoit une asymétrie de mouvement. La perte d'élasticité d'un côté entraîne une tendance à la rotation de la gaine viscérale du côté fixé.

Le rein gauche

Voie d'abord et rapports

Les manipulations du rein gauche, de ses attaches et de ses surfaces de glissement sur les organes avoisinants, donnent d'excellents résultats sur ses fixations et les pertes d'énergie qui en découlent. C'est un organe à ne jamais oublier dans les suites lésionnelles traumatiques.

Nous nous sommes intéressés plus particulièrement à l'abord postérieur du rein gauche, son abord antérieur ayant déjà été étudié dans les ouvrages précédents.

De plus, les fixations postérieures sont les plus pathogéniques, à la fois sur le plan mécanique et sur le plan énergétique. Comme nous le verrons, une fixation postérieure du rein gauche entraîne presque toujours une fixation de la première côte et des dernières cervicales à gauche, c'est dire combien elle déséquilibre le système myo-fascial.

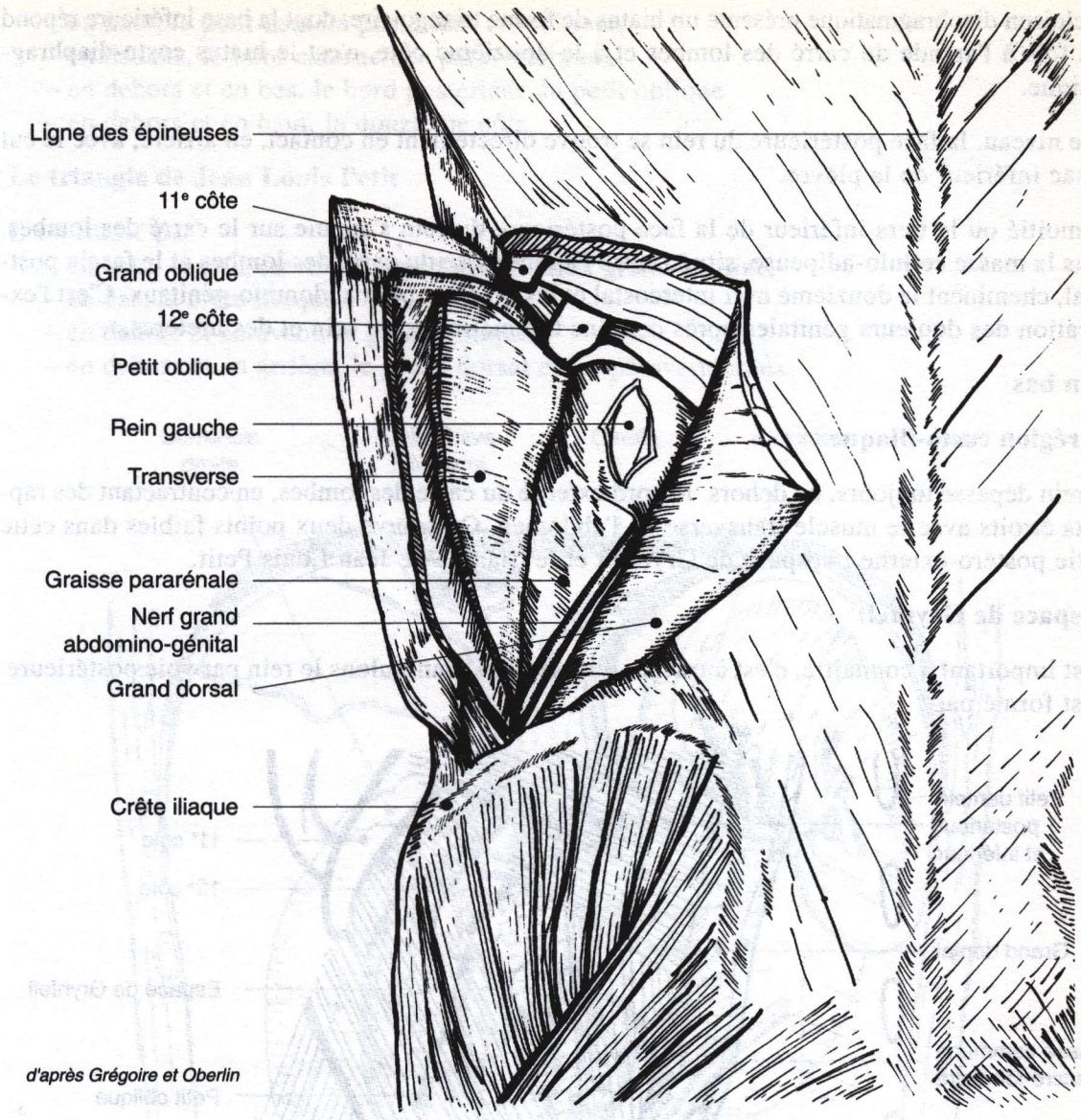

Fig. 95 : Abord postérieur du rein gauche

L'abord postérieur du rein gauche

– En haut

Les rapports du rein gauche sont plus étroits avec la portion thoracique que ceux du rein droit. Il est en rapport avec la base thoracique par les deux tiers supérieurs de sa face postérieure, contre la moitié supérieure seulement pour le rein droit.

Le hiatus costo-diaphragmatique

Les fibres diaphragmatiques, qui répondent à la face postérieure du rein gauche, forment une lame très mince. Cette lame s'insère sur l'arcade du psoas et sur la partie externe du carré des lombes.

La cloison diaphragmatique présente un hiatus de forme triangulaire, dont la base inférieure répond à la fois à l'arcade du carré des lombes et à la douzième côte, c'est le hiatus costo-diaphragmatique.

A ce niveau, la face postérieure du rein se trouve directement en contact, en arrière, avec le cul de sac inférieur de la plèvre.

La moitié ou le tiers inférieur de la face postérieure du rein s'appuie sur le carré des lombes. Dans la masse cellulo-adipeuse, située entre l'aponévrose du carré des lombes et le fascia postrénal, cheminent le douzième nerf intercostal et les grand et petit abdomino-génitaux. C'est l'explication des douleurs génitales après certains traumatismes du rein et des uretères.

– En bas

La région costo-iliaque

Le rein dépasse toujours, en dehors, le bord externe du carré des lombes, en contractant des rapports étroits avec le muscle transverse de l'abdomen. On trouve deux points faibles dans cette partie postéro-externe ; l'espace de Grynfelt et le triangle de Jean Louis Petit.

L'espace de Grynfelt

Il est important à connaître, c'est à travers lui que nous manipulons le rein par voie postérieure. Il est formé par :

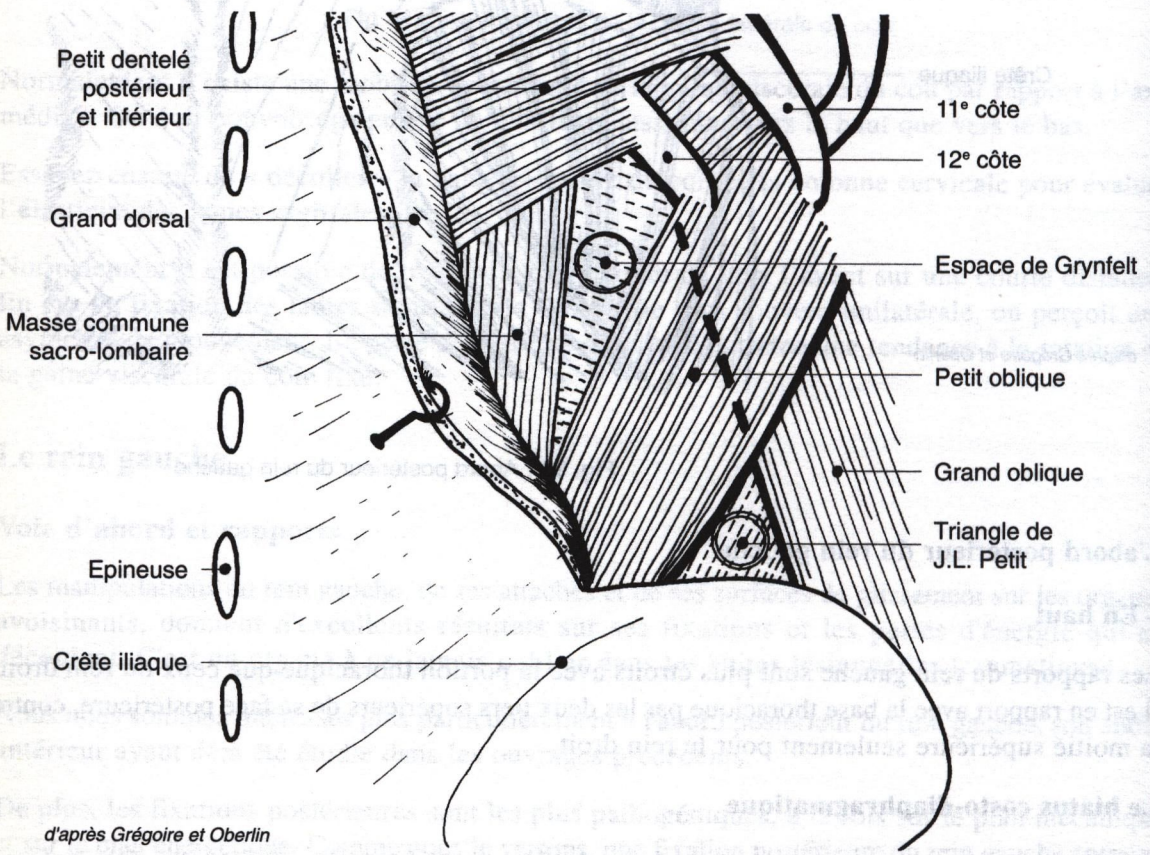

Fig. 96 : Espace de Grynfelt et Triangle de Jean-Louis Petit

– en haut, le petit dentelé postérieur et inférieur,
– en dedans, le bord externe des paravertébraux,
– en dehors et en bas, le bord postérieur du petit oblique
– en dehors et en haut, la douzième côte.

Le triangle de Jean Louis Petit

Il est formé par :
– en haut, le croisement du grand dorsal et du grand oblique,
– en bas, la crête iliaque,
– en dehors et en avant, le grand oblique,
– en dehors et en arrière, le grand dorsal et les paravertébraux.

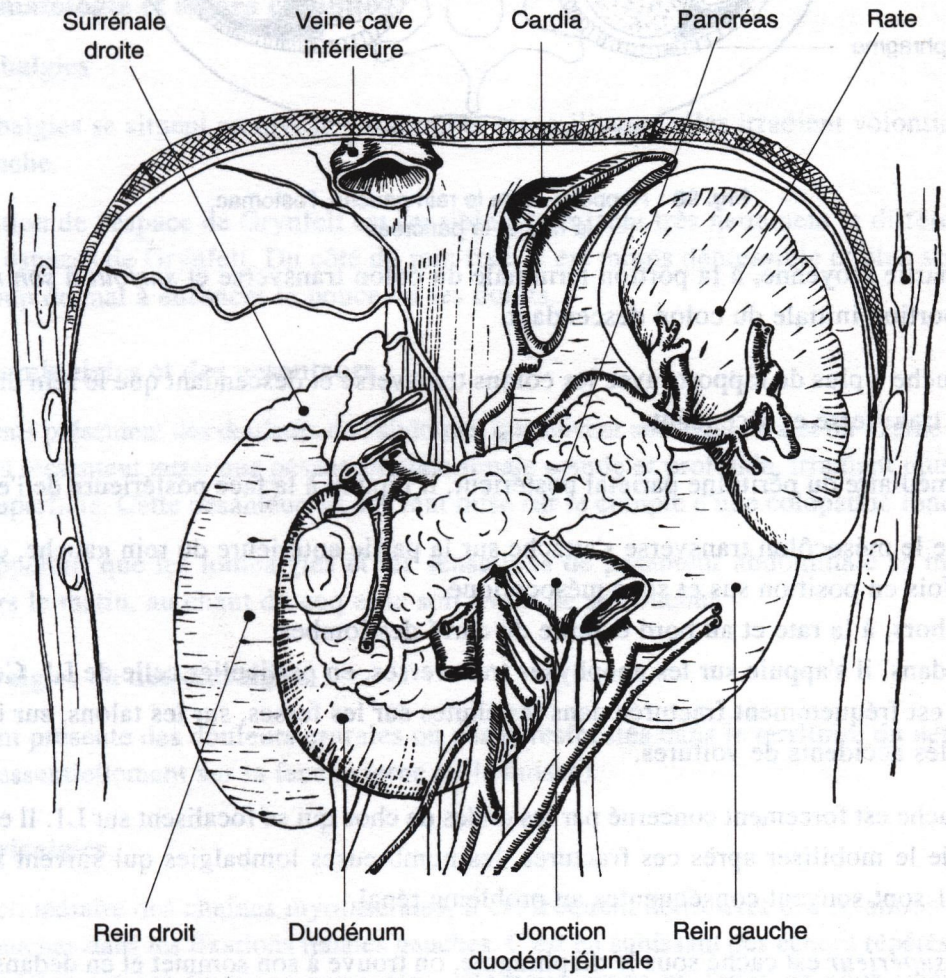

Fig. 97 : Rapports du rein gauche

L'abord antérieur

– En avant

Il répond :
– en haut, à la queue du pancréas,
– en haut et en dehors, à la rate dont la face interne le recouvre partiellement,

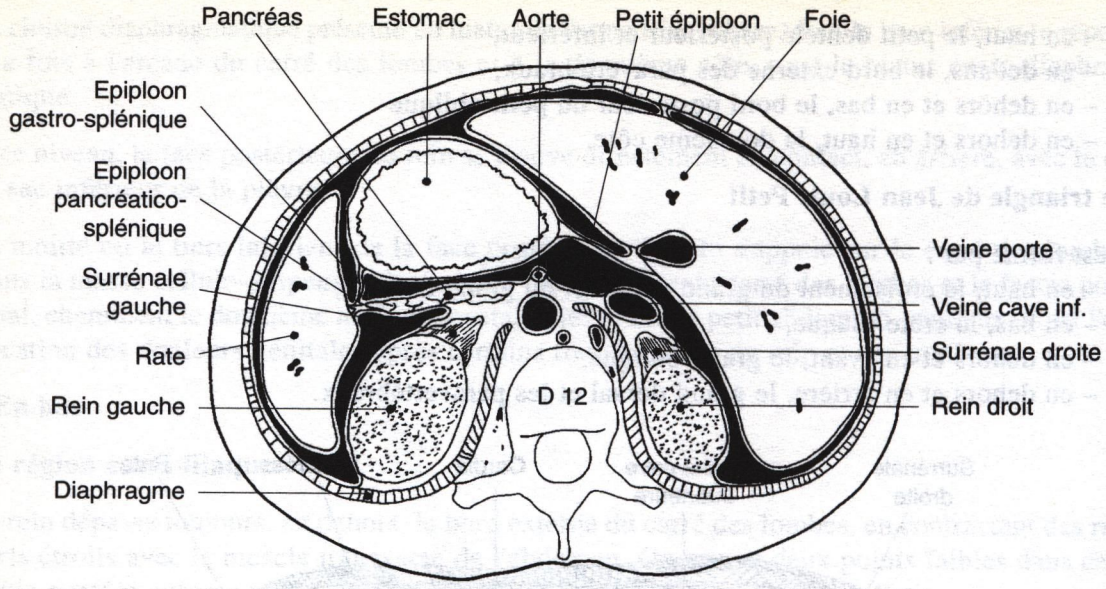

Fig. 98 : Rapports entre le rein gauche, l'estomac, la rate et le pancréas

– à sa partie moyenne, à la portion terminale du colon transverse et *surtout à son méso,* et à la portion initiale du colon descendant.

Le rein gauche a plus de rapports avec les colons transverse et descendant que le rein droit avec les colons transverse et ascendant.

Par l'intermédiaire du péritoine pariétal postérieur, il répond à la face postérieure de l'estomac.

Notons que le mésocôlon transverse s'attache sur la partie antérieure du rein gauche, ce qui le situe à la fois en position sus et sous mésocolique.

– en dehors, à la rate et au bord externe du carré des lombes,
– en dedans, il s'appuie sur les apophyses transverses, en particulier celle de L1. Cette vertèbre est fréquemment fracturée dans les chutes sur les fesses, sur les talons, sur le dos et dans les accidents de voitures.

Le rein gauche est forcément concerné par les ondes de choc qui se focalisent sur L1. Il est indispensable de le mobiliser après ces fractures, les nombreuses lombalgies qui suivent les fractures de L1 sont souvent conséquentes au problème rénal.

– *Le pôle supérieur* est caché sous le diaphragme, on trouve à son sommet et en dedans la capsule surrénale. Rappelons que dans les phénomènes de ptôse rénale, la capsule surrénale ne suit pas le rein. Elle reste toujours à sa place.

Le pôle supérieur est au niveau de la 11e côte où il contracte des rapports étroits avec la plèvre.

– *Le pôle inférieur* se situe sur un plan horizontal, passant par le bord supérieur de l'apophyse transverse de L3, à environ 5 cm de la crête iliaque.

Conséquences de ces rapports

Pour avoir accès et mobiliser le rein gauche par voie postérieure, l'espace de Grynfelt nous semble la voie la plus directe et la plus judicieuse.

Le rein gauche a des connexions importantes avec les deux dernières côtes et la plèvre. Ceci explique les fixations de la plèvre et par son intermédiaire, la 1re côte.

Quand le rein gauche est atteint, ses rapports intimes avec le colon transverse et son méso, la rate, le pancréas et l'estomac en font des organes "clefs" pour le manipuler indirectement. Une manipulation du rein gauche doit toujours inclure une mobilisation et une libération de ces organes.

Symptomatologie et signes cliniques

Des lombalgies

Ces lombalgies se situent au niveau vertébral et sacro-iliaque, elles irradient volontiers vers le flanc gauche.

La palpation de l'espace de Grynfelt est sensible. On ressent très nettement la différence entre les deux espaces de Grynfelt. Du côté du rein fixé, il est moins dépressible et plus sensible, on a beaucoup de mal à enfoncer le pouce ou les doigts.

Des abdominalgies et des pesanteurs

Les patients présentent des douleurs de l'abdomen qui suivent souvent le trajet du 12ème nerf intercostal. Ils ressentent aussi une pesanteur abdominale sourde et profonde, irradiant plus rarement vers la superficie. Cette pesanteur est souvent mise sur le compte d'une colopathie fonctionnelle.

Nous rappelons que les lombalgies et les sensations de pesanteur abdominale se manifestent volontiers le matin, au chant du coq et le soir avant de se coucher.

Des méralgies ou des cruralgies

Le patient présente des douleurs crurales ou des paresthésies dans le territoire du nerf fémoro-cutané (essentiellement sur la face externe de la cuisse).

Des cervicalgies

Par l'intermédiaire des chaînes myofasciales, il est fréquent de trouver des fixations cervicales basses gauches dans les fixations rénales gauches. C'est en subissant des échecs répétés, en manipulant localement ces fixations cervicales, que nous avons eu l'idée de nous intéresser aux reins. Depuis, nous nous sommes rendus compte que la véritable fixation vertébrale est bilatérale, une fixation unilatérale est presque toujours la résultante d'une compensation.

Des fixations de la 1re côte gauche

Très fréquentes dans les suites traumatiques tissulaires concernant le rein gauche et la rate, elles ne sont le plus souvent qu'une conséquence du déséquilibre des chaînes ligamento-fasciales homolatérales sous-jacentes.

Leur manipulation en première intention s'avère inutile et nocive. Il existe un risque de provoquer une névralgie cervico-brachiale très douloureuse et durable.

Des douleurs de l'épaule gauche

Elles vont de la simple gêne à la périarthrite scapulo-humérale. On retrouve aussi ces symptômes dans les fixations spléniques.

Des variations tensionnelles

Il peut exister des variations tensionnelles dans la journée, ce sont surtout des hypotensions cycliques, arrivant en fin de matinée et en fin d'après-midi.

Des problèmes urogénitaux

Ils vont des douleurs génitales basses (nerfs abdomino-génitaux et génito-cruraux) aux infections urinaires et aux déficiences sexuelles.

Une perte d'énergie

C'est une perte d'énergie profonde, le patient peut assurer la routine quotidienne mais est incapable d'être vraiment actif et créatif.

Les tests de mobilité (abord postérieur)

Nous allons décrire les tests que nous utilisons communément, l'un se fait en décubitus et l'autre en latérocubitus droit.

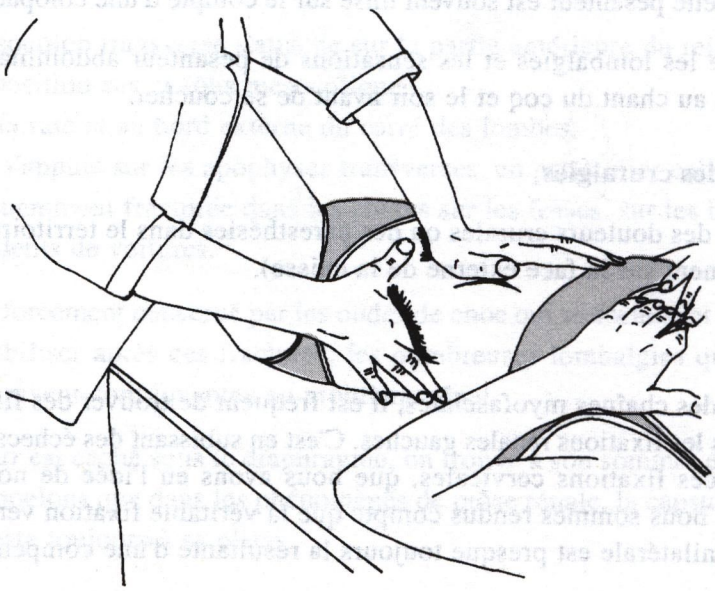

Fig. 99 : Test de mobilité du rein gauche en décubitus

En décubitus

Le patient est allongé, les bras reposant sur le thorax, la jambe gauche fléchie.

Debout, face au flanc gauche du patient, vous placez le bord externe de l'index de la main droite entre la crête iliaque et la dernière côte gauche, le pouce sur la partie latérale correspondante. L'avant bras est fléchi, le coude est plaqué contre votre thorax.

Le pouce est en contact avec le grand dorsal et la partie postéro-latérale du colon descendant.

Mobiliser l'index dans l'espace de Grynfelt, en l'orientant de bas en haut, de dehors en dedans et d'arrière en avant.

Lors d'une fixation rénale, il et parfois difficile de placer l'index entre la crête iliaque et la 12e côte. On a l'impression d'une zone peu dépressible et indurée. Le patient ressent souvent un douleur ou une gêne lors de l'approche digitale. Dans ce cas, faites progresser lentement l'index, relâchez la pression et recommencez plusieurs fois.

Placez la paume de la main gauche sur l'abdomen, au niveau de la jonction duodéno-jéjunale, pour la diriger en arrière, légèrement en dedans et en direction céphalique. A la fin du mouvement, la paume se trouve sur la partie inférieure et antérieure du pôle inférieur du rein gauche.

Des deux mains, vous mobilisez le rein en avant, en dedans et en direction céphalique. Dans une fixation, c'est surtout le mouvement antérieur qui est difficile. On peut aussi utiliser la respiration pour sentir, en inspiration, s'abaisser le rein et s'élever en expiration.

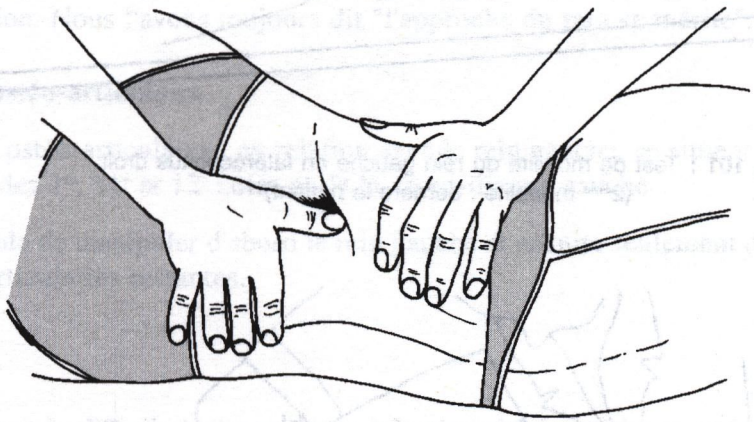

Fig. 100 : Test de mobilité du rein gauche en latérocubitus droit (1ère modalité)

En latérocubitus droit

Première modalité

Le patient repose sur le côté droit, la jambe droite étendue et la jambe gauche fléchie, la tête sur un coussin ou sur l'avant bras droit fléchi.

Situé face au patient, vous placez le pouce droit dans l'espace de Grynfelt, la paume droite reposant sur la masse paravertébrale et sur le sommet de la crête iliaque. La paume gauche effectue un contre-appui actif sur la partie médio-externe des articulations chondro-costales gauches.

Pousser le pouce droit en avant, en dedans et en direction céphalique, tandis que de la main gauche vous mobilisez, en dehors et en arrière, le gril costal gauche. Ainsi vous augmentez la pénétration du pouce dans le quadrilatère de Grynfelt.

Il existe une fixation rénale quand la distensibilité du quadrilatère de Grynfelt est limitée avec pénétration difficile du pouce.

On peut aussi dans ces deux tests demander au patient d'inspirer pour apprécier la tension myo-fasciale du quadrilatère de Grynfelt.

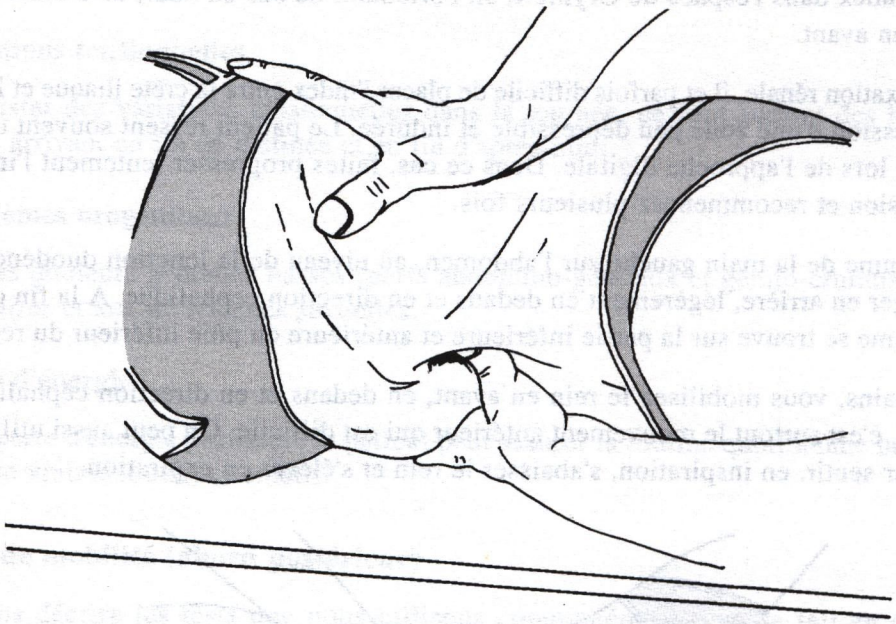

Fig. 101 : Test de mobilité du rein gauche en latérocubitus droit (2ème modalité : derrière le patient)

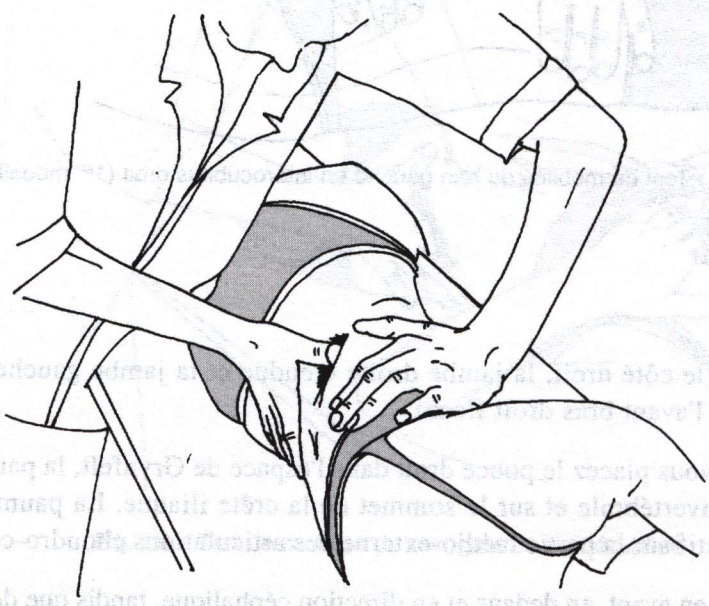

Fig. 102 : Test de mobilité du rein gauche en latérocubitus droit (2ème modalité : derrière le patient)

DEUXIÈME MODALITÉ

Le patient est dans la même position, mais vous vous placez, cette fois ci, en arrière de lui. Positionnez le pouce droit dans le quadrilatère de Grynfelt, l'index et le reste de la main plaqués contre le grand dorsal et la masse paravertébrale, le coude contre votre hanche droite.

La main gauche pousse le gril costal gauche en arrière et en dehors, pendant que le pouce droit, placé dans le quadrilatère de Grynfelt, va en avant, en dedans et en direction céphalique.

Les tests en écoute

Dans les mêmes positions que précédemment décrites, lorsque vos pouces sont au maximum de la pénétration, vous les laissez se diriger dans la direction de l'écoute. Relâchez au préalable légèrement la pression. L'écoute permet de mieux préciser les zones lésionnelles.

Remarque

Quand on est débutant, on a toujours tendance à trop appuyer sur les zones particulièrement difficiles à ressentir. Si vous déclenchez une douleur, les muscles de la région costo-iliaque vont se contracter et rendre encore plus problématique votre approche.

Il est fréquent de créer une petite gêne, surtout quand le rein est fixé, *mais jamais de douleur.* Il ne faut pas hésiter, en cas de douleur, à relâcher plusieurs fois la pression du pouce et à changer de direction. Nous l'avons toujours dit "l'approche du rein se mérite".

Le système ostéo-articulaire

Les fixations ostéo-articulaires, en relation avec le rein gauche, se situent surtout au niveau de D7-D11-L1, des 1re, 11e et 12e côtes et de la sacro-iliaque gauche.

Il est préférable de manipuler d'abord le rein gauche et ensuite seulement de s'occuper des fixations ostéo-articulaires restantes.

La rate

C'est un organe très difficile à comprendre sur le plan physiologique et ostéopathique. Nous avons mis une quinzaine d'années avant de commencer à le connaître un peu.

Nous allons voir ses attaches et ses rapports avec les formations avoisinantes. Les manipulations de la rate ne concernent pas ce seul organe, elles impliquent aussi tous les organes qui lui sont reliés.

Rappel anatomique

Rapports

La rate mesure en moyenne 13 cm de longueur, sur 5 cm de largeur, son poids est de 150 à 200 grammes. Testut la considérait comme le plus mou et le moins résistant de tous les organes glandulaires. Cette faible résistance explique en partie les nombreuses fissures ou fractures qui viennent la traumatiser.

Elle est maintenue en place par certains replis péritonéaux. Ce sont plus des épiploons que des ligaments. Etudions d'abord les limites de la loge splénique et ses rapports.

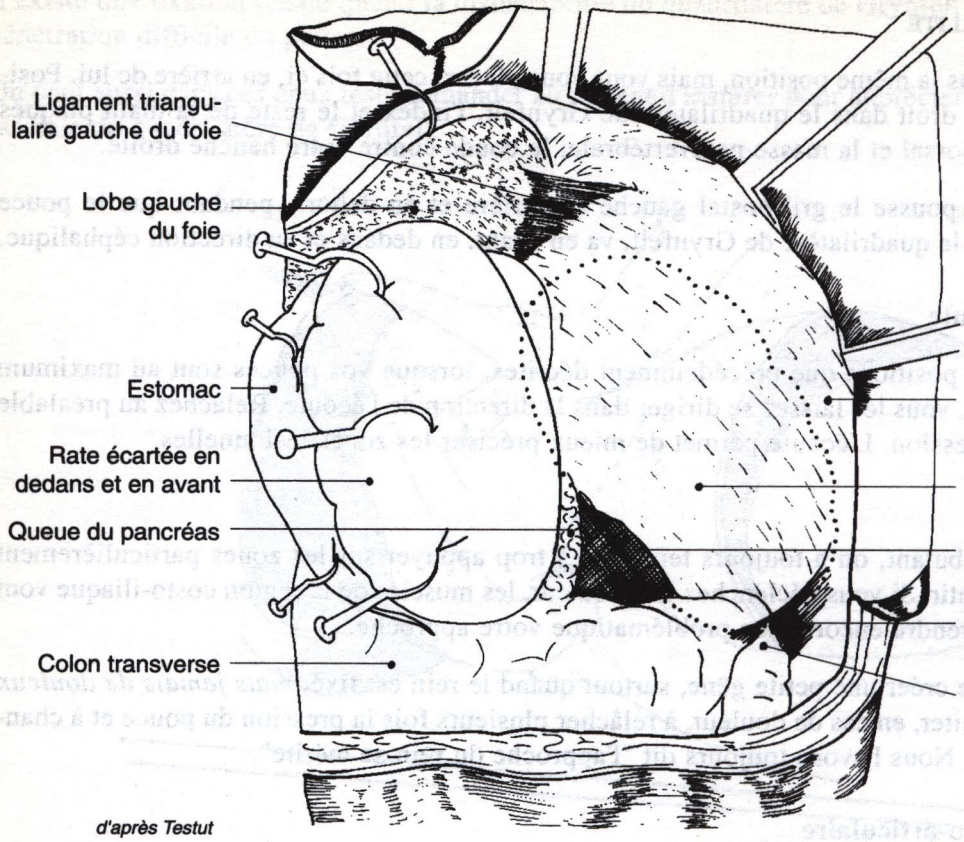

Fig. 103 : La loge splénique

La loge splénique

La rate est située dans une loge qui est délimitée ;
– en haut, par un plan horizontal passant par la 5e côte,
– en bas, par un plan horizontal passant par le bord inférieur du thorax,
– en dehors, par un plan tangent à la paroi latérale du thorax,
– en dedans, par un plan vertical passant, en avant par le mamelon, et en arrière par la face latérale gauche de la colonne dorsale.

Les rapports

Nous allons décrire, maintenant, les rapports des quatre faces de la rate.

1/ La face externe ou phrénico-costale
Elle répond au diaphragme et par son intermédiaire à la cavité pleurale. Elle regarde les 9e, 10e et 11e côtes gauches.

2/ La face antéro-interne ou gastrique
Elle est en rapport avec la face postérieure et la grosse tubérosité de l'estomac.

3/ La face postéro-interne ou rénale
Elle présente une concavité qui s'adapte à la face antérieure du rein gauche et à la face antérieure de la surrénale gauche. **Elle correspond au tiers externe de la moitié supérieure du rein gauche.**

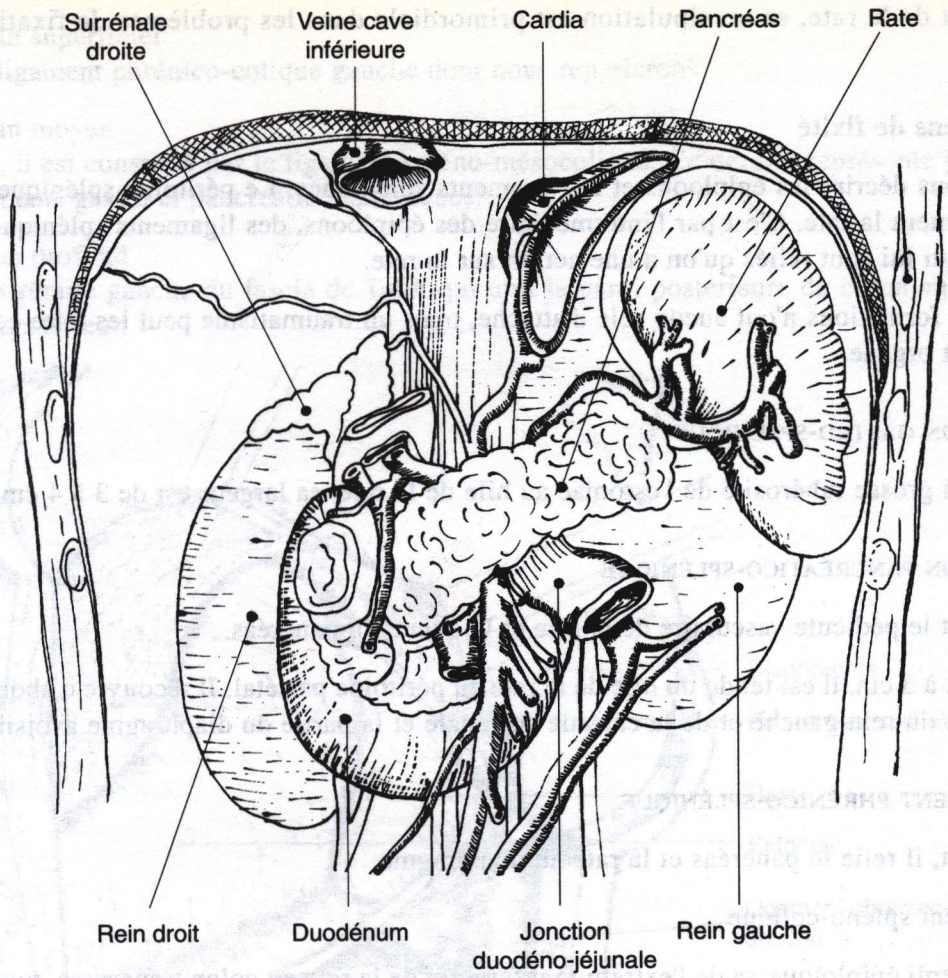

Fig. 104 : Rapports du rein gauche

Le rein gauche et la rate ne sont séparés que par un double feuillet péritonéal. Dans les suites infectieuses et traumatiques, il n'est pas rare de trouver des adhérences réno-spléniques.

4/ La face basale
Petite, elle se confond souvent avec la face gastrique. *Elle repose sur la queue du pancréas*, en arrière et en dedans et *sur l'angle splénique du colon*, en avant et en dehors.

Nous n'allons pas décrire les bords de la rate peu utiles pour illustrer nos manœuvres. Nous allons plutôt voir les pôles supérieur et inférieur qui présentent un grand intérêt. C'est surtout par leur intermédiaire que nous obtenons un effet sur la rate.

Le pôle supérieur

Interne, il répond à la 10ème dorsale à 1 ou 2 cm de la colonne et parfois à son contact même. Cette particularité peut expliquer les fractures spléniques, quand la rate est littéralement projetée contre la colonne vertébrale lors de traumatismes conséquents.

Le pôle inférieur

Plutôt externe, il se loge dans une véritable "niche" formée par la face supérieure du ligament phrénico-colique gauche. Ce ligament constitue certainement le maintien le plus

important de la rate, sa manipulation est primordiale dans les problèmes de fixation splénique.

Les moyens de fixité

Nous allons décrire les épiploons et les ligaments spléniques. Le péritoine splénique entoure complètement la rate. C'est par l'intermédiaire des épiploons, des ligaments spléniques et des organes qui lui sont reliés qu'on a une action sur la rate.

Certaines formations n'ont aucun rôle d'attache, mais un traumatisme peut les faire contribuer à fixer cet organe.

L'épiploon gastro-splénique

Il va de la grosse tubérosité de l'estomac au hile de la rate, sa largeur est de 3 à 4 cm.

L'épiploon pancréatico-splénique

Il contient le pédicule vasculaire de la rate et la queue du pancréas.

Long de 2 à 3 cm, il est tendu du hile de la rate au péritoine pariétal. Il recouvre d'abord la face antérieure du rein gauche et de la capsule surrénale et la partie du diaphragme avoisinant.

Le ligament phrénico-splénique

Inconstant, il relie le pancréas et la rate au diaphragme.

Le ligament spléno-colique

Ce petit repli épiploïque va de l'extrémité inférieure de la rate au colon transverse, tout près de l'angle splénique.

Nous allons étudier maintenant l'angle splénique du colon et ses différentes expansions. Leur manipulation permet de libérer les fixations spléniques.

L'angle splénique du colon

La partie gauche du transverse

Contrairement à la partie droite, la portion gauche du colon transverse est reliée au péritoine pariétal postérieur par un long méso qui lui assure une grande mobilité.

A son extrémité gauche, le colon transverse se rapproche de la paroi lombaire, jusqu'à la rejoindre en dehors du rein gauche.

L'angle splénique

Il est profondément situé entre le bord externe du rein gauche et la paroi abdominale, c'est le sinus réno-pariétal.

Il est plus aigu, plus haut et plus postérieur que l'angle hépatique du colon, on lui décrit trois plans :

1/ Le plan superficiel
C'est le ligament phrénico-colique gauche dont nous reparlerons.

2/ Le plan moyen
Variable, il est constitué par le ligament spléno-mésocolique. Ce dernier représente une partie des ligaments gastro et pancréatico-spléniques.

3/ Le plan profond
C'est l'extrémité gauche du fascia de Toldt qui unit la paroi postérieure du colon au péritoine pariétal postérieur.

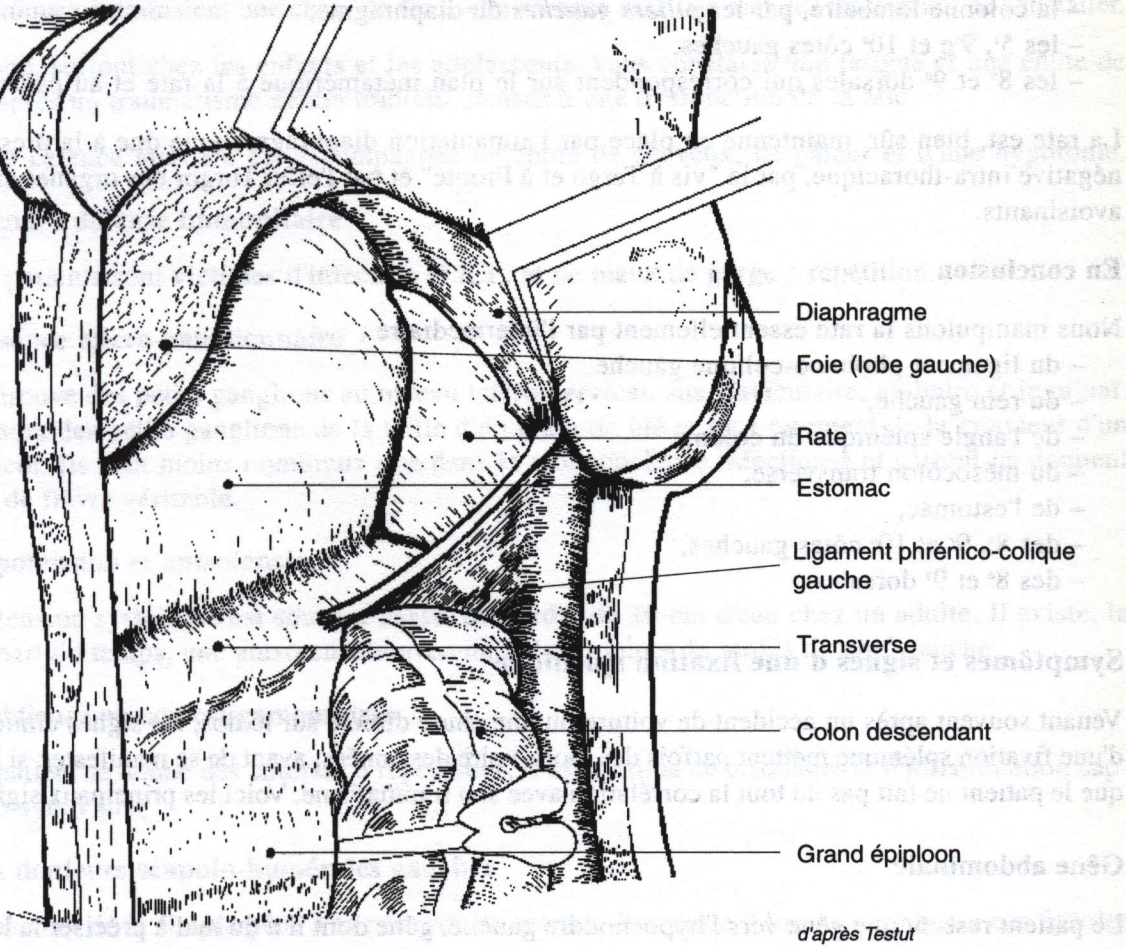

Fig. 105 : Le ligament phrénico-colique gauche

Le ligament phrénico-colique gauche

C'est l'attache la plus importante du colon descendant et de la rate.

Il s'étend du péritoine pariétal postérieur et du diaphragme, à l'angle splénique du colon.

C'est dans la concavité de sa face supérieure que loge le pôle inférieur de la rate, les anciens anatomistes l'appelaient "le berceau de la rate".

Il envoie des expansions à tous les organes qui entourent la rate, sa mobilisation met aussi en jeu l'estomac, les colons transverse et descendant, le rein gauche et le pancréas.

En résumé

La rate est interdépendante des formations suivantes :
- le colon transverse, par l'extrémité externe de son méso,
- l'angle splénique du colon, par le *ligament phrénico-colique gauche,*
- la queue du pancréas, par le plan moyen du *ligament phrénico-colique gauche,*
- le rein gauche, par le plan profond du *ligament phrénico-colique gauche,*
- le foie, par le *ligament triangulaire gauche,*
- le diaphragme, par le plan superficiel du *ligament phrénico-colique gauche,*
- l'estomac, par l'épiploon gastro-splénique et le plan moyen du ligament phrénico-colique gauche,
- la colonne lombaire, par les *piliers gauches* du diaphragme,
- les 5e, 9ee et 10e côtes gauches,
- les 8e et 9e dorsales qui correspondent sur le plan métamérique à la rate et au pancréas.

La rate est, bien sûr, maintenue en place par l'aimantation diaphragmatique due à la pression négative intra-thoracique, par la "vis à Tergo et à Fronte" et par l'effet Turgor des organes creux avoisinants.

En conclusion

Nous manipulons la rate essentiellement par l'intermédiaire ;
- du ligament phrénico-colique gauche,
- du rein gauche,
- de l'angle splénique du colon,
- du mésocôlon transverse,
- de l'estomac,
- des 8e, 9e et 10e côtes gauches,
- des 8e et 9e dorsales.

Symptômes et signes d'une fixation splénique

Venant souvent après un accident de voiture ou une chute directe sur le dos, les signes cliniques d'une fixation splénique mettent parfois des mois, voire des années, avant de se manifester, si bien que le patient ne fait pas du tout la corrélation avec son traumatisme. Voici les principaux signes :

Gêne abdominale

Le patient ressent une gêne vers l'hypochondre gauche, gêne dont il a du mal à préciser la localisation exacte. Cette dernière, profonde, est souvent confondue avec un problème rénal sourd ou un problème mécanique costal.

Point de côté

Ce point de côté, intéressant la moitié gauche du diaphragme, survient fréquemment en marchant ou en courant.

Cervicalgie basse gauche

Il existe souvent, après un traumatisme important de la rate et des formations avoisinantes, une cervicalgie basse gauche avec fixations inter-transversaires de C4-C5-C6.

Asthénie importante

Progressivement le patient se sent fatigué, il se réveille fatigué et toute activité lui devient difficile. C'est une fatigue « essentielle ». Comme les signes biologiques sont inexistants au départ, il évoque des problèmes de surmenage ou de dépression. Le patient s'inquiète car il sait que sa fatigue est réelle, le milieu médical ne l'expliquant pas, il se sent délaissé et insécurisé.

Carence martiale

C'est en obtenant quelques bons résultats sur des carences martiales, après avoir manipulé D9-D10 et leurs côtes et les éléments de la loge splénique, qu'on s'est rendu compte que les fixations spléniques entraînaient une chute de fer. Cette carence martiale met des mois avant de s'installer.

Quand, surtout chez les enfants et les adolescents, vous constatez une fatigue et une chute de fer après un traumatisme même lointain, pensez à une dysfonction de la rate.

Cette carence martiale est accompagnée de chute de cheveux, de pâleur et d'une hypotonie.

Moindre défense immunitaire

Les patients sont victimes d'infection O.R.L. et de maux de gorge à répétition.

Présence micro-ganglionnaire

On trouve des petits ganglions au niveau latéro-cervical, sus claviculaire, axillaire et inguinal. Ce sont des petits ganglions de la taille d'un grain de blé et plus rarement de la grandeur d'un haricot. Ils sont moins nombreux que dans la mononucléose infectieuse et surtout ne donnent pas de fièvre véritable.

Hypotension et anisotension

La tension systolique est souvent basse, de l'ordre de 10 cm d'eau chez un adulte. Il existe, la plupart du temps, une anisotension avec un à deux points de moins du côté gauche.

Problèmes musculo-ligamentaires

Le patient se donne des entorses à répétitions, il est victime de claquages et d'inflammation capsulo-synoviale.

Des douleurs scapulo-humérales gauches

Elles vont de la simple gêne à la périarthrite scapulo-humérale. Moins on mobilise ces épaules mieux elles se portent.

Des fixations de la 1re côte gauche

Extrêmement fréquentes, ces fixations sont souvent secondaires à une tension anormale des chaînes fasciales, venant de la rate et du rein gauche. Une fixation de la 1ère côte est plus le reflet d'une perturbation mécanique homolatérale, située en dessous.

Des fébricules

Ce sont des toutes petites poussées fébriles avoisinant les 37,5 ° en fin de journée. Il est évident, avant de prendre en charge ces patients, de leur faire subir au préalable des examens biologiques complets.

Le diagnostic d'une fixation splénique

La rate n'est pas un organe que l'on trouve facilement. A vrai dire, beaucoup la confondent avec le rein gauche, le diaphragme, l'estomac ou la base péricardique.

Une rate ressentie facilement est pathologique, cet organe profond et refoulable est presque impossible à distinguer des formations avoisinantes.

Nous avons vu une vingtaine de cas où la rate était facilement palpable, hélas, il s'agissait pour la plupart du temps d'une maladie d'Hodgkin ou d'un lymphome.

Voici le résumé des signes évoquant une fixation de la rate :

• une notion de traumatisme
Accident, chute directe sur le dos et sur les côtes ayant eu lieu parfois longtemps avant les symptômes.

• les différents signes déjà évoqués
Sensation de gêne dans l'hypochondre gauche, point de côté diaphragmatique à l'activité, asthénie, carence martiale et ses conséquences, présence micro-ganglionnaire, moindre défense immunitaire, hypotension et anisotension, fébricules, problèmes musculo-ligamentaires, douleurs d'épaule et du défilé thoracique gauches.

Palpation et tests de mobilité

On peut difficilement parler de tests de mobilité de la rate elle-même. C'est plutôt la palpation des formations avoisinantes, associée aux tests de mobilité de l'estomac, du transverse, de l'angle splénique du colon, du rein gauche, des dernières côtes, des dernières dorsales et des premières lombaires qui peuvent indiquer une fixation splénique.

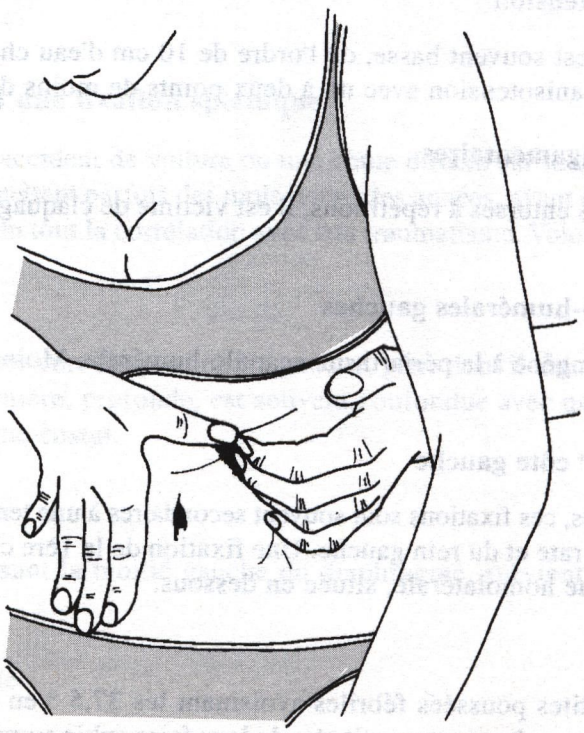

Fig. 106 : Test du ligament phrénico-gastrique

Le ligament phrénico-gastrique

C'est surtout la partie postérieure du ligament phrénico-gastrique, reliant la grosse tubérosité au diaphragme et envoyant quelques fibres à la loge splénique qui peut se fixer.

Le sujet est assis, jambes pendantes, les mains reposant sur les cuisses. Placé derrière le patient, vous poussez de la main gauche les dernières côtes gauches en avant et en dedans, de manière à relâcher l'attache phrénico-gastrique.

Vous dirigez d'abord le pouce ou les doigts de la main droite, placés sur le bord externe des grands droits gauches, en haut, en arrière et légèrement en dedans. Vous repoussez ensuite légèrement la grosse tubérosité en bas et en dedans.

Lorsqu'il existe une fixation de la partie postéro-externe du ligament phrénico-gastrique, on ressent une zone plus tendue et une certaine difficulté à repousser l'estomac en bas et en dedans.

Un test positif n'est pas la preuve formelle d'une fixation de la rate, mais il fait partie d'un faisceau de présomptions.

N.B. : Pensez pendant le test à augmenter la flexion du tronc, en ajoutant une légère rotation vers la droite.

Ces deux mouvements combinés facilitent grandement l'approche de la partie postéro-latérale gauche du ligament phrénico-gastrique.

Le mésocôlon transverse

Nous avons vu que le mésocôlon transverse donne des prolongements en direction de la rate, de l'estomac, du pancréas, de l'angle splénique du colon et du péritoine pariétal postérieur, c'est dire son importance.

On teste le mésocôlon transverse en décubitus et en position assise.

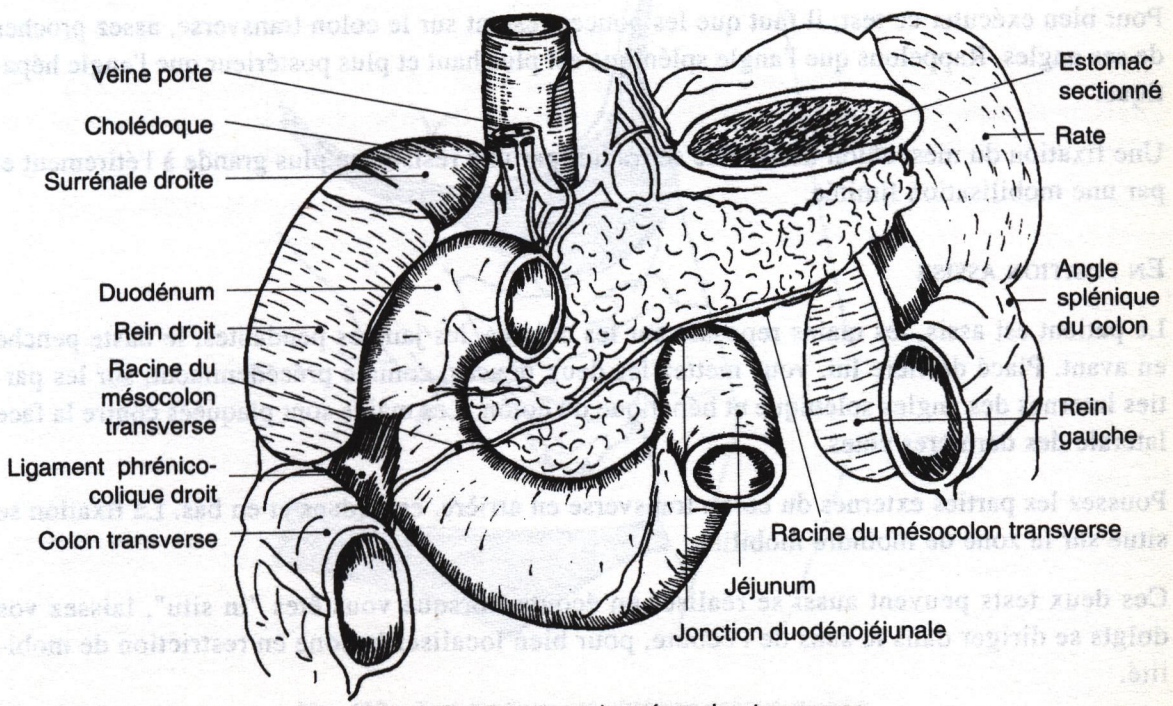

Fig. 107 : Rapports du mésocolon transverse

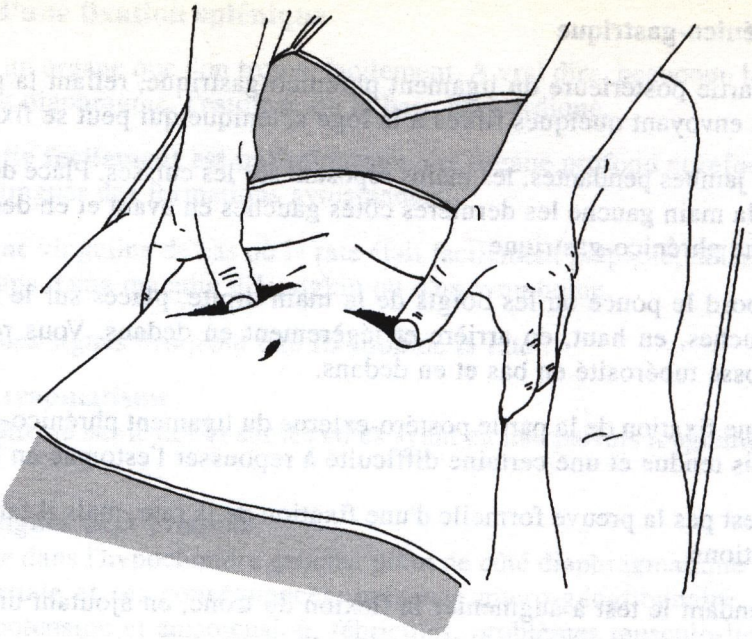

Fig. 108 : Test du mésocolon transverse, en décubitus

En décubitus

Le patient est en décubitus, bras le long du corps, jambes fléchies. Placé derrière la tête du patient, vous positionnez les deux pouces au niveau des 10e et 11e articulations chondro-costales, en direction des parties splénique et hépatique du transverse.

Dirigez les pouces, les mains bien à plat, contre les dernières côtes, en arrière, en dedans et en direction caudale. Appréciez la différence de résistance des tissus à la mobilisation.

Pour bien exécuter ce test, il faut que les pouces restent sur le colon transverse, assez proches de ses angles. Rappelons que l'angle splénique est plus haut et plus postérieur que l'angle hépatique.

Une fixation du mésocôlon transverse se traduit par une résistance plus grande à l'étirement et par une mobilisation limitée.

En position assise

Le patient est assis, les mains reposant sur les cuisses, les jambes pendantes, le buste penché en avant. Placé derrière lui, vous mettez les deux pouces, comme précédemment, sur les parties internes des angles splénique et hépatique du colon. Les mains sont plaquées contre la face latérale des dernières côtes.

Poussez les parties externes du colon transverse en arrière, en dedans et en bas. La fixation se situe sur la zone de moindre mobilité.

Ces deux tests peuvent aussi se réaliser en écoute, lorsque vous êtes "in situ", laissez vos doigts se diriger dans le sens de l'écoute, pour bien localiser la zone en restriction de mobilité.

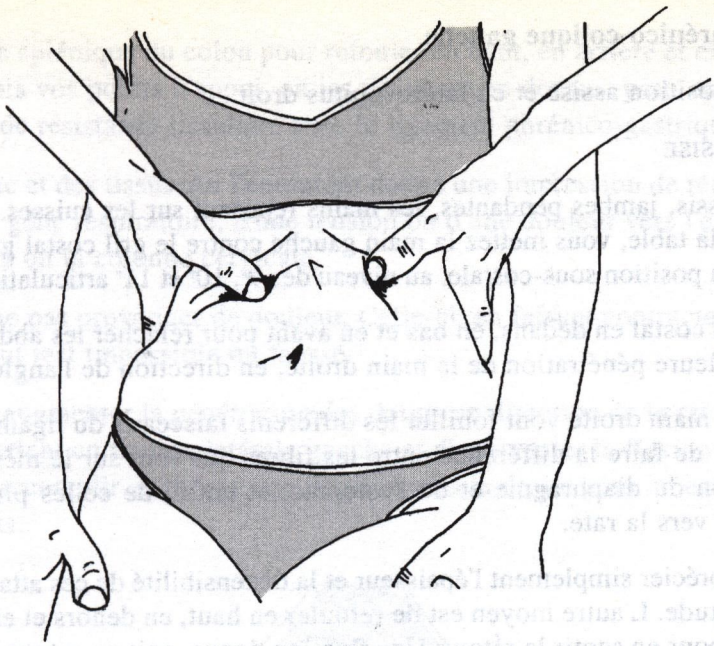

Fig. 109 : Test du mésocolon transverse en position assise

N.B. : Mobilisez le thorax en flexion et ajoutez une composante de flexion latérale-rotation, pour explorer plus facilement les différentes parties du mésocôlon transverse. Ainsi, une rotation vers la droite permet d'apprécier la partie phrénico-colique gauche, alors qu'une rotation gauche améliore le contact sur la partie phrénico-gastrique.

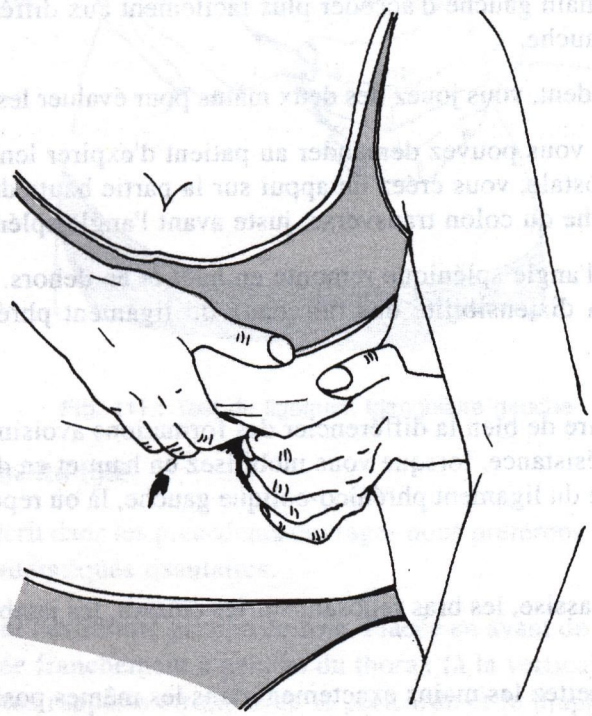

Fig. 110 : Test du ligament phrénico-colique gauche en position assise

Le ligament phrénico-colique gauche

On le teste en position assise et en latérocubitus droit.

En position assise

Le patient est assis, jambes pendantes, les mains reposant sur les cuisses. Placé derrière lui, le genou droit sur la table, vous mettez la main gauche contre le gril costal gauche et les doigts de la main droite en position sous-costale, au niveau des 9e, 10e et 11e articulations chondro-costales.

Entraînez le gril costal en dedans, en bas et en avant pour relâcher les abdominaux et pour permettre une meilleure pénétration de la main droite, en direction de l'angle splénique du colon.

Les doigts de la main droite vont fouiller les différents faisceaux du ligament phrénico-colique gauche. Essayer de faire la différence entre les fibres qui vont sur le mésocôlon de celles qui vont en direction du diaphragme et de l'estomac, et enfin, de celles plus externes et postérieures qui vont vers la rate.

Vous pouvez apprécier simplement l'épaisseur et la distensibilité de ces attaches, ce qui demande une grande habitude. L'autre moyen est de refouler en haut, en dehors et en arrière l'angle splénique du colon pour en sentir le retour. Une fixation donne, soit un retour à la position normale difficile, soit un changement de la direction du retour. L'angle splénique revient en effectuant une flexion latérale du côté de l'attache qui est fixée.

En latérocubitus droit

Le patient repose sur le coté droit, la tête sur un coussin ou sur le bras droit replié, la jambe gauche fléchie et la jambe droite allongée.

Placé derrière lui, vous repoussez de la main droite le gril costal en avant et en dedans. Ceci permet aux doigts de la main gauche d'accéder plus facilement aux différentes parties du ligament phrénico-colique gauche.

Comme pour le test précédent, vous jouez des deux mains pour évaluer les éventuelles fixations.

Dans ces deux positions, vous pouvez demander au patient d'expirer lentement et à fond. Des doigts de la main sous-costale, vous créez un appui sur la partie haute du colon descendant et ensuite sur la partie gauche du colon transverse, juste avant l'angle splénique.

Quand le patient expire, l'angle splénique remonte en haut et en dehors. Vos différents appuis permettent d'apprécier la distensibilité des faisceaux du ligament phrénico-colique gauche.

La rate

Rappelons qu'il est illusoire de bien la différencier des formations avoisinantes. L'important est de savoir s'il existe une résistance, lorsque vous mobilisez en haut et en dehors "sa niche", formée par la face supérieure du ligament phrénico-colique gauche, là où repose son pôle inférieur.

Le test

Le patient est en position assise, les bras reposant sur les cuisses, les jambes pendantes, le buste penché en avant.

Placé derrière lui, vous mettez les mains exactement dans les mêmes positions que pour le test du ligament phrénico-colique gauche, ou bien vous posez les doigts des deux mains, en appui sous-costal antérieur gauche.

Vous dépassez l'angle splénique du colon pour refouler en haut, en arrière et en dehors, la rate. Changez plusieurs fois vos points d'appui, en les dirigeant en dedans, pour apprécier la différence de mobilité et de résistance tissulaire avec le ligament phrénico-gastrique.

Une fixation de la rate et des tissus qui l'entourent donne une impression de résistance, accompagnée parfois d'une gêne respiratoire, d'une tension ou d'une douleur vers l'épaule gauche, le creux sus-claviculaire ou la colonne cervicale.

N.B. : Attention de ne pas provoquer de douleur. Celle-ci, en faisant contracter les muscles de la région, rendrait tout test impossible ou faussé.

Pendant le test, pour augmenter la pénétration des doigts en direction de la rate, il est bon d'incliner le thorax du patient en flexion latérale gauche et d'augmenter la flexion du tronc. En fin d'exploration, faites accomplir au thorax une rotation vers la droite pour amener naturellement la rate vers vos doigts.

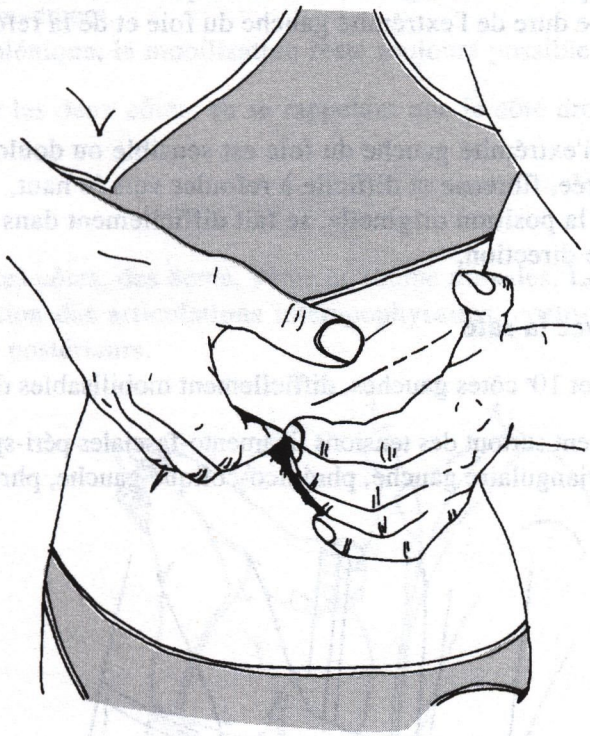

Fig. 111 : Test du ligament triangulaire gauche

Le triangulaire gauche du foie

Même s'il a déjà été décrit dans les précédents ouvrages nous préférons le revoir, tant il est important dans les suites traumatiques tissulaires.

On reconnaît facilement l'extrémité gauche du foie. Placée en avant de l'estomac, elle est consistante, voire dure. Située franchement à gauche du thorax (à la verticale d'une ligne passant par le mamelon gauche), ses rapports étroits avec le péricarde et le diaphragme lui font subir une grande partie des forces collisionnelles. Comme nous l'avons vu celles-ci se dirigent plus naturellement vers la partie gauche du thorax.

Le ligament triangulaire gauche relie l'extrémité gauche du foie au diaphragme, sa fixation perturbe une partie des ligaments phrénico-gastrique et phrénico-colique gauche. Elle crée un stress mécanique sur la partie gauche du mésocôlon transverse.

Le test

Le sujet est assis, jambes pendantes, les mains reposant sur les cuisses.

Placé derrière le patient, le genou droit sur la table, posez la paume de la main gauche sur le gril costal antérieur gauche, au niveau des 9e et 10e articulations chondro-costales. La pulpe des doigts est à 5-6 cm environ, en dessous du rebord costal.

Les doigts de la main droite sont placés vers la ligne gauche, en direction du mamelon gauche.

Les doigts des deux mains vont se diriger en arrière, en haut et à gauche, pendant que la paume gauche entraîne les côtes vers la droite, afin de relâcher les grands droits.

Au fur et à mesure de la pénétration digitale, inclinez le patient vers l'avant. La première chose est de reconnaître la lame dure de l'extrémité gauche du foie et de la refouler vers le haut, pour en apprécier le retour.

Le test est dit positif :
- quand la palpation de l'extrémité gauche du foie est sensible ou douloureuse,
- quand elle paraît indurée, fibreuse et difficile à refouler vers le haut,
- quand son retour, vers la position originelle, se fait difficilement dans le temps, ou qu'elle se fait selon une nouvelle direction.

Les côtes en relation avec la rate

Il s'agit surtout des 8e, 9e et 10e côtes gauches, difficilement mobilisables dans leur partie latérale.

Ce manque de mobilité vient surtout des tensions ligamento-fasciales péri-spléno-diaphragmatiques (mésocôlon transverse, triangulaire gauche, phrénico-colique gauche, phrénico-gastrique gauche

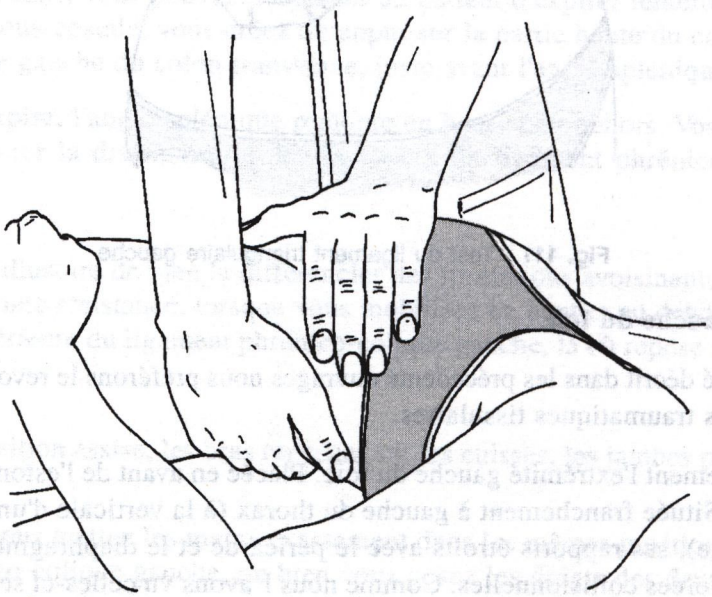

Fig. 112 : Test costo-splénique

et phrénico-rénal gauche). Parfois ce sont tout simplement des fixations costo-vertébrales qui empêchent le jeu costal normal.

Une véritable fixation costale donne une impression de dureté à la mobilisation alors qu'une fixation d'origine viscérale permet le mouvement tout en le freinant.

Le test

Le sujet est en décubitus, bras croisés sur la poitrine, jambes allongées. Placé à droite du patient, vous positionnez la main droite sous les 8ème, 9ème et 10ème côtes gauches, la pulpe des doigts au contact de leurs angles postérieurs.

La main gauche, posée sur le thorax au niveau de la poitrine, maintient les côtes supérieures.

Amenez les côtes vers vous, c'est à dire en avant et en dedans. Lorsqu'il existe une fixation de la rate, la plupart du temps on ressent une gêne à la mobilisation antéro-interne des côtes.
- En cas de fixation costo-vertébrale gauche, la mobilisation costale est franchement limitée au tout départ du mouvement.
- En cas de fixation splénique, la mobilisation reste toujours possible mais on la sent freinée.

Il est bon de comparer les deux côtés, en se rappelant que le côté droit est légèrement moins mobile à cause du foie.

Les dorsales

Il s'agit, comme pour les côtes, des 8ème, 9ème et 10ème dorsales. Les tests de mobilité peuvent montrer une fixation des articulations interapophysaires, costo-vertébrales, costo-transversaires et des angles postérieurs.



Fig. 113 : Test costo-vertébral

Le test

Le patient est assis, jambes pendantes, les deux mains croisées derrière la nuque, les coudes en haut et en avant.

Debout derrière le patient, vous mettez le pied droit sur la table d'examen, en laissant reposer les deux coudes du patient sur votre avant bras droit.



Fig. 114 : Test costo-dorsal assis

Le pouce de la main gauche va se positionner successivement en direction des apophyses articulaires (à un pouce, en dehors des épineuses), des articulations costovertébrales (à deux pouces, en dehors des épineuses), des articulations costo-transversaires (à trois pouces, en dehors des épineuses) et des angles costaux postérieurs (à quatre ou cinq pouces, en dehors des épineuses).

Entraînez la colonne vertébrale et le thorax en extension. De votre pouce, repoussez en haut et en avant successivement, les articulations interapophysaires, costo-vertébrales et costo-transversaires.

Pour les angles postérieurs, vous ajoutez une composante de rotation droite au mouvement d'extension thoracique. Normalement, l'angle postérieur doit se diriger facilement en avant et en dehors.

En cas de blocage articulaire total, vous sentez, dès le départ du mouvement, une sensation de dureté, accompagnée parfois d'une grande sensibilité ou d'une douleur.

Les examens objectifs

Nous insistons encore sur la nécessité de s'entourer de toutes les garanties d'innocuité du traitement ostéopathique. La prise en charge d'un patient dans le cadre d'une séquelle traumatique nécessite une attention encore plus soutenue.

Nous l'avons déjà dit et écrit : « la plus mauvaise des radiographies vaut parfois la meilleure des mains » et cette affirmation est encore plus vraie après un traumatisme. Nous devons assurer à nos patients une sécurité totale.

Evitons de prendre en charge un patient traumatisé sans examens précis et bien réalisés, c'est une garantie indispensable. N'oublions pas non plus que certains examens, établis à la hâte dans des services d'urgence surchargés, ne sont pas toujours des modèles de fiabilité.

Notre propos dans ce paragraphe n'est pas de faire un cours d'imagerie appliquée à la traumatologie, mais de préciser quelques points utiles en pratique quotidienne.

Radiographie

Très utile pour apprécier l'intégrité des structures osseuses, la radiographie n'est malheureusement pas d'une fiabilité à toute épreuve. Cet examen objectif reste une technique où la qualité professionnelle intervient pour beaucoup. Ses performances n'atteignent jamais 100 %, ne lui accordons pas systématiquement un crédit inconditionnel.

Sur une radiographie on ne voit pas les artères, les veines, les lymphatiques, les muscles, les ligaments, les cartilages, les nerfs, en résumé aucun des tissus mous. Seuls les épanchements sanguins dans les parties molles peuvent être visibles, par l'augmentation de densité qu'ils créent. Quand il n'y a « rien à la radio », le plus souvent cela signifie uniquement que les os sont intègres !

En fait de nombreuses sources d'erreurs peuvent fausser le diagnostic établi sur radiographie :

- Le manque d'incidences multiples. Plus que pour les autres explorations, les indications du blessé orientent le technicien en radiologie vers des incidences non standardisées, pour la recherche de lésion.
- La discrétion de l'atteinte osseuse.
- Le délai entre le traumatisme et la réalisation de l'examen. Certaines fractures sont mieux visibles après quelques jours, du fait de la résorption osseuse sur les berges du foyer de fracture. C'est surtout le cas pour les lésions des côtes et des os du carpe.
- La qualité du matériel et des clichés. Nous avons la chance d'habiter un pays industrialisé, mais faites attention aux patients victimes d'accident à l'étranger surtout dans des zones peu médicalisées !
- Plus rarement une erreur technique peut être en cause. Les radiographies sont soit de mauvaise qualité, soit non-spécifiques à la zone investiguée
- La non-investigation de la zone atteinte. Nous avons vu des cas de fractures humérales non diagnostiquées initialement, parce que seul le rachis avait fait l'objet de clichés. Cette notion rappelle que la radiologie, complément d'un examen clinique, est liée à l'état de conscience

du traumatisé et à son environnement « passionnel ». Il ne faut pas oublier non plus, l'hyperalgie de certaines zones traumatisées qui peut masquer une autre localisation de moindre intensité douloureuse.

L'absence de compte-rendu d'interprétation réalisé par un médecin radiologue qualifié doit aussi vous inciter à la plus grande circonspection. Il n'est pas toujours évident de voir un trait de fracture. Certains avis, donnés oralement entre deux portes, ne sont pas aussi fiables qu'un compte-rendu écrit, nécessitant une toute autre disponibilité. Néanmoins avec de sérieuses connaissances anatomiques et une lecture minutieuse et systématique, de nombreuses erreurs peuvent être évitées.

Méfions-nous également des clichés standards, de qualité moyenne. Au moindre doute n'hésitez pas à renvoyer ces patients effectuer des clichés complémentaires. Certains clichés spéciaux comme les tomographies, les clichés dynamiques, voire même la scintigraphie osseuse, sont parfois les seuls examens qui permettent de déjouer les nombreux pièges du diagnostic post-traumatique.

Accordez une attention particulière aux clichés après les traumatismes du rachis. Ce sont des motifs de consultation très fréquents. N'oubliez pas qu'il existe de nombreuses causes de blessure de la mœlle épinière que ce soit par commotion, contusion, compression, déchirure ou épanchement sanguin compressif.

IRM, Scanner

Ce sont les examens de choix pour l'imagerie des viscères, du système nerveux et pour préciser le diagnostic, en cas de doute sur certaines radiographies de l'appareil locomoteur.

Le scanner cérébral apporte des renseignements exclusivement structurels, seules les structures denses aux rayons X sont visualisées. Le scanner permet la mise en évidence des hémorragies ou du gonflement des ventricules cérébraux. Il doit être pratiqué précocément chez les traumatisés crâniens, afin de détecter d'éventuelles sanctions chirurgicales d'urgence.

Le scanner est ainsi un moyen de choix pour le diagnostic des hématomes intracrâniens, redoutable complication des traumatismes crâniens. Il permet de distinguer les accidents hémorragiques et les accidents ischémiques cérébraux.

L'imagerie par résonance magnétique nucléaire (IRM ou RMN) constitue une technique plus précise d'examen structurel du cerveau et du tronc cérébral. Elle est souvent utilisée dans les suites de traumatisme crânien avec coma. Elle permet de suivre l'évolution des tissus cérébraux au cours du temps et le cas échéant d'affiner le diagnostic et le pronostic.

La tomographie par émission de positrons permet de localiser dans le cerveau du glucose radioactif. Elle évalue le métabolisme cérébral de patients en état de coma prolongé.

On ne recourt à ces techniques qu'en cas d'absolue nécessité. Le nombre d'appareils et d'hommes permettant ces explorations est encore faible, même dans les pays médicalement avancés. Les indications sont directement évaluées par les spécialistes. Ce sont les résultats des explorations fonctionnelles, cliniques et paracliniques qui dictent les indications de ces explorations structurelles lourdes.

Echographie

L'échographie est un examen peu invasif. Les ultrasons représentent la technique spécifique de recherche de toute collection liquidienne physiologique ou pathologique.

Dans les traumatismes abdominaux, c'est un examen de choix pour apprécier l'intégrité viscérale. L'échographie est la meilleure technique d'investigation des lésions de la rate, si fréquentes après un traumatisme. Il faut savoir demander cet examen pour confirmer l'éventuelle rupture d'un organe ou pour diagnostiquer une hémorragie interne distillante.

Nous vous rappelons au passage que les ruptures viscérales « en 2 temps » sont le lot de nombreux traumatismes impliquant l'abdomen, le thorax ou la paroi lombaire. Parfois cette rupture peut avoir lieu plusieurs jours après le traumatisme.

N'imaginez pas que seuls des traumatismes spectaculaires puissent rompre des organes. Un coup aussi minime qu'un choc sur un coin de table, après un repas abondant, peut entraîner une rupture de l'estomac. Le sujet ressent alors une douleur épigastrique atroce et persistante, et vômit.

Les radiographies de l'abdomen peuvent montrer un pneumopéritoine et l'échographie confirme l'épanchement.

L'échographie est également la méthode de prédilection pour le diagnostic des traumatismes du pancréas. Les causes les plus fréquentes en sont les accidents de voiture chez l'adulte et les accidents de bicyclette chez l'enfant. Des traumatismes mineurs ou de simples coups de poing peuvent également en être responsables.

Le corps du pancréas est lésé à l'endroit où il croise le rachis. Les lésions peuvent être une simple contusion de la glande, une formation d'un pseudo-kyste hémorragique ou une fracture prévertébrale de la glande.

Cet accident peut, lui aussi, survenir en deux temps avec un délai de quelques jours ou même de quelques mois.

Ces deux derniers exemples montrent combien il faut être circonspect sur les délais de ruptures viscérales et sur l'intensité des traumatismes qui peuvent en être la cause.

Cet examen permet également un diagnostic assez précis des lésions musculaires et tendineuses. C'est l'un des rares moyens de diagnostic des épanchements à l'intérieur des tissus, des ruptures tendineuses ou des hématomes intramusculaires

Le diagnostic d'exclusion

Les contre-indications

Un chapitre sur les contre-indications ne peut tout aborder, nous allons énoncer les principales contre-indications, celles que nous voyons habituellement dans nos consultations.

La plupart du temps, les patients victimes de traumatismes importants nous consultent après leur hospitalisation, quand tous les bilans médicaux ont été faits. Quelques cas sont "border line" comme le dit la langue anglaise et ce sont eux qui peuvent poser un problème. Un traitement ostéopathique à la suite d'un traumatisme cervical ne doit s'envisager qu'après un bilan radiologique. Nous avons succinctement résumé quelques contre-indications.

Des signes neurologiques déficitaires

Tout patient, atteint de signes neurologiques déficitaires, doit subir, avant un traitement ostéopathique, un bilan neurologique complet.

Des paresthésies

Elles peuvent être le témoin d'une atteinte médullaire ou centrale, elles nécessitent aussi un bilan neurologique.

Une hypotension

Une hypotension post-traumatique légère peut être le fait d'une petite hémorragie interne. Dans ce cas, la tension systolique tourne autour de 9 cm d'eau.

Nous avons vu aussi certains cas d'hypotension, consécutifs à une légère fuite de liquide céphalo-rachidien, fuite très difficile à objectiver.

Une hypertension

Plus rare, on la trouve après des traumatismes crâniens où il existe une compression cérébrale, due à une augmentation de la pression du liquide céphalo-rachidien (cette hyperpression céphalo-rachidienne entraîne, parfois aussi, une hypotension systolique).

L'absence de fixation tissulaire

Nous nous méfions des patients aux douleurs non accompagnées de fixations ostéo-articulaires ou tissulaires. Il nous semble peu approprié de les manipuler au niveau ostéo-articulaire. Le concept ostéopathique exige de ne manipuler une vertèbre que lorsqu'elle est fixée.

Après un traumatisme, les patients sont en état d'obnubilation légère, l'organisme ne réagit pas encore aux différents stress reçus, les fixations ne se sont pas encore organisées. On doit respecter cette accalmie prélésionnelle et ne pas créer de stress mécanique manipulatif.

L'absence de symptômes

Répétons le, "le mieux est l'ennemi du bien", prendre en charge un patient sans douleur et sans signe de dysfonction fait courir deux risques :

1/ celui de perturber les phénomènes de compensation et de créer des douleurs qui ne s'expriment pas encore ;

2/ celui d'intervenir juste avant l'apparition des symptômes qui, de toute manière, se seraient manifestés. Le patient est alors convaincu que c'est notre intervention qui a déclenché tous les signes dont il souffre.

Dans ce cas, il vaut mieux faire uniquement un bilan ostéopathique, sans acte thérapeutique, et demander au patient de vous tenir au courant de son évolution.

Des malaises à répétition

Il peut s'agit de simples crises vagotoniques qui, en principe, disparaissent progressivement d'elles-mêmes. Ces crises peuvent être le reflet d'une réaction psycho-émotionnelle trop intense, de problèmes ostéo-articulaires de la colonne cervicale, de la 1re côte (surtout à gauche), du défilé thoracique, de la colonne dorsale et des côtes (surtout au niveau D4-4e côte), mais aussi *de problèmes cardiaques préexistants,* de congestion cérébrale et de micro-hémorragies diffuses.

Des vertiges spontanés itératifs

Il est fréquent que les traumatismes crânio-cervicaux donnent des vertiges, mais, nous l'avons déjà souligné, ceux-ci sont rarement spontanés, ils surviennent lors d'un changement de position.

Méfions nous des vertiges spontanés, apparaissant au repos et sans cause apparente. Le Docteur Emmanuel Cuzin, du service d'O.R.L. de l'Hôpital de la Pitié-Salpétrière à Paris, donne deux caractéristiques des vertiges à connaître absolument :

1/ *la sensation d'être sur un manège correspond le plus souvent à un vertige périphérique de l'oreille interne,* ces crises durent quelques heures ;

2/ *la sensation ébrieuse ou celle d'être sur un bateau correspond le plus souvent à un trouble de l'équilibre d'origine centrale,* ces troubles sont quasi permanents.

Des vomissements en jet

Ils sont le fait d'une hypertension crânienne et ils imposent de faire pratiquer au plus tôt des investigations sérieuses.

Des troubles visuels

Les problèmes cervicaux ont une répercussion sur la vue, mais très rarement au point de créer une diplopie et une hémianopsie.

Quand les problèmes de vue sont importants, il faut penser à des problèmes centraux ou à des problèmes intra-oculaires (décollement de la rétine, par exemple).

D'autres signes variés

Restons circonspects en présence :

– d'une fièvre inexpliquée (lésions viscérales ou crâniennes internes).

– d'un patient prostré, se sentant en danger. Nous l'avons vu chez des traumatisés victimes d'une hémorragie interne ou d'une maladie néoplasique préexistante, sans aucune relation avec l'accident. Nous en reparlerons dans le paragraphe suivant.
– d'un patient aux analyses biochimiques anormales, avec élévation de la vitesse de sédimentation et des globules blancs par exemple, signifiant une lésion interne ou un état infectieux.

Attention aux lésions préexistantes !

C'est peut-être là que réside le plus grand risque d'erreurs. Un patient peut avoir une maladie asymptomatique avant son accident.

Le traumatisme, par toutes les perturbations physio-psychiques qu'il va créer, peut faire littéralement "flamber" cette maladie.

Le patient croit que tous ses symptômes ont été causés par le traumatisme et avec un manque de vigilance de notre part, l'erreur de diagnostic est presque sûre.

Nous avons eu le cas d'une patiente qui, sans le savoir, présentait une métastase osseuse cervicale. Elle eut un traumatisme cervical d'un faible intensité, après un petit choc arrière, en voiture. 48 heures après, elle souffrait d'une névralgie cervico-brachiale particulièrement aiguë, à paroxysme nocturne. L'importance des symptômes, par rapport à son petit accident, ajoutée à une palpation et à des tests de mobilité particulièrement douloureux, nous firent suspecter une lésion autre que mécanique, les radiographies, hélas, confirmèrent nos doutes.

Précautions à prendre avant un traitement

Respectez un délai d'attente

Nous l'avons déjà souligné, en général, il est indispensable d'attendre environ trois semaines avant d'entreprendre un traitement chez un patient victime d'un traumatisme, pour deux raisons principales.

1/ L'organisme a besoin de temps pour accepter et compenser les forces collisionnelles. Le processus d'adaptation-compensation peut être perturbé, si vous ajoutez d'autres informations mécaniques à celles qui ont été induites par le traumatisme. Vous courrez aussi le risque de renforcer les effets du traumatisme en intervenant trop tôt.

2/ Il existe un temps de latence avant que certains symptômes ne s'expriment, et parfois avec violence ! Si, entre temps, vous manipulez cette personne, elle peut penser que vous êtes à l'origine de ces symptômes.

Demandez des radiographies

La main d'un ostéopathe est d'une grande finesse, elle peut trouver ce que scanner ou IRM ne mettent pas toujours en valeur. Mais elle peut aussi passer à côté d'une fracture ou d'une lésion préexistante, c'est surtout dans ce dernier cas qu'il existe un piège.

Rappelez vous le cas de cette patiente, porteuse d'une métastase osseuse cervicale asymptomatique avant un "coup du lapin", les signes cliniques ne se sont manifestés qu'après le traumatisme.

"Le coup du lapin" a été le facteur qui a entraîné une décompensation brutale de l'équilibre physiologique.

Prenez la tension artérielle

Prenez là systématiquement des deux côtés avant d'effectuer un traitement. Il n'est pas bon de manipuler un patient hypotendu, sans connaître les raisons de cette hypotension. De plus, nous savons qu'après un traitement ostéopathique il se déclenche une vagotonie réactionnelle qui va augmenter l'hypotension. Si ce patient a une tension systolique à 9 cm d'eau, au départ, on peut facilement imaginer l'état dans lequel il se trouvera après la consultation.

Les réactions vagotoniques se produisent surtout après les manipulations vertébrales, elles sont plus rares après les manipulations crâniennes et viscérales.

Un hypotension systolique unilatérale indique presque toujours le côté lésionnel.

En fin de séance reprenez la tension, il est bon que la tension se normalise et que l'anisotension disparaisse.

Méfiez vous des manipulations cervicales

Sur le plan technique, ce sont certainement les vertèbres les plus faciles à manipuler, on bénéficie de tous les axes et de toutes les directions possibles.

Il existe cependant un inconvénient de taille, c'est le risque thrombogène post-manipulatif de l'artère vertébrale.

Nous ne manipulons les cervicales qu'en dernière intention, *jamais la première séance* et après ces quelques précautions.

- connaître la réactivité du patient,
- relâcher, d'abord, toutes les autres fixations tissulaires,
- ne manipuler que les fixations ostéo-articulaires cervicales bi-fixes,
- ne pas créer de douleur pendant la mise en tension pré-manipulative.

Accompagnez les changements de position du patient

Il est fréquent, qu'après les traumatismes crânio-cervicaux, le patient ressente des vertiges aux changements de position de la tête.

Quand il se couche sur le dos, placez un coussin assez haut sur la table et surtout tenez lui la tête pendant le changement de position, de manière à ce que la nuque reste en permanence en flexion, le menton rentré, jusqu'au contact de l'occiput sur le coussin.

Avant de l'aider à se relever, maintenez lui la tête en flexion, menton rentré pendant une trentaine de secondes. Cette position rééquilibre la pression intracrânienne et permet d'éviter l'hypotension orthostatique.

Le patient apprécie ces précautions qui lui prouvent que vous connaissez bien ce type de problème.

Expliquez les réactions post-manipulatives

Non systématiques, elles ont surtout lieu après la première séance, quand l'organisme ne sait pas adapter ses réactions à des stimuli qu'il ne reconnaît pas. Voici les principales réactions qui peuvent suivre une séance d'ostéopathie, elles sont presque toujours de type vagotonique :

- grande fatigue,
- impression de corps meurtri (ce ne doit être qu'une impression !),
- cénesthésie perturbée,
- variations tensionnelles circadiennes,
- raideur au réveil.

Approche thérapeutique

Généralités

Concept général

Parfaitement défini par Andrew Taylor Still, le traitement a pour but de redonner à l'organisme une meilleure circulation fluidique, "la règle de l'artère est primordiale". C'est par l'intermédiaire de manipulations tissulaires que nous obtenons un effet sur la circulation fluidique.

Ces manipulations tissulaires visent à restaurer la mobilité de la structure pour en améliorer la fonction, "la structure gouverne la fonction", autre grande règle stillienne.

Les effets

Les effets directs

Ils s'obtiennent par le biais des mécanorécepteurs situés dans tous les tissus, au niveau :
- des petits muscles courts spinaux,
- des capsules et des synoviales ostéo-articulaires,
- des membranes crâniennes,
- des ligaments et des épiploons viscéraux,
- du cartilage et des os.

Les effets indirects

Ils ont lieu grâce au système médullo-central, lui-même stimulé par les propriocepteurs périphériques tissulaires. Ils provoquent des réactions au niveau des différents grands systèmes, qu'ils soient :
- artériel,
- céphalo-rachidien,
- lympho-veineux,
- musculo-ligamentaire,
- psycho-émotionnel,
- énergétique général.

Les moyens

L'ostéopathie est une médecine manuelle où les doigts vont chercher les tissus qui souffrent, pour les relâcher et leur redonner une bonne fonction.

Le traitement ostéopathique se réalise avec la main, rien que la main à l'assaut de la souffrance ! c'est une trahison de son concept de l'accompagner de prescriptions médicamenteuses.

Elle exige :
– *une très grande précision et une rapidité d'exécution associées à une moindre force,*
– *un nombre limité de manipulations au cours de la même séance* (3 à 4 manœuvres),
– *un nombre limité de séances* (3 à 4 séances).

Nous ne pouvons pas clore ce chapitre sans rappeler ces quelques mots de Still parlant de la lésion ostéopathique :
Find it, fix it and leave it ! Trouvez la, soignez la et laissez la !

Le traitement ostéopathique vise à informer l'organisme pour mettre en route un processus d'auto-guérison. Ce n'est pas le thérapeute qui guérit le patient, mais les réactions de ce dernier.

Le traitement

Comme nous l'avons déjà dit, nous avons sélectionné quelques techniques ostéopathiques, parmi les millions existantes, en raison de leur originalité et de leur efficacité. Nous ne limitons pas, bien sûr, notre traitement à ces quelques techniques.

Les manipulations ostéo-suturales crâniennes

Nous avons vu que le crâne, après un traumatisme, peut garder en mémoire au niveau du périoste, de l'os, des sutures et du système membraneux, les séquelles tissulaires du choc.

Les techniques que nous allons vous proposer ont pour but de restaurer l'élasticité et la distensibilité ostéo-suturo-membraneuses du crâne. Notre profession s'est toujours intéressée aux fixations suturales, mais bien moins aux fixations osseuses. Il est indispensable de redonner à l'os même sa compressibilité et son élasticité initiales.

La première technique décrite s'intéresse plus aux sutures, c'est celle de la suture coronale.

La suture coronale

Le patient est en décubitus, jambes allongées, les mains reposant sur le thorax.

La technique directe

Assis derrière le patient, placez la paume de la main dominante sur le frontal, *immédiatement en avant de la suture coronale*, le médius dans le prolongement de la suture sagittale.

L'occiput repose sur l'autre paume, posée sur la table.

Les deux bras tendus, poussez en avant et légèrement en haut le frontal, comme si vous vouliez écarter les deux berges de la suture coronale.

Les tests de distensibilité, préalablement effectués, vous permettent de focaliser la pression correctrice au niveau le plus fixé. Ce sont souvent des petites zones d'une longueur de 2 cm.

C'est une technique directe où les pressions exercées sont importantes, sans, cependant, jamais provoquer d'inconfort ou de douleur. Le mouvement est puissant et lent, quatre à cinq manœuvres suffisent.

La technique indirecte

Dans la même position, au début de la mise en tension des deux berges de la suture coronale, vous exercez votre poussée dans la direction de l'écoute.

Nous précisons, pour ceux qui sont habitués aux techniques fonctionnelles classiques, où il ne s'agit que d'une intention de mouvement, que nous exerçons une *réelle poussée.*

En suivant activement le sens de l'écoute, le mouvement donne l'impression d'être très long et souvent curviligne.

Exercez quatre à cinq poussées indirectes et testez à nouveau la suture pour apprécier le rétablissement de sa distensibilité. Après une bonne correction suturale, il ne doit plus exister d'écoute tissulaire.

Certains patients réagissent à des manœuvres au rythme assez rapide, d'autres ont besoin de rythme plus lent. C'est à vous d'apprécier la vitesse d'exécution de ces manœuvres, en fonction du type de patient que vous avez à traiter.

La jonction occipito-pétreuse

Désimpaction occipito-pétreuse bilatérale

Cette technique, très utile dans les suites d'un whiplash, est intéressante pour restituer une bonne mobilité de la base du crâne et pour rendre à l'occiput toute sa liberté au sein du MRP.



Fig 115 : Désimpaction occipito-pétreuse bilatérale

Le sujet est en décubitus, le praticien assis à la tête du sujet. Les mains en coupe reçoivent la tête du patient dans les paumes. Les cinquièmes doigts se rejoignent sur la ligne médiane occipitale, en venant au plus près de l'arc postérieur de C1, c'est à dire au plus près du trou occipital. Les troisième et quatrième doigts sont disposés latéralement, leur pulpe venant aussi loin que possible en direction du trou occipital.

Les index sont posés immédiatement en arrière de l'apophyse mastoïde, juste en avant de la suture occipito-mastoïde.

Les pouces sont posés en avant des index, en arrière de l'oreille.

- *Premier temps* ; les doigts occipitaux poussent l'occiput en avant, dans un schéma de flexion crânienne (translation circonférentielle de l'occiput vers l'avant), tandis que les index et les pouces plaquent les temporaux en dedans. Ceci majore temporairement la compression.
- *Deuxième temps* ; les doigts occipitaux, tout en maintenant leur poussée vers l'avant, essayent de pousser la partie basilaire de l'occiput céphaliquement. Ce dégagement céphalique de l'apophyse basilaire est obtenu indirectement, en essayant de cintrer l'occiput selon son grand rayon de courbure, entre les pulpes et le talon des mains. Pendant ce temps, les index et les pouces maintiennent les temporaux.
- *Troisième temps* ; les index et les pouces tirent les temporaux en avant et en dehors, pendant que les doigts occipitaux tractent l'écaille occipitale dans un schéma de translation circonférentielle vers l'arrière.

Cette traction de désengagement se fait en respectant les tensions et les points d'accrochage. Ceux-ci ne cèdent pas tous à la même vitesse et il ne faut pas les forcer.

Désimpaction occipito-pétreuse unilatérale

On peut focaliser notre action sur un côté de la fixation, lorsque, dans la technique bilatérale, la restitution de mobilité n'est pas parfaite.

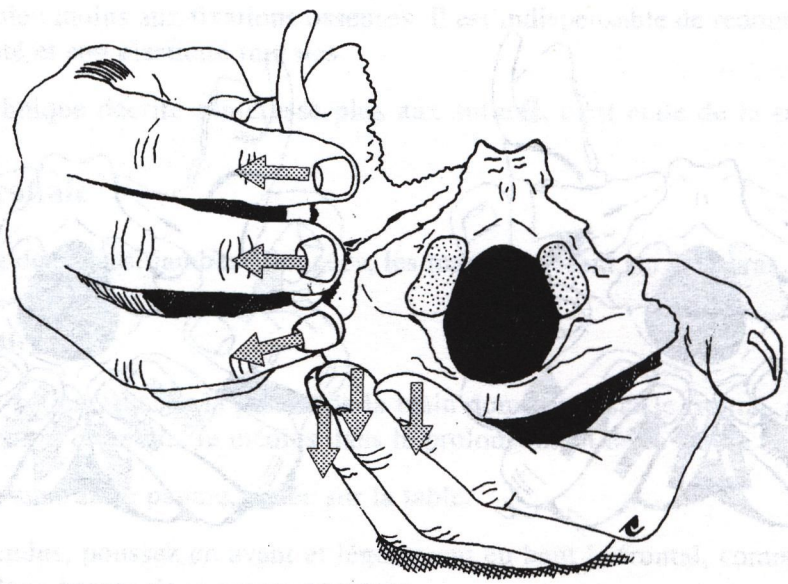

Fig 116 : Désimpaction occipito-pétreuse unilatérale

Cette technique reprend, point par point, les paramètres de la technique précédente, seules les prises de main changent.

Le praticien est assis à la tête du patient, légèrement décalé du coté sain.

La main sur le temporal le saisit avec une prise classique à 5 doigts :
- l'apophyse zygomatique entre le pouce et l'index,
- Le majeur au niveau du conduit auditif externe,
- L'annulaire sur la pointe de l'apophyse mastoïde,
- L'auriculaire sur la base mastoïde.

La main occipitale est presque perpendiculaire à l'axe de l'occiput, l'index au plus près du trou occipital, les pulpes des doigts disposées sur une ligne parallèle à la suture pétro-occipitale.

- *Dans un premier temps* ; les doigts de la main occipitale poussent en avant, tandis que les doigts de la main temporale augmentent la compression de celui-ci, contre la partie basilaire de l'occiput.
- *Dans un deuxième temps* ; la main occipitale majore le schéma de flexion et de cintrage de l'os, pour dégager la partie basilaire de l'occiput vers le haut.
- *Dans un troisième temps* ; la main temporale attire le temporal en dehors et en avant, tandis que la main occipitale attire l'occiput en arrière et controlatéralement.

Les autres sutures

Contrairement à la manœuvre de la suturale coronale, les autres techniques associent un travail sur l'élasticité osseuse aux manipulations suturales proprement dites. Nous allons prendre l'exemple de la suture pariéto-temporale.

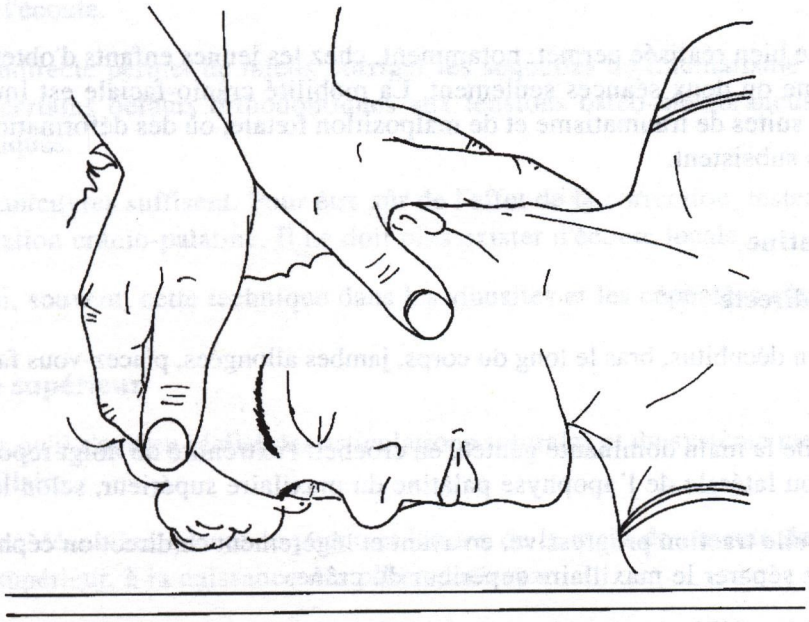

Fig. 117 : Manipulation ostéo-suturale pariéto-squameuse

La technique ostéo-suturale pariéto-squameuse

Le patient est en latérocubitus, la tête reposant sur le côté opposé à traiter.

Placez les éminences thénars des deux mains, l'une sur le pariétal pour le pousser en dedans et en haut, l'autre sur le temporal pour le diriger en bas et en dehors. L'intention première est de séparer les berges de la suture pariéto-temporale.

La technique directe

Les parties supérieures des éminences thénars focalisent leur action en direction des sutures, alors que les parties inférieures jouent plus sur l'élasticité osseuse pariétale et temporale.

L'effet correcteur se divise en deux directions qui se rejoignent en fin de manœuvre.

- La première poussée entraîne les paumes en dedans, comme si le pariétal et le temporal allaient en direction de la table.
- La deuxième poussée tend à séparer le temporal du pariétal.

Il est très important de jouer sur l'élasticité osseuse, c'est un mouvement puissant ni désagréable ni douloureux, cinq à six poussées suffisent.

La technique indirecte

Elle consiste à diriger les poussées correctrices dans le sens de l'écoute suturale, *tout en tenant compte de l'écoute osseuse*, là réside toute la difficulté.

Il et préférable, au départ, de tenir d'abord compte de la direction donnée par l'écoute osseuse, avant de suivre l'écoute suturale. Pour se faire, il faut d'abord compresser et décompresser directement la partie osseuse plusieurs fois, pour stimuler la direction de l'écoute.

Le système membraneux crânio-facial

Cette technique bien réalisée permet, notamment, chez les jeunes enfants d'obtenir d'excellents résultats, en une ou deux séances seulement. La mobilité crânio-faciale est importante à restaurer dans les suites de traumatisme et de malposition fœtale, où des déformations ou des fixations du palais subsistent.

La voûte palatine

La technique directe

Le patient est en décubitus, bras le long du corps, jambes allongées, placez-vous face à son épaule droite.

Placez l'index de la main dominante gantée, en crochet, l'extrémité du doigt reposant sur la partie antérieure ou latérale de l'apophyse palatine du maxilaire supérieur, selon la fixation.

Exercez une réelle traction progressive, en avant et légèrement en direction céphalique, comme si vous vouliez séparer le maxillaire supérieur du crâne.

La traction se fait en direction antérieure ou latérale, selon les fixations. Elle doit être progressive et ne jamais s'exercer sur les dents !

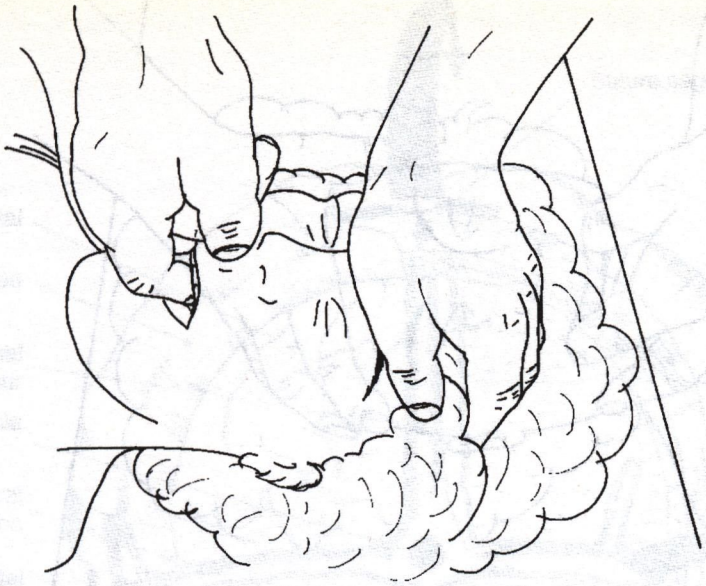

Fig. 117 bis : Voûte palatine, manipulation directe

Certaines dents ont une faiblesse de l'articulation alvéolo-dentaire, en raison de facteurs traumatiques, ostéoporotiques ou carentiels, ce n'est pas la peine de les déchausser !

La technique directe permet de relâcher la dure-mère par l'intermédiaire de la faux du cerveau, sur ses attaches antérieures.

La technique indirecte

Elle est indispensable pour bien corriger les fixations crânio-faciales. Après avoir soulevé, en haut et en avant, le palatin, vous relâchez légèrement la traction, pour en exercer une autre dans la direction de l'écoute.

La technique indirecte permet de mieux corriger les séquelles de traumatisme et de malposition fœtale et certains défauts orthodontiques aux tensions ostéo-membraneuses légèrement courbes ou obliques.

Quatre à six manœuvres suffisent. Pour être sûr de l'effet de la correction, testez à nouveau en écoute l'articulation crânio-palatine. Il ne doit plus exister d'écoute locale.

On utilise aussi, souvent, cette technique dans les sinusites et les céphalées chroniques.

Le maxillaire supérieur

Nous rappelons qu'il s'agit en réalité des articulations suturales et du système membraneux crânio-facio-maxillaire.

Le patient est en décubitus, placez le pouce et l'index de la main dominante de part et d'autre du maxillaire supérieur, à la naissance des piliers latéraux.

Le pouce et le médius (ou l'index pour les enfants) de l'autre main maintiennent le frontal au niveau des tempes, juste au-dessus des sutures fronto-sphénoïdales.

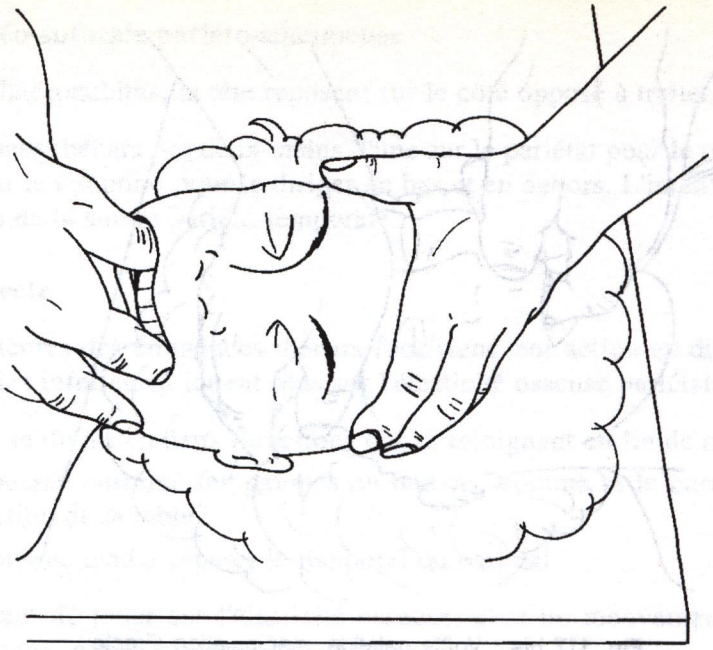

Fig. 118 : Manipulation membraneuse maxillo-crânio-faciale

La technique indirecte

Nous la préférons largement à la technique directe qui, parfois, peut augmenter les tensions membraneuses et provoquer des céphalées.

La plupart du temps, le frontal et le maxillaire partent en écoute, dans des directions opposées. De vos doigts, vous favorisez ces mouvements latéraux opposés quatre à cinq fois, jusqu'à ce que vous sentiez la direction induite par l'écoute aller decrescendo et s'arrêter.

Il s'agit d'une mobilité réelle, l'efficacité de cette technique est étonnante, dans la mesure où votre action s'exerce bien dans la direction de l'écoute.

La technique directe

On la réserve pour les suites post-traumatiques sévères, où les tests mettent en évidence une absence de mobilité, associée à une dureté des membranes.

Ces techniques s'utilisent aussi pour les sinusites chroniques et les céphalées.

Les manipulations dure-mériennes

L'étirement-écoute du sinus longitudinal

Nous rappelons que c'est une technique qui s'exécute selon la direction du sinus longitudinal, ce n'est pas uniquement une technique à visée thérapeutique sinusale.

Le patient est en décubitus, jambes allongées, mains sur la poitrine.

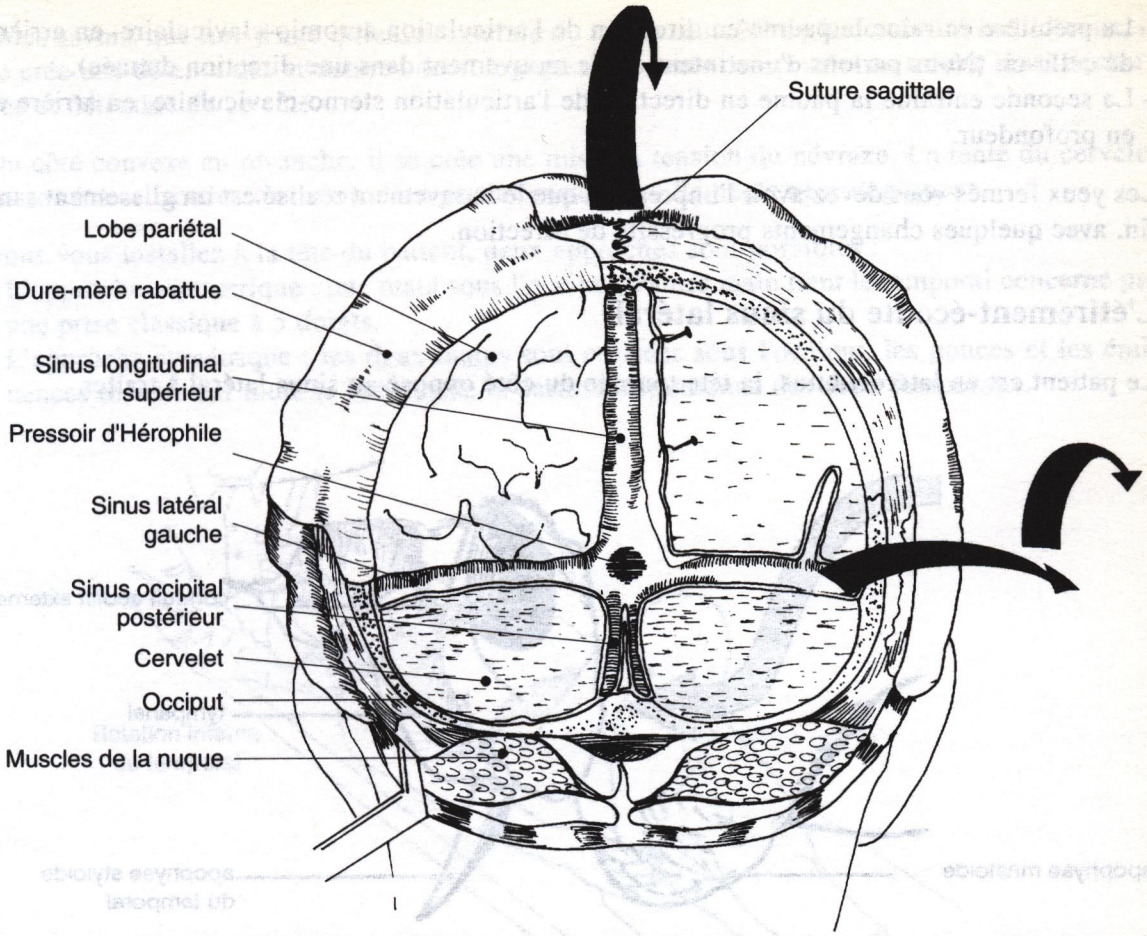

Fig. 119 : Manipulation antéro-postérieure et latérale de la dure-mère

Assis derrière le patient, le bras tendu, vous placez l'éminence hypothénar de la main dominante, *juste en arrière de la suture coronale*. Le médius est situé dans la direction de la suture sagittale.

L'occiput du patient repose sur la paume de l'autre main.

La technique directe

Elle consiste à produire une poussée dans la direction de la suture sagittale, en avant et légèrement en haut. Il est important d'avoir le bras tendu, pour produire une poussée qui parte de tout le membre supérieur et d'une partie du corps.

Cette manœuvre inclut dans la poussée, l'os, la dure-mère et la faux du cerveau.

La technique indirecte

On l'utilise un peu moins que pour les autres techniques. Les fixations à libérer sont souvent sagittales pures. On restaure un manque de distensibilité sagittale du crâne, provoqué par des fixations de la dure-mère, de la faux du cervelet et de la tente du cervelet.

Souvent le mouvement induit par l'écoute se divise en deux directions :

– La première entraîne la paume en direction de l'articulation acromio-claviculaire, en arrière de celle-ci. (Nous parlons d'une intention de mouvement dans une direction donnée).
– La seconde entraîne la paume en direction de l'articulation sterno-claviculaire, en arrière et en profondeur.

Les yeux fermés vous devez avoir l'impression que le mouvement réalisé est un glissement sans fin, avec quelques changements progressifs de direction.

L'étirement-écoute du sinus latéral

Le patient est en latérocubitus, la tête tournée du côté opposé au sinus latéral à traiter.

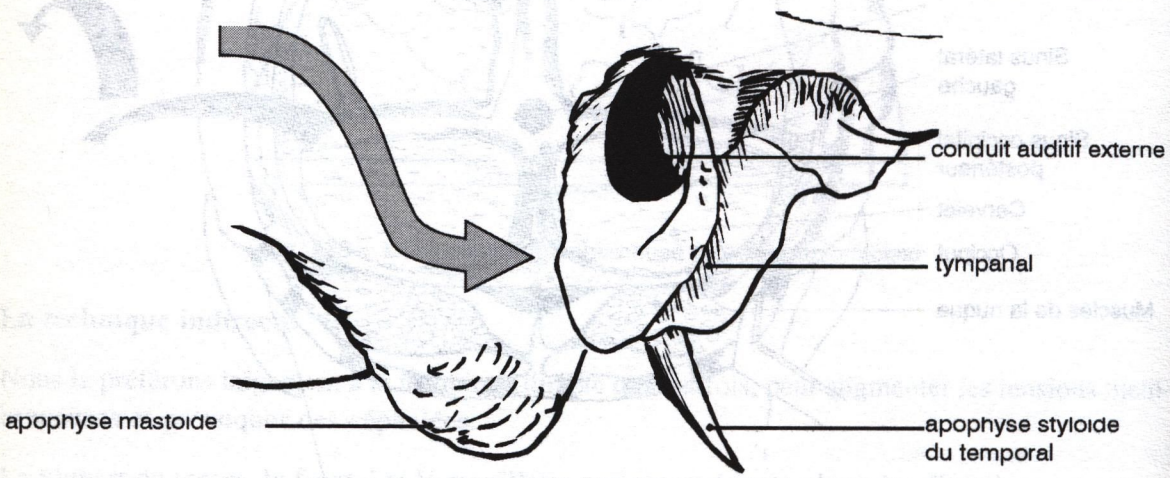

Fig 120 : Direction d'étirement du sinus latéral

Debout derrière le patient, placez une paume contre le bord postérieur de l'apophyse mastoïde, pour la pousser en avant, en bas et légèrement en dehors. Cette poussée s'effectue dans le respect de la direction du sinus latéral.

L'autre paume crée un contre-appui actif sur l'occiput, à cheval entre la protubérance externe et le pariétal.

Faites en sorte de ne pas impliquer la colonne cervicale lors de ces manœuvres. La moindre douleur doit vous obliger à changer la position de la nuque.

Au maximum de poussée, relâchez légèrement l'appui pour suivre la direction de l'écoute tissulaire, 4 à 5 mouvements suffisent.

Techniques combinées sur la dure-mère crânienne

Technique de l'hémi-tente du cervelet

Cette technique, particulièrement efficace sur une hémi-tente droite ou gauche, utilise les particularités de tension réciproque entre la dure-mère rachidienne et les membranes intracrâniennes.

Nous savons que lors d'une inflexion latérale du rachis, du côté de la concavité rachidienne, il se crée une détente des structures neurologiques. La tente du cervelet se trouve ainsi déchargée et détendue de ce côté.

Du côté convexe en revanche, il se crée une mise en tension du névraxe. La tente du cervelet de ce côté se trouve sous contrainte par la tension des éléments neurologiques.

Vous vous installez à la tête du patient, deux approches sont possibles :
- L'approche asymétrique : une main sous l'occiput, l'autre main tient le temporal concerné par une prise classique à 5 doigts.
- L'approche symétrique : les deux mains sont croisées sous l'occiput, les pouces et les éminences thénars sur toute la hauteur de la partie mastoïdienne des deux temporaux.

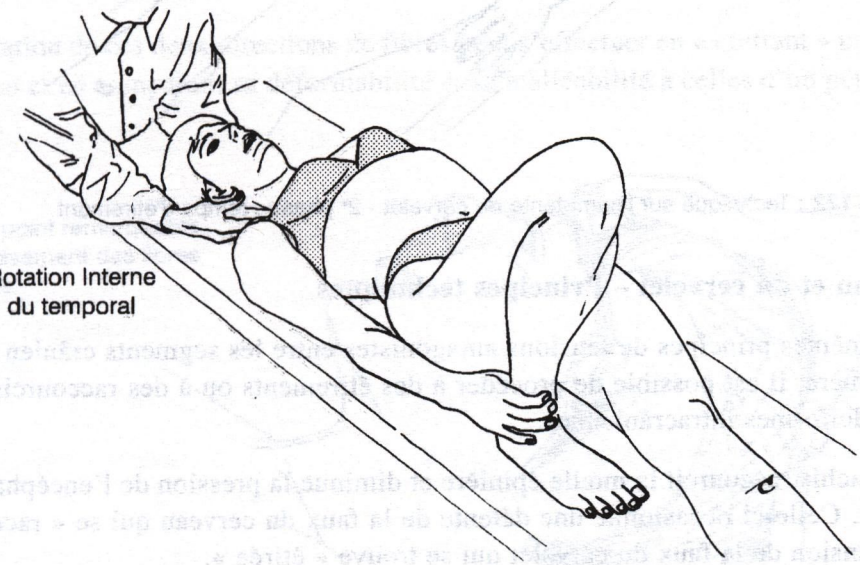

Fig 121 : Technique sur l'hémi-tente du cervelet - 1re phase : temps de relâchement

Dans un premier temps, il faut relâcher la tente du cervelet en effectuant :
- une mise en rotation interne du temporal du coté à traiter, vous pouvez même comprimer légèrement le temporal contre l'occiput, pour augmenter la détente obtenue.
- une inflexion latérale du rachis du coté à traiter. Vous l'obtenez en demandant au patient de fléchir son membre inférieur, de saisir sa cheville du côté à traiter et en mettant le rachis cervical en inclinaison du coté traité.

Vous attendez de ressentir un relâchement des tensions sous vos doigts. En fermant les yeux, lorsque cette détente est acquise, vous sentez le temporal amorcer une ébauche de mouvement de rotation externe.

Commence alors le deuxième temps d'étirement de la tente du cervelet que vous obtenez en faisant :
- une mise en rotation externe du temporal,
- une inflexion latérale du rachis du côté opposé. Vous l'obtenez en demandant au patient d'étendre sa jambe préalablement fléchie et en effectuant avec le levier cervical un inflexion controlatérale, doublée d'une légère flexion antérieure. vous devez réaliser cet étirement avec douceur 3 à 4 fois, en le majorant progressivement à chaque passage.

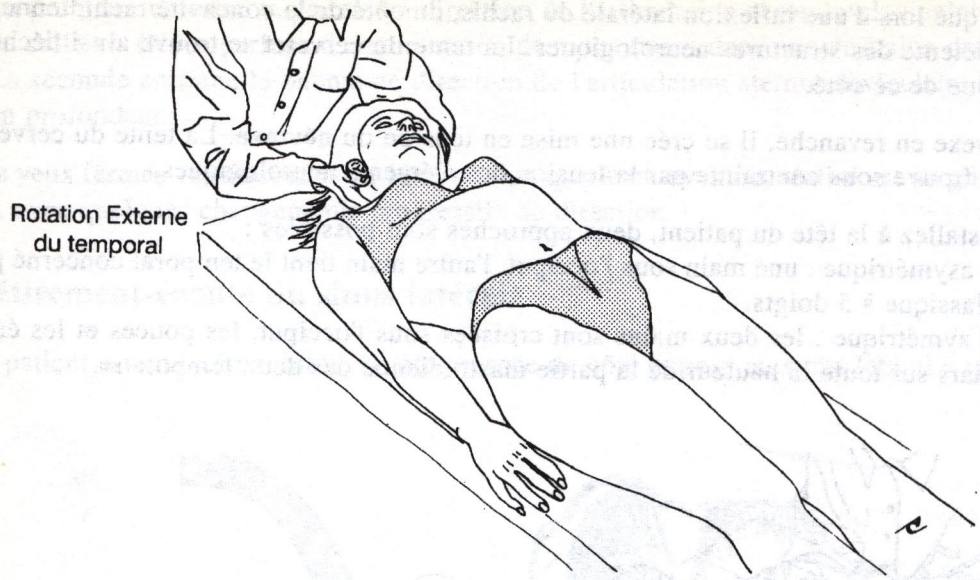

Fig 122 : Technique sur l'hémi-tente du cervelet - 2e phase : temps d'étirement

Faux du cerveau et du cervelet – Principes techniques

En utilisant les mêmes principes de tensions antagonistes entre les segments crânien et rachidien de la dure-mère, il est possible de procéder à des étirements ou à des raccourcissements des structures falciformes intracrâniennes.

L'extension du rachis raccourcit la mœlle épinière et diminue la pression de l'encéphale sur la tente du cervelet. Celle-ci occasionne une détente de la faux du cerveau qui se « raccourcit » et une relative tension de la faux du cervelet qui se trouve « étirée ».

A l'inverse, la flexion du rachis augmente la pression encéphalique sur la tente du cervelet. Celle-ci occasionne une mise en tension de la faux du cerveau qui se trouve tirée vers le bas, tandis que la faux du cervelet, légèrement raccourcie, est relativement détendue.

Par exemple, pour détendre et raccourcir la faux du cerveau : combinez une action de diminution des diamètres antéro-postérieur et vertical du crâne, tout en guidant en écoute le rachis cervical dans un schéma d'extension.

A l'inverse l'étirement s'obtient en déployant la faux du cerveau, que l'on visualise comme un « éventail », afin d'allonger ses insertions périphériques, tout en amenant le rachis cervical en flexion.

L'Obélion

Dans les dissections que nous avons effectuées nous avons remarqué une disposition fibrillaire très particulière et presque constante sur les faux du cerveau et du cervelet.

En observant par transparence une faux du cerveau fraîchement prélevée, on constate, parmi les autres systèmes de distribution des fibres dure-mériennes, l'existence de deux grandes catégories de fibres longitudinales.

- des fibres longitudinales issues de la zone d'insertion frontale. Elles se terminent dans la partie antérieure du pariétal, jusqu'au voisinage postérieur de l'obélion,
- des fibres longitudinales issues de la zone d'insertion occipitale. Elles se terminent dans la partie postérieure du pariétal, jusqu'au voisinage antérieur de l'obélion.

De cette disposition particulière, il ressort que l'obélion est au point de croisement de ce que l'on pourrait qualifier d'une demi-faux antérieure horizontale et d'une demi-faux postérieure verticale.

L'obélion nous apparaît comme un centre d'équilibre des structures dure-mériennes sagittales. Il peut nous permettre un diagnostic précis des localisations des pertes d'élasticité des faux du cerveau et du cervelet.

L'investigation de ces deux directions de fibres peut s'effectuer en « cintrant » un périmètre obélion-nasion et en comparant sa déformabilité et sa malléabilité à celles d'un périmètre obélion-opisthion.

Obélion : point remarquable d'entrecroisement des fibres falciformes.

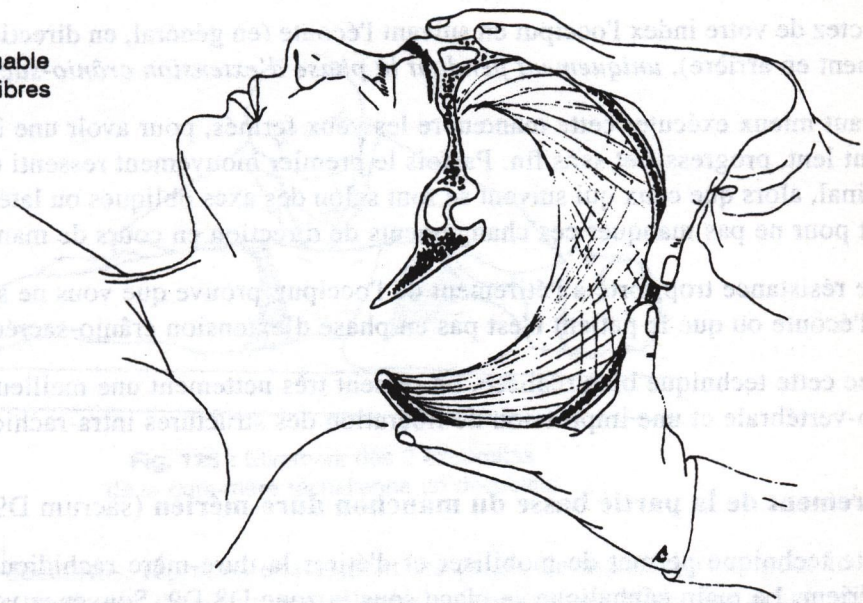

Fig 123 : Position de test et de traitement

Traitement : Il est possible de mettre en tension spécifiquement la partie la plus fixée et de lui appliquer un rebond au bout de la mise en tension.

On peut aussi travailler l'obélion comme un point de densité maximum des faux, et de lui appliquer une compression-écoute en direction de la SSB.

La dure-mère rachidienne

La traction écoute sous-occipitale

Le patient est en décubitus, bras le long du corps, jambes allongées.

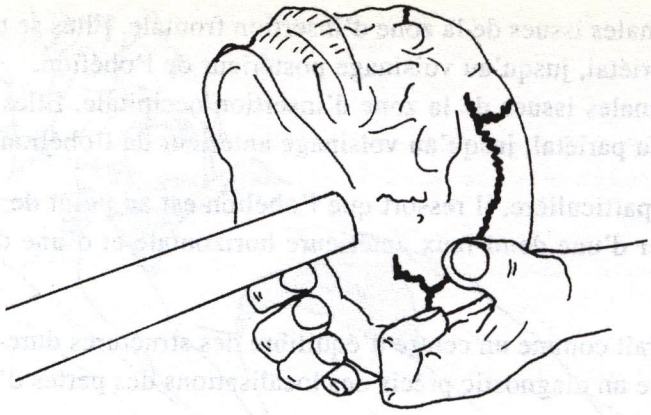

Fig. 124 : Traction écoute sur le cylindre dure-mérien

Assis derrière la tête du patient, vous mettez les deux paumes sous l'occiput et les deux index, l'un sur l'autre, sur la ligne occipitale inférieure, juste au-dessus de l'atlas.

Tractez de votre index l'occiput en suivant l'écoute (en général, en direction céphalique et légèrement en arrière), *uniquement pendant la phase d'extension crânio-sacrée.*

Il vaut mieux exécuter cette manœuvre les yeux fermés, pour avoir une impression de mouvement lent, progressif et sans fin. Parfois le premier mouvement ressenti est dans un axe longitudinal, alors que ceux qui suivent se font selon des axes obliques ou latéraux. Il faut être vigilant pour ne pas manquer ces changements de direction en cours de manœuvre.

Une résistance trop forte à l'étirement de l'occiput, prouve que vous ne suivez pas la direction de l'écoute ou que le patient n'est pas en phase d'extension crânio-sacrée.

Avec cette technique bien réalisée, on ressent très nettement une meilleure distensibilité occipito-vertébrale et une impression de libération des structures intra-rachidiennes.

Etirement de la partie basse du manchon dure-mérien (sacrum D9)

Cette technique permet de mobiliser et d'étirer la dure-mère rachidienne dans son segment inférieur. La main céphalique se place sous la zone D8 D9. Souvenez vous de la particularité anatomique du canal rachidien qui est rétréci dans le secteur de D9. Cet étranglement sur la dure-mère rachidienne nous fait distinguer deux zones d'action distinctes.

De votre main céphalique, fixez la vertèbre D9 par son apophyse épineuse avec une prise index médius encadrant l'apophyse épineuse.

De votre main caudale, effectuez une traction sur le sacrum en direction caudale.

L'appui sur l'épineuse de D9 est assez important, comme si vous vouliez la pousser vers l'avant. Faites comme s'il s'agissait d'un anneau enfilé sur le cylindre dure-mérien que vous voulez faire glisser céphaliquement et antérieurement.

Il s'agit d'une technique tissulaire "structurelle", c'est à dire que la libération est obtenue par une mise en tension assez ferme entre les deux mains. La finalité est de mobiliser, étirer, et si possible faire jouer la dure-mère dans le canal vertébral.

Variante : le patient est en procubitus, vous posez les mains croisées en appui palmaire sur les zones concernées. La direction croisée des avant-bras procure plus de puissance et nécessite un parfait dosage de la profondeur et de l'étirement.

Cette technique est aussi particulièrement efficace sur les séquelles douloureuses d'une ponction lombaire ou d'une anesthésie péridurale.

Technique d'étirement de la partie haute du manchon dure-mérien (occiput D9)

Cette technique est l'homologue de la précédente sur le segment supérieur de la dure-mère rachidienne. Elle reprend les principes de la manœuvre précédente. Cette fois, la main céphalique contrôle l'occiput et le tracte céphaliquement, tandis que la main caudale fixe, dans une prise pouce-index, l'apophyse épineuse de D9.

Technique d'étirement aux deux extrémités de la dure-mère rachidienne

Deux modalités sont possibles pour ce travail :



Fig. 125 : Etirement des 2 extrémités de la dure-mère rachidienne en décubitus

1/ Le patient est en décubitus, reprenez exactement les prises de main décrites pour le test :
- La main occipitale aborde l'occiput controlatéralement en pronation, les doigts dirigés vers le vertex, en respectant au mieux l'axe de symétrie crânienne.
- La main sacrée respecte, elle aussi, la symétrie de l'os. Les angles inféro-latéraux du sacrum reposent sur la base des éminences thénar et hypothénar.

Induisez ensuite une légère flexion mécanique sur le sacrum, et une légère extension de l'occiput sur C1.

En maintenant l'engagement des deux extrémités, mettez une légère tension entre les deux mains.

Mobilisez doucement les deux extrémités en un glissement excentrique, dans le sens céphalique avec la main occipitale et dans le sens caudal avec la main sacrée.

En allant à chaque passage au maximum de l'élasticité de la dure-mère rachidienne, vous sentirez cette limite repoussée à chaque fois.

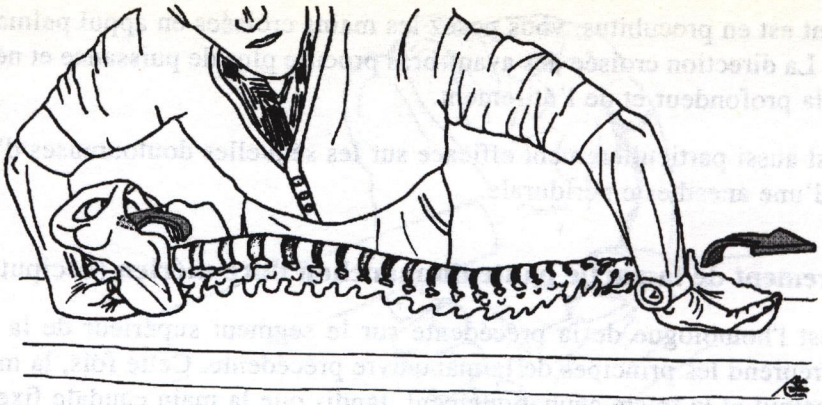

Fig 126 : Etirement par les deux extrêmités de la dure-mère rachidienne.

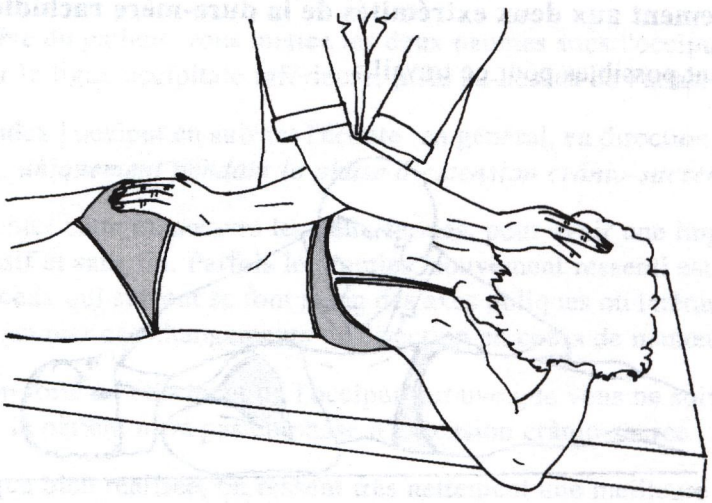

Fig. 127 : Etirement aux 2 extrémités
de la dure-mère rachidienne en procubitus

2/ Le patient est en procubitus, front reposant sur la table ou sur le dos des mains. Procédez à un étirement avec les mains croisées, la main caudale empaumant l'occiput, la main céphalique sur la base sacrée.
Effectuez ensuite un étirement dans le sens de l'écoute, en éloignant vos points d'appui l'un de l'autre. Cette approche très puissante a néanmoins comme inconvénient de majorer l'appui de la face du patient contre la table, ce qui peut être parfois désagréable.

L'étirement-écoute du plexus cervical

La technique

Le patient est en décubitus, jambes allongées, bras le long du corps.

Assis derrière la tête du patient :

- Vous positionnez le médius ou l'index d'une main sur la zone interlamellaire cervicale indurée et sensible, préalablement trouvée.

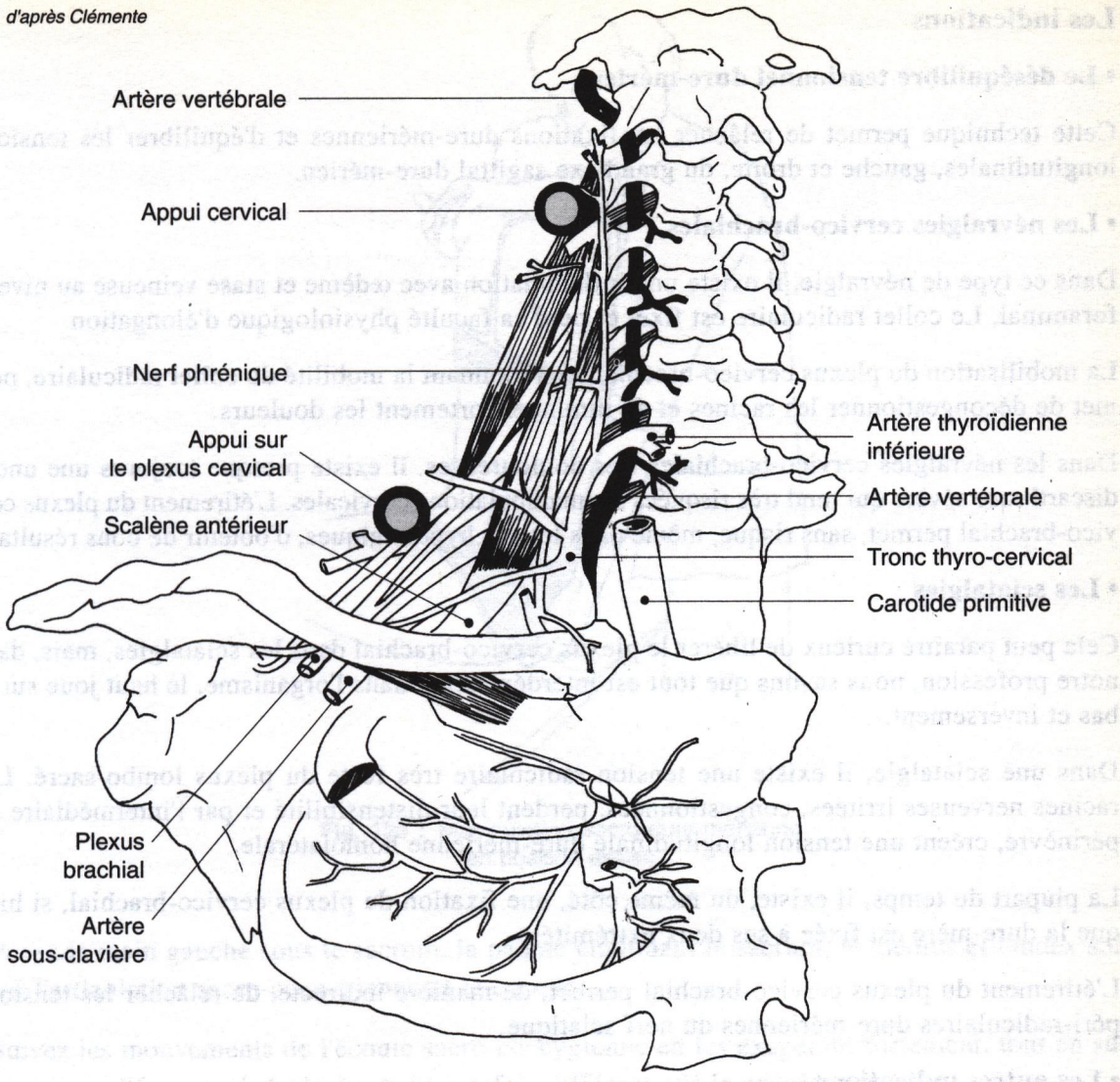

Fig. 128 : L'étirement du plexus cervico-brachial

- Placez le pouce de l'autre main à la partie la plus sensible du plexus cervical, entre le bord antérieur du trapèze et de la clavicule.
  Le doigt cervical comprime légèrement la partie indurée interlamellaire en l'étirant dans le sens de l'écoute, pendant que le pouce situé sur le plexus cervical crée un étirement-écoute assez prononcé.

C'est comme si le pouce allait étirer les ramifications nerveuses en dehors, en avant et en direction caudale. Ce n'est jamais un mouvement pur mais une combinaison de changements de mouvements dans la direction générale prédécrite.

Les yeux fermés, vous devez avoir l'impression de réaliser un glissement illimité du pouce.

La manœuvre se termine au moment où vous avez l'impression d'un cordon qui se relâche. Il est primordial de travailler avec les deux mains en synergie.

Les indications

• Le déséquilibre tensionnel dure-mérien

Cette technique permet de relâcher les fixations dure-mériennes et d'équilibrer les tensions longitudinales, gauche et droite, du grand axe sagittal dure-mérien.

• Les névralgies cervico-brachiales

Dans ce type de névralgie, il existe une inflammation avec œdème et stase veineuse au niveau foraminal. Le collet radiculaire est fixé, et perd sa faculté physiologique d'élongation.

La mobilisation du plexus cervico-brachial, en redonnant la mobilité du collet radiculaire, permet de décongestionner les racines et de diminuer fortement les douleurs.

Dans les névralgies cervico-brachiales très douloureuses, il existe presque toujours une uncodiscarthrose sévère qui rend très risquées les manipulations cervicales. L'étirement du plexus cervico-brachial permet, sans risque, même dans les cas hyperalgiques, d'obtenir de bons résultats.

• Les sciatalgies

Cela peut paraître curieux de libérer le plexus cervico-brachial dans les sciatalgies, mais, dans notre profession, nous savons que tout est interdépendant dans l'organisme, le haut joue sur le bas et inversement.

Dans une sciatalgie, il existe une tension radiculaire très forte du plexus lombo-sacré. Les racines nerveuses irritées, congestionnées, perdent leur distensibilité et par l'intermédiaire du périnèvre, créent une tension longitudinale dure-mérienne homolatérale.

La plupart du temps, il existe, du même côté, une fixation du plexus cervico-brachial, si bien que la dure-mère est fixée à ses deux extrémités.

L'étirement du plexus cervico-brachial permet, de manière indirecte, de relâcher les tensions péri-radiculaires dure-mériennes du nerf sciatique.

• Les autres indications

Elles sont multiples, le plexus cervico-brachial a de nombreuses anastomoses avec les systèmes parasympathique et sympathique.

En cas de libération de fixations, on peut avoir un effet :
– du côté gauche sur le cœur, les bronches, l'œsophage, l'estomac, la rate et la vésicule biliaire,
– du côté droit sur les bronches, le foie, le pylore, le duodénum et le pancréas.

Les manipulations sacro-dure-mériennes

En position assise, par voie externe

La technique indirecte

Le patient est assis sur la table de traitement, les deux mains derrière la nuque.

Debout derrière le patient, le pied droit sur la table, placez votre avant-bras droit sur votre genou droit, les deux coudes du patient reposant sur votre avant-bras.

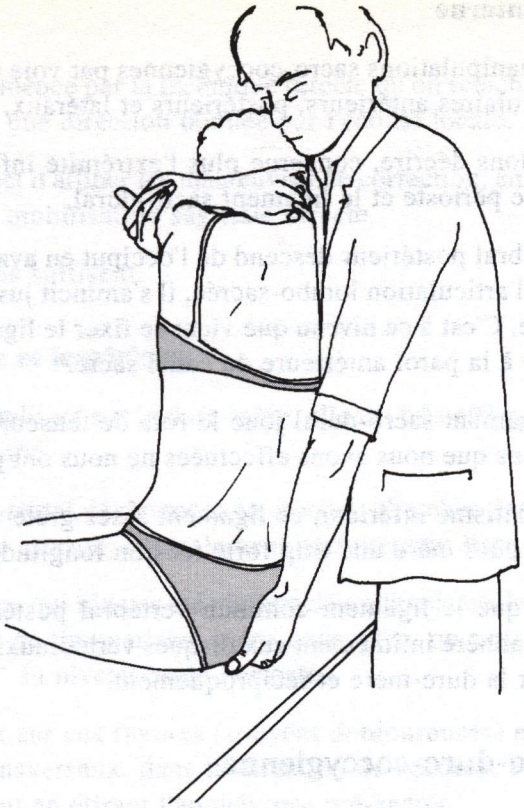

Fig. 129 : Manipulation sacro-dure-mérienne en position assise

Posez la main gauche sous le sacrum, la paume englobant le sacrum, le médius et l'index sont sur l'articulation sacro-coccygienne et le coccyx.

Suivez les mouvements de l'écoute sacro-coccygienne en les exagérant fortement, tout en suivant aussi l'écoute générale du corps, parfois différente de la précédente.

La plupart du temps, les mouvements sentis et réalisés s'effectuent en plusieurs phases, dont voici le déroulement ;
– d'abord un mouvement du coccyx par rapport au sacrum,
– ensuite un mouvement du sacrum par rapport au bassin et à la colonne lombaire,
– enfin un mouvement global de tout le corps.

Conseils

Au départ du mouvement, laissez bien tout le poids du corps reposer sur la main sacro-coccygienne. Pour étirer la dure-mère, vous avez besoin de l'écoute globale du corps transmise au niveau sacré, et de l'écoute locale sacro-coccygienne qui répercute les tensions dure-mériennes.

Réalisez une dizaine de mouvements, jusqu'à ressentir une libération locale du sacrum et l'arrêt de l'écoute globale. Nous ne décrivons que la technique indirecte qui est largement la plus efficace.

En décubitus, par voie interne

Vous connaissez déjà les manipulations sacro-coccygiennes par voie interne, où l'on s'intéresse surtout aux ligaments articulaires antérieurs, postérieurs et latéraux.

La technique, que nous allons décrire, concerne plus l'extrémité inférieure du ligament commun vertébral postérieur, le périoste et le ligament sacro-dural.

Le ligament commun vertébral postérieur descend de l'occiput en avant de la dure-mère. A son extrémité inférieure, après l'articulation lombo-sacrée, il s'amincit jusqu'à disparaître au niveau de la première coccygienne. C'est à ce niveau que vient se fixer le ligament sacro-dural de Trolard, unissant la dure-mère à la paroi antérieure du canal sacré.

Certains pensent que le ligament sacro-dural joue le rôle de tenseur longitudinal inférieur de la dure-mère. Les dissections que nous avons effectuées ne nous ont pas tout à fait convaincus.

Par contre, en cas de traumatisme inférieur, ce ligament assez grêle s'épaissit et se raccourcit, au point de provoquer à la dure-mère une trop forte tension longitudinale inférieure.

N'oublions pas, non plus, que le ligament commun vertébral postérieur, uni par des tractus conjonctifs à la dure-mère, adhère intimement aux disques vertébraux. Toute discopathie migratrice peut avoir un effet sur la dure-mère et réciproquement.

La manipulation sacro-duro-coccygienne

Le patient est en procubitus, le front reposant sur les mains. L'index de la main dominante pénètre très profondément au niveau rectal, jusqu'à atteindre, chez certains patients, la deuxième sacrée. Le pouce de la même main repose sur la partie postérieure externe du sacrum.

La paume de l'autre main exerce un contre-appui au niveau S1-S2.

La technique directe

L'index intra-rectal va se fixer, sans glisser, contre la surface lisse du sacrum, séparé de ce dernier par l'aponévrose pré-sacrée. Le coccyx repose sur l'articulation métacarpo-phalangienne de l'index.

La dernière phalange de l'index sous-sacré va d'abord repousser la deuxième pièce sacrée en arrière et légèrement en direction caudale. Ce n'est pas proprement dit un mouvement mais une poussée statique dans le sens de la correction.

Dans un deuxième temps, tout l'index va entraîner le sacrum en bascule antérieure, jusqu'à l'articulation sacro-coccygienne comprise. Le promontoire se dirige en avant pendant que le coccyx s'élève en arrière.

La paume de la main externe exerce un contre-appui actif en poussant S1-S2 en avant.

C'est le mouvement général du sacrum entre les deux ilions, associé à celui du coccyx, qui permet d'avoir un effet dure-mérien.

Travaillez bien avec tout votre corps, les deux bras tendus, ces manœuvres sont puissantes mais indolores.

La technique indirecte

Comme d'habitude, on commence par la technique directe qu'on relâche un peu en cours de mouvement, pour repartir dans une direction donnée par l'écoute locale.

La technique indirecte permet d'affiner les manœuvres de correction, en ajoutant un peu de flexion latérale ou de rotation à la mobilisation sagittale directe.

Quatre à cinq manipulations suffisent.

L'aponévrose pré-sacrée et le périoste

Cette technique a un effet indirect sur la dure-mère, elle est très efficace dans les suites de chute sur la zone sacro-coccygienne.

De la pulpe de l'index intra-rectal, légèrement en crochet, cherchez des irrégularités ou des stries sur la surface antérieure du sacrum, normalement parfaitement lisse.

En principe, sur une personne qui n'a pas été victime de traumatisme, la face antérieure du sacrum est totalement lisse. En cas de traumatisme sacro-coccygien, on peut sentir à la palpation digitale de véritables "rayures" au niveau ostéo-périosté.

Plaquez la pulpe de l'index sur ces rayures (souvent douloureuses) et faites des petits mouvements longitudinaux et transversaux, dans la direction de l'écoute. Faites comme si vous vouliez effacer ces rayures, tout en étirant l'aponévrose pré-sacrée.

Cette technique nécessite une dizaine de manipulations exécutée assez lentement.

En plus de son indication dans les séquelles de traumatisme sacro-coccygien, nous utilisons cette technique dans les problèmes de la sphère uro-génitale.

L'étirement des rotateurs externes de la hanche

Nous avons l'habitude de les étirer, dans les suites de traumatisme, par quelques techniques particulièrement efficaces que nous allons décrire, quand toute la colonne et le bassin ont été impliqués.

Une bonne libération des rotateurs externes de la hanche a un effet bénéfique sur le sacrum, le coccyx, le plexus lombo-sacré, la bandelette sous-pubienne, la tête fémorale, le système uro-génital et le membre inférieur.

Le sujet est en décubitus dorsal, les mains croisées sur la poitrine, la jambe, du côté à traiter, fléchie, l'autre allongée sur la table.

Asseyez-vous sur un tabouret, face à l'articulation coxo-fémorale concernée.

La technique directe

Première modalité

Dans l'exemple de la hanche droite, placez deux ou trois doigts de la main gauche en dedans de la ligne intertrochantérienne, tout près de la cavité digitale.

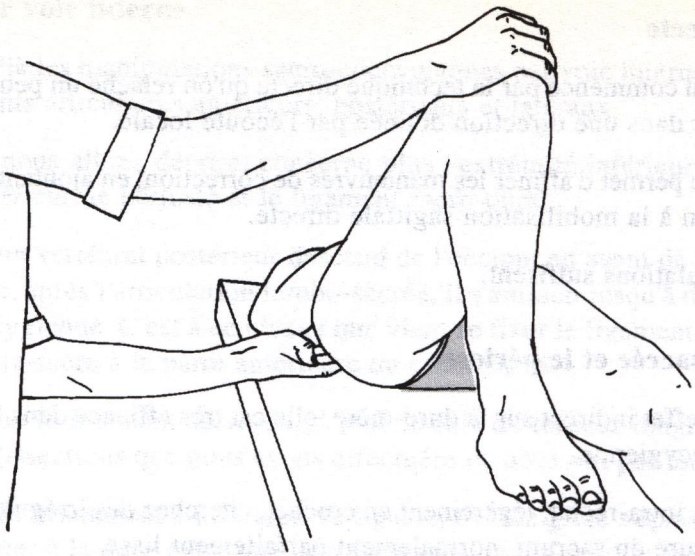

Fig. 130 : Etirement des rotateurs externes de la hanche (1ère modalité)

Placez les doigts bien à plat pour éviter d'irriter cette zone très sensible.

La main droite englobe la face antérieure du genou, pour amener la cuisse en flexion-abduction-rotation externe. Profitez de ce mouvement pour mieux positionner vos doigts sur la partie postéro-interne du grand trochanter.

Etirez le grand trochanter en dehors, en arrière et en légère rotation externe, pendant la phase de flexion-abduction de la hanche, jusqu'à la limite de ces mouvements.

Ensuite amenez le fémur en adduction-rotation interne et en extension, tout en continuant à tracter le grand trochanter en dehors et en arrière.

Il faut maintenir cette traction jusqu'à ce que le membre inférieur repose sur la table, en exagérant bien la rotation interne.

Deuxième modalité

Pour les patients trop lourds, vous mettez le membre inférieur à traiter en flexion-abduction-rotation externe, le pied reposant en haut de la cuisse du membre inférieur opposé.

Vous placez deux à trois doigts des deux mains, les uns sur les autres, sous la partie postéro-interne du grand trochanter pour réaliser la même traction, en dehors et en arrière.

Demandez ensuite au patient d'allonger la jambe, en faisant glisser le pied le long de la partie interne du membre inférieur opposé, jusqu'à ce que la jambe repose sur la table.

Le membre inférieur à traiter exécute passivement le même mouvement que vous avez dirigé activement dans la première modalité, c'est à dire une extension-adduction-rotation interne.

La technique indirecte

Pour la première modalité, elle consiste à étirer le grand trochanter en dehors et en arrière, et à relâcher légèrement la traction pour suivre la direction de l'écoute.

Pendant ce temps là, l'autre main mobilise le même membre inférieur par le genou, en suivant aussi la direction de l'écoute.

Pour la deuxième modalité, comme le membre inférieur est mobilisé activement par le patient, vous suivez la direction de l'écoute uniquement avec les doigts sous-trochantériens.
La technique indirecte permet d'être plus précis dans l'étirement des rotateurs externes.

Indications

Les sciatalgies, les incontinences urinaires d'effort, les congestions pelviennes et les pathologies du membre inférieur.

L'étirement ischio-fémoral

C'est un complément indispensable à la manipulation précédente.



Fig. 131 : Etirement ischio-fémoral

Le patient est dans la même position que pour l'étirement des rotateurs externes de la hanche.

Placez-vous debout, face à la hanche et à l'hémi-bassin à traiter.

Dans l'exemple d'une fixation droite, mettez les doigts de la main droite sous la partie médio-antérieure de la branche ischio-pubienne droite, en l'accrochant bien.

Placez la paume de la main gauche sur la partie externe du genou fléchi du côté à traiter, pour entraîner le fémur en adduction maximale. En fin d'adduction, le genou se trouve au-dessus de l'autre genou.

Quand l'adduction maximale est atteinte, entraînez le membre inférieur en extension, tout en maintenant une bonne adduction.

Cette technique a un effet sur les rotateurs externes de la hanche, et plus précisément sur le carré crural, les ligaments sacro-sciatiques et les muscles du périnée.

Indications

Comme nous l'avons dit cette technique complète parfaitement celle des rotateurs externes. On l'emploie pour les sciatalgies, les traumatismes pelviens, le système uro-génital et les membres inférieurs.

L'étirement du plexus lombo-sacré

Le patient est en décubitus, les deux mains sur l'abdomen, le genou du côté du plexus lombo-sacré à étirer, fléchi, l'autre membre inférieur tendu repose sur la table.



Fig. 132 : Etirement du plexus lombo-sacré par le nerf sciatique

La technique directe

Première modalité

Asseyez-vous sur la table, devant le genou fléchi du patient. Le but est d'étirer le plexus lombo-sacré par l'intermédiaire du nerf sciatique.

Placez, pour le nerf sciatique droit, l'index de la main gauche bien à plat dans la gouttière ischio-fémorale.

Remontez l'index jusqu'au muscle pyramidal, tout en fléchissant légèrement la cuisse à l'aide de l'autre main posée sur la partie antéro-externe du genou.

Continuez à fléchir la cuisse, en maintenant l'index plaqué dans la gouttière ischio-fémorale, pour étirer le nerf sciatique vers la cuisse et légèrement en dehors.

Pendant que vous exercez cette traction continue du nerf sciatique, vous faites exécuter à la hanche, dans un premier temps, un mouvement d'abduction-rotation externe, et dans un deuxième temps d'adduction-rotation interne et d'extension, jusqu'à ce que le membre inférieur repose sur la table.

Le plus difficile dans cette technique est de mobiliser la hanche, tout en continuant de plaquer et d'étirer simultanément l'index contre la gouttière ischio-fémorale, particulièrement dans la phase d'adduction-rotation interne-extension.

Deuxième modalité

Chez les patients plus lourds à mobiliser, assis, face au membre inférieur à traiter au niveau du grand trochanter, mettez le pied du membre inférieur à mobiliser contre la face interne de l'autre cuisse. Plaquez les deux index, l'un sur l'autre, dans la gouttière ischio-fémorale, contre le nerf sciatique.

Maintenez les deux index plaqués, tout en étirant le nerf sciatique vers la cuisse. Demandez au patient de faire glisser son pied le long de sa jambe jusqu'à l'extension complète.

Prenez garde à la fin du mouvement de bien repousser les deux index en avant et en dedans, pour ne pas perdre le contact avec le fémur.

La technique indirecte

On l'applique surtout avec l'index de la main dominante qui plaque le sciatique dans sa gouttière ischio-fémorale tout en l'étirant vers la cuisse.

Il faut exercer la traction du nerf sciatique vers la cuisse, en suivant la direction de l'écoute. Très souvent, l'écoute amène l'index en dedans, avec une légère rotation interne en fin d'étirement.

Indications

• Les fixations dure-mériennes

On utilise cette technique pour rétablir l'équilibre tensionnel longitudinal inférieur de la dure-mère, après les traumatismes, les suites de malposition fœtale et les scolioses.

• Les sciatalgies

L'étirement du nerf sciatique et du plexus lombo-sacré libère la mobilité du collet radiculaire. Il permet de décongestionner les stases veineuses péri-radiculaires.

Quand elle est appropriée, la technique du nerf sciatique permet d'obtenir immédiatement un gain appréciable sur le test de Lasègue.

• Les névralgies cervico-brachiales

Comme nous l'avons déjà expliqué, il existe dans toutes les inflammations radiculaires une tension du périnèvre et de la dure-mère adjacente. Cette tension dure-mérienne se répercute sur l'extrémité opposée homolatérale.

L'étirement du nerf sciatique permet, par le jeu des tensions réciproques, de relâcher une inflammation radiculaire cervicale et, en même temps, le plexus lombo-sacré.

• **Le système génital**

Par l'intermédiaire du plexus lombo-sacré et indirectement du plexus hypogastrique, on peut diminuer les douleurs pelviennes d'origine génitale.

Manipulations sacro-iliaques

Même si nous ne sommes pas partisan de la manipulation « à tout va » de cette articulation, nous convenons du bien-fondé de ce geste, chaque fois que la fixation post-traumatique du sacrum est avérée.

Toute fixation articulaire sacro-iliaque entrave, non seulement, la dynamique pelvienne mais gêne, également, le jeu dure-mérien crânio-rachidien et épuise le MRP.

Technique du sacrum en inflexion latérale

Positionnez le patient en latérocubitus, du coté opposé à l'inclinaison latérale. Le sacrum se trouve ainsi avec l'angle inféro-latéral bas du coté du plafond.



Fig 133 : Technique de normalisation du sacrum en inflexion latérale gauche

Comme dans une technique en « lumbar-roll », vous installez votre levier inférieur, en effectuant une flexion du membre inférieur, coté plafond, jusqu'à sentir l'engagement de l'os iliaque par rapport au sacrum.

Votre levier supérieur est engagé jusqu'au sacrum, par une très légère rotation du tronc, descendant jusqu'au sacrum.

La main caudale prend un appui sur l'angle inféro-latéral qui est descendu.

La main céphalique prend appui sur la crête iliaque, le tronc comprime l'aile iliaque.

Vous majorez vos paramètres de mise en tension et vous "thrustez" en couple par une poussée dans le sens caudal sur la crête iliaque, et céphalique sous l'angle inféro-latéral. Vous pouvez exercer un appui bref de votre thorax sur l'aile iliaque pendant votre geste correctif.

Technique sur le sacrum en pseudo-rotation

Cette technique, assez similaire à la précédente, en diffère par la mise en place des paramètres correctifs.



Fig 134 : Technique de normalisation du sacrum en pseudo-rotation droite

Positionnez le patient en latérocubitus, du côté de la pseudo-rotation du sacrum.

Mettez en place votre levier inférieur en amenant le membre inférieur « coté table » vers l'extension de hanche.

Procédez à la mise en place du levier supérieur en imprimant une rotation du tronc jusqu'au sacrum.

La main caudale prend un appui sur tout l'hémi-sacrum postériorisé. L'avant bras est perpendiculaire à la main pour effectuer une poussée strictement postéro-antérieure.

Votre prise céphalique contrôle le tronc à deux niveaux : par l'appui sur le thorax avec l'avant-bras et par la main qui contrôle la partie lombaire basse.

Votre geste correctif s'effectue par un thrust, en couple avec une poussée postéro-antérieure sur l'hémi-sacrum en postériorité, en majorant la rotation du tronc par la main céphalique.

Manipulations viscérales

La Gaine viscérale du cou

Technique de libération globale de la gaine viscérale du cou

Si les tests vous ont surtout montré une perte des capacités de glissement de la gaine viscérale du cou par rapport à la colonne cervicale, cette technique permet de restituer l'élasticité et la mobilité tissulaire. Elle réalise une mobilisation en écoute des structures viscérales afin de les articuler dans l'espace rétro-pharyngo-œsophagien.



Fig 135 : Technique globale de normalisation de la gaine viscérale du cou

Reprenez votre position du test à 3 doigts : le patient est en décubitus, placez-vous à sa tête.

Abordez symétriquement la gaine viscérale du cou, au niveau de l'espace de glissement rétro-pharyngien et rétro-œsophagien.

Placez l'index à la partie basse du cou, immédiatement au-dessus de la clavicule, le médius sur la partie moyenne et l'auriculaire sur la partie haute, juste en arrière du gonion.

Dans un premier temps, que nous qualifierons d'exagération, amenez l'ensemble des viscères du cou dans leurs paramètres de grande mobilité transversale et longitudinale, jusqu'à l'obtention d'une sensation de relâchement des tissus sous vos doigts.

Dans un second temps d'étirement, amenez les structures viscérales du cou vers la restriction de mobilité, en essayant d'améliorer progressivement le mouvement au fil de vos passages.

Il est important de mentionner que les fixations des tissus du cou sont particulièrement anxiogènes (phobie de strangulation). respectez particulièrement l'écoute tissulaire lors de vos manœuvres. L'expérience montre que le respect du rythme des tissus augmente la tolérance à ces manipulations.

Manœuvre spécifique des lames sagittales de Charpy

Si le test a mis en évidence une perte d'élasticité des lames de Charpy, vous pouvez utiliser une technique d'étirement combiné.

Nous avions élaboré cette technique avec notre ami et confrère Serge Levèque il y a quelques années.



Fig 136 : Technique spécifique de normalisation des lames sagittales de Charpy

Placez-vous du côté opposé à la fixation des lames. De la pulpe des doigts de la main caudale, crochetez la gaine viscérale du cou dans le plan de glissement pré vertébral, en réclinant le muscle sterno-cleïdo-occipito-mastoïdien vers l'avant. Tirez délicatement la gaine viscérale du cou en rotation vers vous.

De la main céphalique, contactez le frontal pour emmener la tête en contre-rotation opposée à vous. Majorez votre couple de rotation, jusqu'à la limite de l'élasticité tissulaire, et gagnez peu à peu à chaque passage.

Après quelques mobilisations, appliquez avec précaution un rebond en relâchant vivement l'appui de votre main frontale en bout d'élasticité tissulaire (faites attention aux réactions neurovégétatives ou tensionnelles). Ainsi vous produisez une onde vibratoire sur le système de soutien.

Les autres structures cervicales

Bien qu'il ne s'agisse pas à proprement parler de structures « viscérales », le muscle long du cou, les artères vertébrales et le sympathique cervical peuvent se voir appliquer certaines techniques spécifiques d'étirement.



Fig 137 : Technique de normalisation du muscle long du cou

Technique pour le muscle long du cou

Rappels d'anatomie fonctionnelle

Le muscle long du cou est le plus profond des muscles paravertébraux. Il s'étend, sur la face antérieure du rachis, de l'arc antérieur de C1 jusqu'à T3.

On lui distingue anatomiquement 3 portions qui matelassent, de part et d'autre de la ligne médiane, toute la face antérieure du rachis cervical.

Sa contraction bilatérale et symétrique diminue la lordose cervicale et entraîne une flexion du cou sur le thorax. Sa contraction unilatérale détermine une flexion et une inclinaison homolatérale du rachis cervical.

Ce muscle joue un rôle de premier plan dans la statique du rachis cervico-dorsal.

Cette technique est particulièrement efficace dans les suites précoces d'un traumatisme cervical. Le spasme réactionnel de ce muscle est responsable des rigidités cervicales post-traumatiques. De très nombreux clichés radiographiques, montrant une inversion de la courbure cervicale après un traumatisme, attestent de la grande fréquence de son atteinte.

La manœuvre

Patient en décubitus, placez vous à sa tête. La technique s'effectue unilatéralement.

D'une main soutenez le rachis cervical supérieur et la tête du patient, tout en la calant contre votre thorax. Respectez la position de confort en rectitude cervicale et en légère flexion cervico-dorsale. Cette position oblige fréquemment le patient à conserver la tête au dessus du plan de la table de travail.

De l'autre main en supination, contrôlez la jonction cervico-dorsale de la paume et des doigts. Avec le pouce, localisez les tubercules antérieurs des apophyses transverses cervicales.

Faites pénétrer délicatement la pulpe du pouce, selon un plan frontal, immédiatement en avant du plan transversaire. Progressez jusqu'à percevoir la masse indurée du long du cou.

Commencez par effectuer une inhibition directe du muscle, en le contactant avec votre appui pulpaire. Réalisez ensuite un étirement-écoute pour obtenir un relâchement des différentes parties du muscle. Vous réaliserez cet étirement en majorant très progressivement la lordose et l'inclinaison controlatérale.

Lorsque le muscle est parfaitement relâché, reposez la tête et le levier cervical sur la table.

L'étirement des artères vertébrales

Ces artères jouent un rôle primordial dans la circulation du cervelet. Il est indispensable que leur débit soit constant, régulier et puissant. Les techniques d'étirement que nous allons présenter mettent en jeu d'autres éléments que les artères vertébrales, mais, même non spécifiques, elles permettent d'améliorer le passage sanguin. Nous allons revoir quelques données anatomiques indispensables à leur réalisation.

Données anatomiques

Après C2, l'artère vertébrale se dirige dans l'orifice de l'apophyse transverse de l'atlas, en décrivant une courbe verticale concave en dedans.

Au sortir de cet orifice, elle contourne de dehors en dedans, la partie postérieure des masses latérales de l'atlas. Elle les contourne encore dans une seconde courbe horizontale et concave en avant. Elle traverse ensuite la dure-mère entre l'arc postérieur de l'atlas et le trou occipital pour pénétrer dans le crâne. Elle évite la partie antéro-latérale du bulbe pour se réunir avec son homologue opposé et constituer le tronc basilaire.

Les points clés supérieurs.

- Les trous transversaires
- Les apophyses transverses de C2 et C3
- Occiput - C 1

La manœuvre

Le patient est en décubitus, bras le long du corps ou reposant sur la poitrine.

Assis derrière le patient, vous placez, pour l'artère vertébrale droite, par exemple, la paume de la main gauche sous l'occiput et la paume de la main droite en avant et à droite de C 7 / D 1. Le pouce est dirigé vers l'arrière et en dedans, en direction de la colonne cervicale.

La main droite ne sert pas uniquement de contre-appui, elle exerce aussi une poussée caudale

La main gauche entraîne la colonne cervicale en flexion latérale gauche, tout en maintenant la tête en flexion – rotation droite.

La flexion latérale gauche écarte les apophyses transverses droites. Elle permet une traction sur l'artère vertébrale, focalisée sur les coudes de l'artère situés entre C2 - C3 et occiput - C1.

Pour l'artère vertébrale gauche, on change la position des mains. La paume droite vient sous l'occiput, alors que la paume gauche se place en avant et à gauche de C7 /D1.

Indications et effets

On utilise cette technique pour les insuffisances circulatoires vertébro-basilaires entraînant des vertiges, des instabilités, des pertes d'équilibre, des troubles de la mémoire, de l'audition et des céphalées à point de départ postérieur.

Avec le Doppler, on a pu mettre en évidence une amélioration de la circulation de l'artère basilaire. La disparition des symptômes après cette technique prouve son efficacité sur le système vertébro-basilaire.

L'étirement du sympathique cervical

La manœuvre que nous allons décrire semble avoir un effet sur la chaîne sympathique cervicale et ses deux principaux ganglions supérieur et inférieur.

Données anatomiques

Le sympathique

Au niveau cervical, le cordon du grand sympathique est situé en arrière de la veine jugulaire interne légèrement en dehors du pneumogastrique, de la carotide interne et de la carotide primitive.

Ce cordon est placé contre l'aponévrose vertébrale profonde au devant des apophyses transverses des vertèbres cervicales dont il est séparé par deux muscles ; le long du cou et le droit antérieur de la tête.

Le ganglion cervical supérieur, de 2 à 4 centimètres de longueur, est le plus volumineux. Il est niché de chaque côté du pharynx en avant de C2 – C3. Il repose, en arrière, sur le droit antérieur de la tête, recouvert par l'aponévrose cervicale profonde.

L'aponévrose cervicale profonde.

Elle se fixe en haut sur l'apophyse basilaire de l'occiput en échangeant des fibres avec la dure-mère, et latéralement sur les apophyses transverses cervicales où elle se continue avec l'aponévrose du scalène antérieur. En bas, elle se confond sur les premières dorsales, avec le tissu cellulaire du médiastin postérieur. Le ganglion cervical inférieur est situé devant l'apophyse transverse de C7, en arrière de l'origine de l'artère vertébrale.

La technique

On ne peut pas dire qu'elle soit spécifique à la chaîne sympathique cervicale. Elle a aussi un effet sur la colonne cervicale, ses muscles et leurs aponévroses et sur les attaches cervico-pleurales. Elle entraîne une action sédative sur le système sympathique.

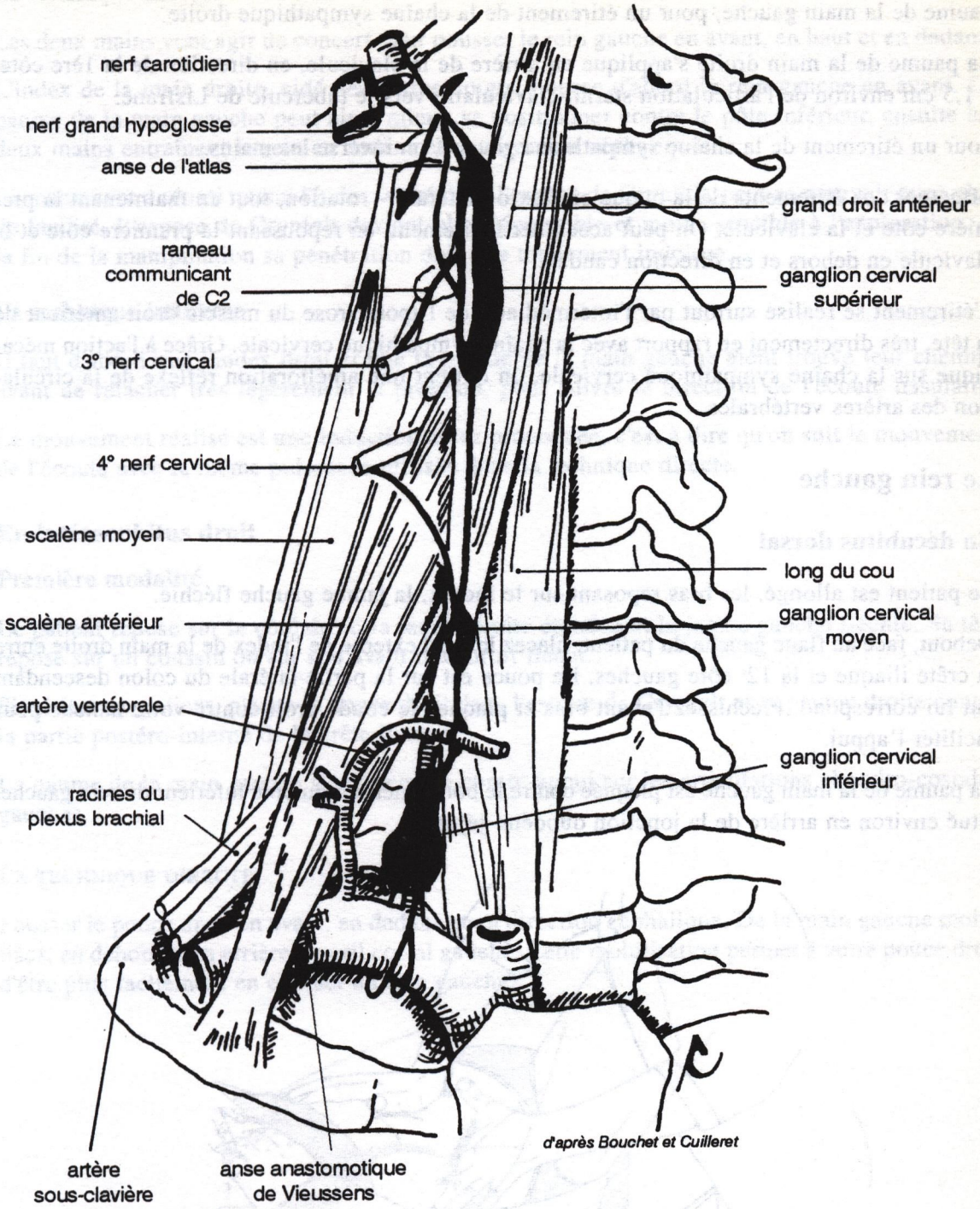

Fig 138 : La chaîne sympathique cervicale

Le patient est en décubitus, la colonne cervicale en légère extension. La nuque repose sur la paume de la main gauche, pour un étirement de la chaîne sympathique droite.

La paume de la main droite s'applique en arrière de la clavicule, en direction de la 1ère côte, à 1,5 cm environ de l'articulation sterno-claviculaire vers le tubercule de Lisfranc.

Pour un étirement de la chaîne sympathique gauche, on inverse les mains.

Effectuer des étirements de la nuque en flexion latérale – rotation, tout en maintenant la première côte et la clavicule. On peut accentuer l'étirement, en repoussant la première côte et la clavicule en dehors et en direction caudale.

L'étirement se réalise surtout par l'intermédiaire de l'aponévrose du muscle droit antérieur de la tête, très directement en rapport avec la chaîne sympathique cervicale. Grâce à l'action mécanique sur la chaîne sympathique cervicale, on obtient une amélioration réflexe de la circulation des artères vertébrales.

Le rein gauche

En décubitus dorsal

Le patient est allongé, les bras reposant sur le thorax, la jambe gauche fléchie.

Debout, face au flanc gauche du patient, placez le bord externe de l'index de la main droite entre la crête iliaque et la 12e côte gauches. Le pouce est sur la partie latérale du colon descendant qui lui correspond. Fléchissez l'avant bras et plaquez le coude droit contre votre hanche pour faciliter l'appui.

La paume de la main gauche est plaquée contre le bord antérieur du pôle inférieur du rein gauche, situé environ en arrière de la jonction duodéno-jéjunale.

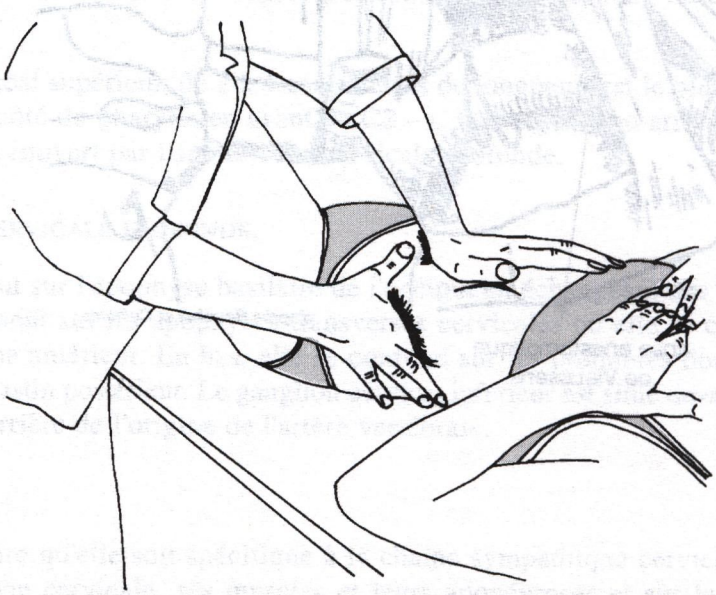

Fig. 139 : Manipulation du rein gauche en décubitus dorsal

La technique directe

Les deux mains vont agir de concert pour pousser le rein gauche en avant, en haut et en dedans.

L'index de la main droite, aidé des autres doigts, pousse d'abord le rein gauche en avant. La paume de la main gauche peut ainsi mieux se positionner contre le pôle inférieur, ensuite les deux mains entraînent le rein en dedans et en direction céphalique.

La manœuvre a réussi quand l'index, situé dans l'espace de Grynfelt, peut se mouvoir avec plus de facilité. L'espace de Grynfelt devient plus dépressible et moins sensible à l'exploration. A la fin de la manipulation sa pénétration doit être totalement indolore.

La technique indirecte

Il faut d'abord que l'index droit et que la paume de la main gauche aient trouvé leur chemin, avant de relâcher très légèrement la pression, pour suivre la direction de l'écoute tissulaire.

Le mouvement réalisé est une induction assez prononcée, c'est à dire qu'on suit le mouvement de l'écoute avec la même puissance utilisée dans la technique directe.

En latérocubitus droit

Première modalité

Le patient repose sur le côté droit, la jambe droite étendue et la jambe gauche fléchie. Sa tête repose sur un coussin ou sur son avant bras droit fléchi.

Situé face au patient, placez le pouce droit dans l'espace de Grynfelt et la paume droite contre la partie postéro-interne de la crête iliaque.

La paume de la main gauche va exercer un contre-appui sur les articulations chondro-costales gauches.

La technique directe

Pousser le pouce droit en avant, en dedans et en direction céphalique. De la main gauche mobilisez, en dehors et en arrière, le gril costal gauche. Cette mobilisation permet à votre pouce droit d'être plus facilement en contact du rein gauche.

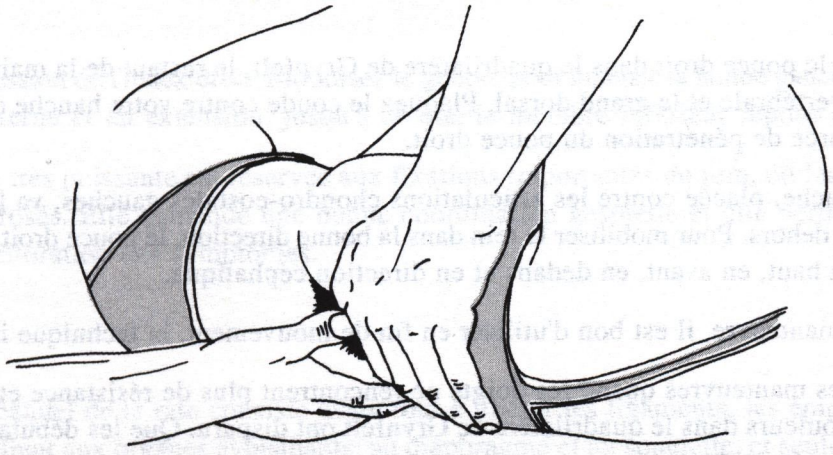

Fig 140 : Manipulation du rein gauche en latérocubitus droit (1re modalité : face au patient)

Sur une fixation rénale importante, on ressent parfois à la mobilisation du rein une crépitation des tissus avoisinants. C'est peut-être dû à une fibrose de la graisse para-rénale.

La technique indirecte

On l'utilise, en fin de mobilisation rénale, pour libérer une attache ou un fascia fixé très en arrière et en dedans. Le rein, lui-même, n'a pas une mobilité linéaire, en cas de ptôse ce sont avant tout les techniques indirectes qui permettent de mieux le mobiliser et le repositionner. Même si la finalité est de lui rendre sa mobilité, il faut toujours agir dans le sens du repositionnement.

Deuxième modalité

Le patient repose de la même manière en latérocubitus droit. Vous êtes, cette fois ci, placé en arrière de lui.

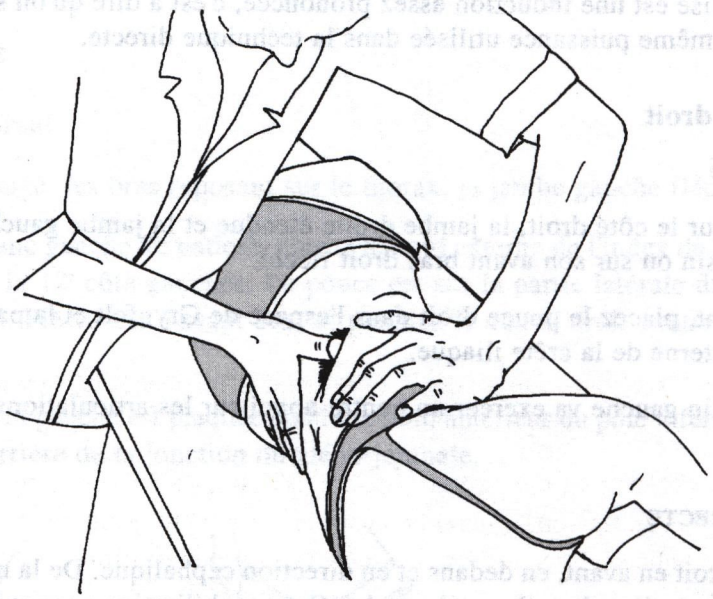

Fig. 141 : Manipulation du rein gauche en latérocubitus droit (2ème modalité : derrière le patient)

Positionnez le pouce droit dans le quadrilatère de Grynfelt, le restant de la main posé contre la masse paravertébrale et le grand dorsal. Plaquez le coude contre votre hanche droite pour augmenter la force de pénétration du pouce droit.

La main gauche, placée contre les articulations chondro-costales gauches, va les repousser en arrière et en dehors. Pour mobiliser le rein dans la bonne direction, le pouce droit se dirige simultanément en haut, en avant, en dedans et en direction céphalique.

Dans cette manœuvre, il est bon d'utiliser en fin de mouvement, la technique indirecte.

On arrête ces manœuvres quand les doigts ne rencontrent plus de résistance et que la sensibilité ou les douleurs dans le quadrilatère de Grynfelt ont disparu. Que les débutants se rassurent la différence est évidente.

La technique avec le membre inférieur gauche

Le sujet est en décubitus, les bras reposant sur le thorax, la jambe gauche fléchie.

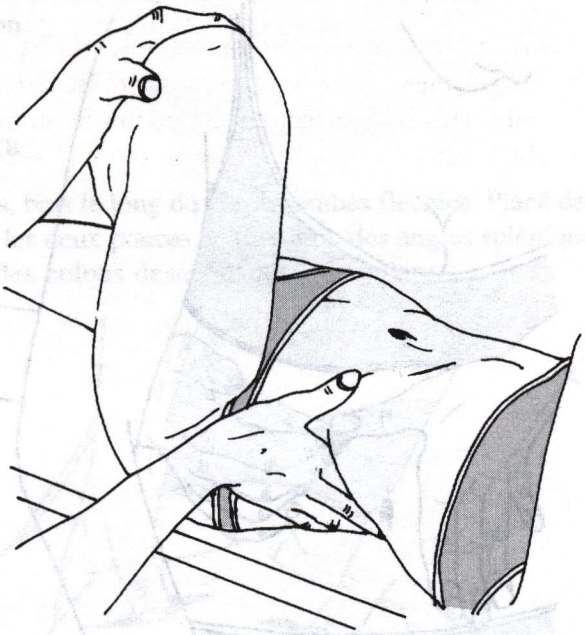

Fig. 142 : Manipulation combinée du rein gauche avec membre inférieur

Assis sur un tabouret, face au flanc gauche du patient, placez le bord externe de l'index droit en direction de l'espace de Grynfelt gauche.

De la main gauche, prenez la face antérieure du genou gauche du patient pour l'entraîner, d'abord, en abduction et en flexion. Dans cette position, les structures myofasciales du quadrilatère de Grynfelt sont relâchées. Ceci permet d'augmenter la pénétration de votre index droit en direction du rein.

L'index droit a plus de facilité à trouver les tissus fixés et à se plaquer en arrière du pôle inférieur du rein.

Maintenez la pression de l'index droit. Mobilisez le genou, pour amener la jambe gauche en adduction-rotation interne et en extension, jusqu'à ce que le membre inférieur repose sur la table.

Cette technique très puissante est réservée aux fixations importantes du rein, où les tissus périrénaux sont fibrosés. Elle demande une bonne coordination gestuelle et elle permet d'obtenir une grande amélioration des symptômes.

La rate

Le traitement manuel de la rate consiste avant tout à libérer les ligaments, les épiploons et les fascias qui la relient aux organes avoisinants, au diaphragme et au squelette, et seulement après, de la mobiliser avec sa loge.

Le ligament phrénico-gastrique

Le sujet est assis, jambes pendantes, les mains reposant sur les cuisses.

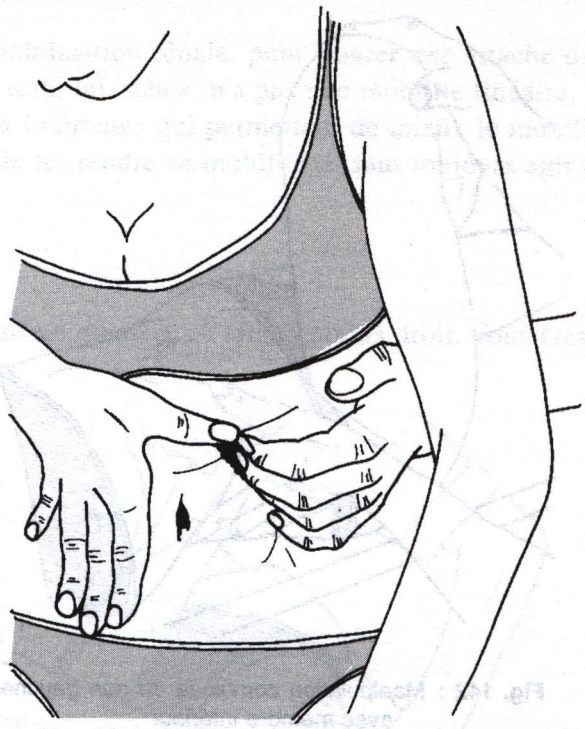

Fig 143 : Manipulation du ligament phrénico-gastrique

Placé derrière le patient, vous poussez la partie antéro-latérale du gril costal gauche en dedans et en avant, de manière à accéder plus facilement aux éléments profonds du ligament phrénico-gastrique.

La partie antérieure des doigts se dirige en direction du ligament phrénico-gastrique, pendant que la paume maintient le gril costal gauche, en avant et en dedans.

Les doigts de la main droite, en partant du bord externe des grands droits, vont se diriger en haut, en arrière et très légèrement en dedans. Ils vont rencontrer l'attache de la grosse tubérosité sur le diaphragme et ses expansions vers le ligament phrénico-colique gauche.

Comme nous l'avons déjà dit auparavant, c'est surtout la partie postéro-externe du ligament phrénico-gastrique qui est fixée dans les problèmes de la rate.

Libérez directement les différents tissus de soutien en les étirant en avant et en dehors. Ensuite, soulevez et relâchez plusieurs fois la partie externe de l'estomac pour bien détendre ses attaches.

Les techniques indirectes sont particulièrement recommandées pour le ligament phrénico-gastrique, très riche en mécanorécepteurs. Au fur et à mesure du relâchement tissulaire, mobilisez le thorax du patient en flexion et en flexion latérale droite. Reprenez la position initiale et recommencez.

Quand vos doigts sont sur une zone tendue, maintenez la pression digitale et faîtes jouer le thorax pour que sa mise en jeu vienne étirer les tensions ligamento-fasciales. Il est bon de faire jouer le corps du patient sur ses fixations, c'est moins irritant et beaucoup plus efficace pour l'organisme.

Le mésocôlon transverse

Souvent délaissé par les ostéopathes, le mésocôlon transverse, attache sur la péritoine pariétal postérieur et ses expansions vers le ligament phrénico-colique gauche et la rate, doit faire l'objet de toute notre attention.

En décubitus

La technique indirecte

Le patient est en décubitus, bras le long du corps, jambes fléchies. Placé derrière la tête ou l'épaule gauche du patient, mettez les deux pouces en direction des angles splénique et hépatique du colon, à la partie la plus haute des colons descendant et ascendant.

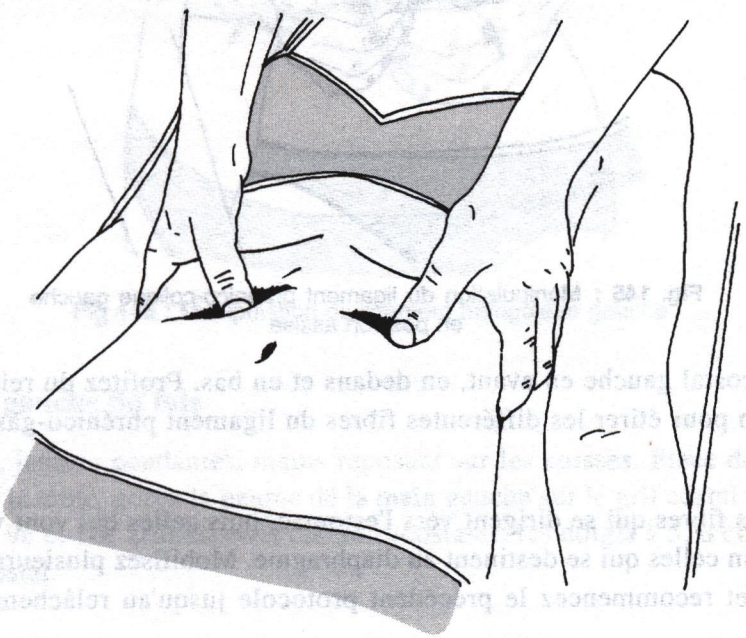

Fig. 144 : Manipulation du mésocolon transverse en décubitus

Dirigez les pouces, les mains bien à plat contre les flancs gauche et droit, en dedans, en arrière et en direction caudale. Relâchez très légèrement la pression digitale et suivez la direction de l'écoute.

Nous préférons la manipulation du mésocôlon transverse en décubitus. Cette position permet, en relâchant le système musculo-ligamento-fascial de l'abdomen, d'être plus précis. Il ne s'agit plus de libérer grossièrement quelques fibres tendues, mais d'aller délicatement en profondeur manipuler les tissus qui souffrent.

Le ligament phrénico-colique gauche

En position assise

Le patient est assis, jambes pendantes, les mains sur les cuisses. Vous êtes placé derrière, le genou droit sur la table pour mieux vous stabiliser. Mettez la main gauche contre le gril costal gauche et les doigts de la main droite en position sous-costale en direction antéro-latérale.

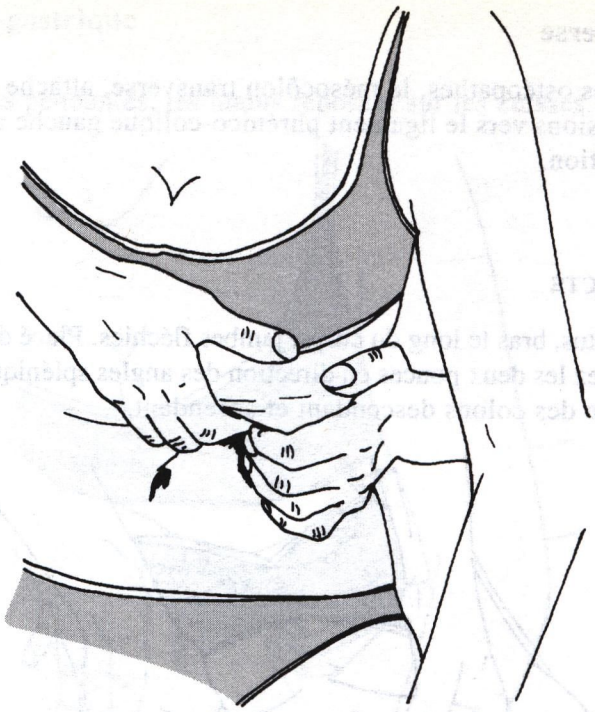

Fig. 145 : Manipulation du ligament phrénico-colique gauche en position assise

Amenez le gril costal gauche en avant, en dedans et en bas. Profitez du relâchement des tissus de l'abdomen pour étirer les différentes fibres du ligament phrénico-gastrique de la main droite.

Etirez d'abord les fibres qui se dirigent vers l'estomac, puis celles qui vont vers le mésocôlon transverse et enfin celles qui se destinent au diaphragme. Mobilisez plusieurs fois l'angle splénique du colon et recommencez le précédent protocole jusqu'au relâchement de toutes les attaches.

Sur une fixation qui semble importante, laissez les doigts "in situ" en manipulant légèrement, dans le sens de l'écoute, les fibres tendues et faites bouger le thorax du patient autour de cette zone. C'est un excellent moyen de libérer les attaches phrénico-coliques sans douleur.

La mobilisation de la rate

Le patient est en position assise, bras le long du corps, mains reposant sur les cuisses. Comme pour la manipulation du ligament phrénico-colique gauche, vous placez vos doigts au plus profond et au plus haut de la partie antéro-latérale sous costale gauche.

A ce moment, vous entraînez le thorax du patient en extension-rotation gauche, tout en soulevant la zone phrénico-colique gauche.

Effectuez ce mouvement trois ou quatre fois en technique directe, ensuite vous associez une mobilisation et du thorax et des doigts sous costaux, dans le sens de l'écoute. Ces mouvements bien conduits ne doivent pas être douloureux.

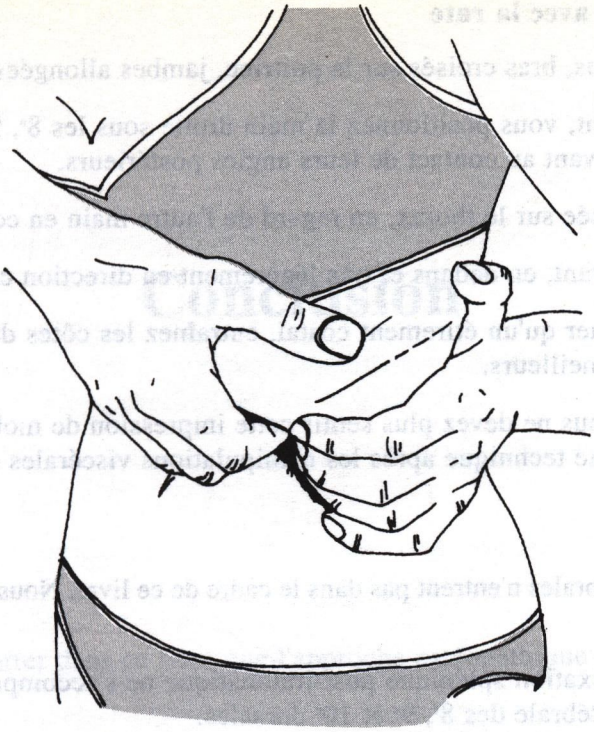

Fig 146 : Manipulation du ligament triangulaire gauche

Le triangulaire gauche du foie

Le sujet est assis, jambes pendantes, mains reposant sur les cuisses. Placé derrière le patient, le genou droit sur la table, posez la paume de la main gauche sur le gril costal antérieur gauche, au niveau des 8e, 9e et 10e articulations chondro-costales, les doigts à 5, 6 cm environ en dessous du rebord costal.

La technique directe

Les doigts de la main droite sont placés sur la ligne blanche, en direction du mamelon gauche.

Les doigts des deux mains se dirigent conjointement en arrière, en haut et à gauche, pendant que la paume de la main droite entraîne les côtes en avant, en dedans et en bas.

Placez les doigts contre l'extrémité gauche du foie, sorte de lame fibreuse à la consistance plus dure que celle des formations avoisinantes. Mobilisez cette lame, sans créer de douleur, en arrière et en avant.

La technique indirecte

Elle est indispensable, elle permet aux mains d'aller précisément vers les fixations, tout en mobilisant aussi le thorax dans le sens de l'écoute. Il semble que le ligament triangulaire gauche soit très riche en propriocepteurs, son relâchement procure une libération importante de tout le système ligamento-fascial avoisinant et du système ostéo-articulaire correspondant.

Les côtes en relation avec la rate

Le sujet est en décubitus, bras croisés sur la poitrine, jambes allongées.

Placé à droite du patient, vous positionnez la main droite sous les 8e, 9e et 10e côtes gauches, la pulpe des doigts arrivant au contact de leurs angles postérieurs.

La main gauche est posée sur le thorax, en regard de l'autre main en contre-appui actif.

Amenez les côtes en avant, en dedans et très légèrement en direction caudale.

Pour éviter de n'effectuer qu'un étirement costal, entraînez les côtes dans le sens de l'écoute, les résultats sont bien meilleurs.

En fin de traitement, vous ne devez plus sentir cette impression de mobilisation freinée. Il est préférable d'utiliser cette technique après les manipulations viscérales sous-thoraciques.

Les vertèbres

Les manipulations vertébrales n'entrent pas dans le cadre de ce livre. Nous n'allons pas les décrire, mais les évoquer.

Il est très rare qu'une fixation splénique post-traumatique ne s'accompagne pas d'une fixation vertébrale ou costo-vertébrale des 8e, 9e et 10e dorsales.

Nous avons l'habitude, d'abord, de libérer les tissus mous péri-spléniques avant de manipuler le système ostéo-articulaire, les résultats sont meilleurs et plus durables.

De même il nous semble plus judicieux, en cas de fixation de la 1re côte, de rechercher, avant tout, le viscère ou les tissus d'attache capables de créer une tension mécanique sous-jacente. La 1re côte étant le plus souvent secondaire, il existe le risque de créer une névralgie cervico-brachiale invalidante en cas de manipulation en première intention.

La 1re lombaire est souvent impliquée dans les fixations spléniques post-traumatiques. Cette vertèbre est rarement spécifique d'un organe, elle joue le rôle de "trop plein" pour l'organisme. Cependant lorsqu'elle est bien fixée nous la manipulons car elle permet d'obtenir une bonne libération diaphragmatique.

Motilité du foie, de la rate et du rein

Les traumatologistes diagnostiquent quotidiennement des ruptures de ces trois organes. Ces organes pleins, dont l'atteinte peut être fatale, sont si fréquemment lésés qu'ils témoignent de leur grande vulnérabilité lors des chocs en tout genre.

« Qui peut le plus, peut le moins ! » cet adage n'est certainement pas démontrable. toutefois si la rupture viscérale est possible en cas de traumatisme de forte intensité, il est logique de penser qu'un traumatisme plus faible a nécessairement un effet potentiel sur ces organes.

En clinique quotidienne nous retrouvons fréquemment des fixations de ces trois organes, dans les suites tissulaires traumatiques. Il est important de leur redonner la mobilité, sans oublier surtout de leur rendre leur motilité.

La restitution de la motilité permet de procurer à ces organes et au patient le complément d'énergie qui fait défaut après les traumatismes. C'est le fameux « plus » apporté par l'ostéopathie.

Conclusion

Nous avons voulu montrer dans ce livre que l'approche ostéopathique du traumatisme est particulière.

Elle est globale

Tout macro ou micro-élément de l'organisme humain peut être lésé par les forces collisionnelles traumatiques et provoquer un déséquilibre localisé ou généralisé. A ces phénomènes s'ajoute une composante psycho-émotionnelle capable d'augmenter considérablement les fixations tissulaires, voire de les créer.

Elle est étiologique

Les symptômes font partie du diagnostic ostéopathique, nous les prenons en compte sans en faire la pièce maîtresse de la mécanique lésionnelle. Sans relâche, nous essayons de trouver les causes des fixations tissulaires, souvent, sans relation apparente avec les souffrances exprimées.

Elle est tissulaire

Les tissus possèdent une mémoire traumatique infaillible, tout est inscrit en eux. Chaque tissu du corps humain est digne d'intérêt et contribue à écrire l'histoire d'une personne.

Elle est manuelle

L'interrogatoire tissulaire manuel associé au traitement manuel font l'essentiel de la spécificité ostéopathique. L'ostéopathie est avant tout manuelle.

Elle est subtile

Une certaine progression est nécessaire pour démonter les effets pervers des séquelles traumatiques. Ceci est d'autant plus important que le traumatisme est ancien.

Elle est empreinte de respect

La force n'a jamais fait bon ménage avec l'ostéopathie. Les tissus ne se laissent soigner que si l'ostéopathe les respecte. Avec la bonne clef, une porte se laisse ouvrir facilement.

Elle est empirique et scientifique

L'ostéopathie demande beaucoup de connaissances et de travail, mais nous ne contestons pas du tout l'aspect empirique de l'ostéopathie, partie intégrante de notre science et de notre art médical particulier.

La peinture repose sur trois couleurs primaires, combinées à l'infini en nuances différentes. Chaque peintre les utilise de façon particulière, selon son inspiration.

La musique s'appuie seulement sur sept notes mais leurs arrangements et leurs combinaisons sont infinies.

L'ostéopathie est aussi fondée sur l'anatomie, les sciences médicales et la mécanique humaine. Notre partition est différente de la médecine allopathique mais complémentaire pour le plus grand bien du patient.

Si l'ostéopathie est « une » par son concept, l'ostéopathe est un être unique. Avec les mêmes bases et les mêmes notes, l'interprète conserve toute sa singularité en laissant libre cours à l'expression de son art pour soulager le patient.

Glossaire

Adiadococinésie Troubles de l'exécution rapide de certains mouvements, comme la pronation et la supination alternative rapide du poignet (problèmes cérébelleux et sclérose en plaques)

Adson-Wright (Manœuvre d') Elle consiste à rechercher une diminution ou une abolition du pouls radial, en mettant le bras et l'avant bras en position de chandelier, la tête en rotation du côté opposé au bras testé. Positive, elle indique le côté lésionnel.

Anisocorie Inégalité du diamètre pupillaire.

Anisotension Inégalité de la tension artérielle des deux bras, le côté le plus faible indique en général le côté lésionnel.

Anopsie Strabisme dans lequel le globe oculaire est dévié en haut.

Anosmie Diminution ou perte complète de l'odorat

Anosognosie Méconnaissance du patient de son affection pourtant évidente (hémiplégie par exemple).

Astéréognosie, Stéréo-agnosie Perte de la reconnaissance de la forme et du volume des objets, que l'on observe parfois dans l'hémiplégie. L'astéréognosie survient surtout lors des lésions du lobe pariétal.

Ataxie Incoordination des mouvements volontaires, avec conservation de la force musculaire.

Blépharospasme Contraction spasmodique du muscle orbiculaire des paupières.

Blocpnée Incapacité ventilatoire le plus souvent due à une douleur viscérale ou à un traumatisme. Terme synonyme de « souffle coupé ».

Cénesthésie Sensation vague de notre existence due à la sensibilité de tous nos tissus.

Cinétose Mal des transports (mal au cœur dans le langage populaire).

Claude Bernard-Horner (Syndrome de) Syndrome dû à la paralysie du sympathique cervical du même côté, associant un myosis, un rétrécissement de la fente palpébrale, une énophtalmie, une sudation et une élévation de la température de la joue du même côté.

Conversion somatique (Syndrome de) Transformation d'un conflit psychique en symptômes somatiques moteurs ou sensitifs durables. Ce phénomène est caractéristique de la névrose hystérique.

Corti (Organe de) Organe de l'audition situé dans le conduit cochléaire.

Cupulolithiase Lithiase affectant la cupule, masse gélatineuse surmontant les cellules sensorielles des canaux semi-circulaires de l'oreille qui renferment les cils vibratiles de ces cellules.

Décubitus Coucher dorsal.

Diplopie Perception de deux images pour un seul objet.

Dissection artérielle Clivage de la tunique moyenne d'une artère. La cavité ainsi formée est infiltrée et distendue par du sang. Il existe un très grand risque d'athérome, d'oblitération et de rupture.

Dolicho-artère Allongement et dilatation de l'artère sans anévrisme.

Dolichogastrie Du grec *dolikhos,* allongé ; *gastêr,* estomac. Allongement vertical, constitutionnel, du corps de l'estomac. La ptôse gastrique est, à l'opposé, un allongement acquis de l'estomac.

Dysarthrie Difficulté de parler, due à une paralysie ou un spasme des organes de la phonation.

Elasticité Propriété par laquelle un corps déformé retrouve sa conformation originale lorsque la force qui le déformait a cessé d'agir.

Endolymphe Liquide situé dans le labyrinthe membraneux.

Enophtalmie Globe oculaire situé trop profondément dans la cavité orbitaire (paralysie du sympathique cervical).

Entorse Provient de l'ancien français « entordre », dont le participe passé « entors » signifie : « tordu »). C'est la lésion douloureuse traumatique d'une articulation, provenant de la distension violente des ligaments, avec ou sans rupture.

Epidural (espace) Espace compris entre la dure-mère et le canal rachidien

Erythrocyanose Affection qui associe une cyanose avec infiltration cutanée, un refroidissement très marqué et une hyperkératose rouge ponctuée. Le froid joue un rôle important dans son apparition.

Fixation Terme synonyme de « lésion ostéopathique », caractérisant la perte de mobilité et/ou de motilité d'un tissu, d'une articulation ou d'un organe.

Flocculus Lobule situé à la partie antéro-inférieure de chaque hémisphère cérébelleux.

Géotropique, Géotro-pisme (ou géotaxie) Sensibilité du protoplasme ou du cytoplasme à la pesanteur.

Gonion Désigne, en anthropologie, la région de l'angle mandibulaire.

Grisel (Maladie de) Torticolis aigu, d'origine infectieuse rhinopharyngée (à ne surtout pas manipuler au niveau cervical).

Hémianopsie Diminution ou perte de la vue dans une moitié du champ visuel de l'un ou des deux yeux. (Lésion des voies optiques rétro-chiasmatiques).

Hydrops Augmentation de la quantité de liquide endolabyrinthique, survenant particulièrement au début du vertige de Ménière.

Hypoacousie Diminution de l'acuité auditive.

Inertie Terme de physique qui désigne la résistance qu'oppose la matière à toute modification de son état de repos ou de mouvement.

INRETS Institut National de Recherche sur les Transports et leur Sécurité (France).

Ipsilatéral Synonyme d'homolatéral, signifiant du même côté.

Isotrope Caractéristique d'un matériau dont les propriétés physiques sont identiques dans toutes les directions de l'espace. (contraire = anisotrope).

Labyrinthe membraneux Réseau de poches contenant l'endolymphe, composé des conduits semi-circulaires, le vestibule (comprenant l'utricule et la saccule) et le conduit cochléaire.

Labyrinthe osseux Ce sont trois parties creusées dans la partie pétreuse de l'os temporal : le vestibule, les canaux semi-circulaires et la cochlée.

Latérocubitus Coucher latéral.

Lésion Lat. *læsio,* « tort, dommage ». Altération des caractères anatomiques et histologiques d'un tissu sous l'influence d'une cause accidentelle ou morbide (traumatisme, action d'un parasite, fonctionnement défectueux d'un organe, etc.). L'étude des lésions constitue l'anatomie pathologique.

En ostéopathie, la lésion est pour un tissu, le fait d'avoir perdu sa mobilité et sa motilité normales.

Luxation C'est un déplacement permanent des surfaces articulaires. Si ce déplacement est total, c'est une "luxation complète", s'il est partiel c'est une sub-luxation.

Martial Relatif au fer.

Ménière (Maladie de) Accès brusques de vertiges rotatoires, accompagnés de bourdonnements d'oreille et de surdité.

Nystagmus Mouvements involontaires oscillatoires, plus rarement rotatoires, du globe oculaire.

Obélion Point crâniométrique, utilisé en anthropologie, situé sur la suture sagittale et correspondant au changement de courbure des pariétaux. Il correspond au *vertex.*

Opisthion Point crâniométrique, utilisé en anthropologie, situé à la partie médiane du bord postérieur du trou occipital.

Otolithe, Otoconie Petite concrétion calcaire située dans la membrane otolithique de l'oreille interne. Par leur traction exercée sur les cils des cellules sensorielles en fonction des positions de la tête et du corps, les otolithes contribuent à régir l'équilibre corporel.

Photopsie Visions subjectives d'apparence lumineuse dues à des excitations directes de la rétine et du nerf optique.

Procubitus Coucher sur le ventre.

Queckenstead (Epreuve de) Elle consiste à augmenter la pression du liquide céphalo-rachidien en comprimant les jugulaires. En cas de tumeur médullaire, l'hyperpression ne se manifeste pas au-dessus.

Romberg (Signe de) Impossibilité pour le tabétique de garder son équilibre les yeux fermés et les talons joints.

Shwannome Tumeur des nerfs périphériques envahissant les cellules de la gaine de Schwann. Sa localisation aux nerfs crâniens et aux racines médullaires donne des accidents de compression du système nerveux central.

Statoconie Synonyme d'otolithe

Thrust Terme anglo-saxon intraduisible. Il désigne le geste thérapeutique normalisateur des techniques d'ajustement ostéopathique. Il est dépourvu de force et caractérisé par sa haute vélocité et sa faible amplitude.

TPM, Tractus ponto-médulaire Unité mécanique qui représente l'addition d'éléments anatomiquement distincts, mais mécaniquement indissociables. Constitué du mésencéphale, du bulbe et de la moelle épinière.

Trauma Mot grec signifiant « blessure ». Lésion ou blessure produite par l'impact mécanique d'un agent extérieur.

Traumatique Qui a rapport aux plaies ou aux blessures ; qui est causé par un trauma. Latin *traumaticus,* grec *traumatikos,* de trauma, « blessure ».

Traumatisme Ensemble des conséquences physiques ou psychologiques engendrées par un trauma.

Turgor (Effet) Propriété des organes creux à occuper le maximum d'espace disponible dans une cavité.

Vertex Terme d'anthropologie qui désigne le point le plus élevé de la voûte du crâne.

Wallenberg (Syndrome de) Syndrome neurologique dû à une lésion des faces latérales du bulbe, par occlusion de l'artère cérébelleuse postérieure et inférieure ou de l'artère vertébrale. Du côté de la lésion, on trouve une anesthésie de la face, une paralysie du voile du palais, de la corde vocale et du pharynx, du sympathique et des troubles cérébelleux. Du côté opposé, on observe une anesthésie thermo-algésique et parfois une paralysie légère.

Références et bibliographie

1. **Arlot J.** – Notes personnelles. Revol, Grenoble, 1991.
2. **Barral J.P.** – Diagnostic thermique manuel. Maloine, Paris, 1994.
3. **Barral J.P.** – Le thorax. Maloine, Paris, 1989.
4. **Barral J.P.** – Manipulations uro-génitales, Maloine, Paris, 1984.
5. **Barral J.P.** – Manipulations viscérales 2. Maloine, Paris, 1987.
6. **Barral J.P., Ligner B., Paoletti S., Prat D., Rommeveaux L., Triana D.** – Nouvelles techniques uro-génitales. Editions Cido & De Verlaque, Aix en Provence, 1993.
7. **Barral J.P., Mathieu J.P., Mercier P.** – Diagnostic articulaire vertébral, 2° édition. Editions Cido & De Verlaque, Aix en Provence, 1992.
8. **Barral J.P., Mercier P.** – Manipulations viscérales 1. Maloine, Paris, 1983.
9. **Becker R.E.** – Whiplash Injuries. Academy of Applied Osteopathy Year Book of selected osteopathic papers, Carmel, Calif., 1958, pp. 65-69.
10. **Becker R.E.** – X----Whiplash Injury. Academy of Applied Osteopathy Year Book of selected osteopathic papers, Carmel, Calif., 1964, pp. 96-104.
11. **Borgi R., PLAS F.** – Traumatologie et rééducation. Masson, Paris,1982.
12. **Bouchet Y., Cuilleret J.** – Anatomie topographique, fonctionnelle et descriptive. Lyon, Simep, 1983.
13. **Bourg M.** – Eléments de Mécanique. In : Poitout D. – Biomécanique Orthopédique. Masson, Paris, 1987.
14. **Breig A.** – Adverse Mechanical Tension in the Central Nervous System. Almqvist & Wiksell, Stockholm, John Wiley and sons, New-York, London, Sydney, Toronto. 1978.
15. **Carpenter M.B.** – Human Neuroanatomy. 7th edition. Williams & Wilkins, Baltimore, 1976.
16. **Castaing J.** – Anatomie fonctionnelle de l'appareil locomoteur. Vigot, 1960.
17. **Cerisier P.** – Notion de Résistance des Matériaux. In : Poitout D. – Biomécanique Orthopédique. Masson, Paris, 1987.
18. **Chaillet A.H.** – Histoire du liquide céphalo-rachidien. Thèse Médecine, Lyon, 1985.
19. **Croibier A.** – Trou obturateur, énigme ostéopathique. Mémoire Collégiale Académique, 1991.

20. **Delmas A.** – Voies et centres nerveux. 10° édition. Masson, Paris, 1973.

21. **Fink B.R., Walker S.** : Orientation of the fibers in human dorsal lumbar dura mater in relation to lumbar puncture. Anesth. Analg., 69 (6) : 768-72. (1989)

22. **Fryette H.H.** – Principles of osteopathic technic. The Academy of Applied Osteopathy, 1954.

23. **Gabarel B., Roques M.** – Les Fasciae en médecine ostéopathique. Maloine, Paris, 1985.

24. **Gordon J.E.** – Structures et matériaux. L'explication mécanique des formes. Pour la science, Belin diffusion, 1994.

25. **Gray H.** – Anatomy descriptive and surgical. 15th edition revised. Bounty Books, New York,1977.

26. **Guerit J.M.** – Les comas. In : La recherche, vol. 21, 1026-1036, septembre 1990.

27. **Haines D.E.** : On the question of the subdural space. Anat. Rec. 230 (1) : 3-21. (1990)

28. **Harakal J.H.** – An osteopathically integrated approach to the whiplash complex. Journal A.O.A., Vol. 74, June 1975, pp 59-74.

29. **Hardy A.** – Introduction à l'ostéopathie crânienne ; le dommage du coup de fouet, whiplash injury son diagnostic, sa thérapeutique. Peyronnet, Paris, 1967.

30. **Heilig D.** – Whiplash mechanics of injury ; management of cervical and dorsal involvement. Journal A.O.A., Vol. 63, Oct. 1963, pp 52-59.

31. **Hugues F.C.** – Pathologie respiratoire. Heures de France, Paris, 1971.

32. **Issartel L., Issartel M.** – L'ostéopathie exactement. Laffont, Paris, 1983.

33. **Kahle W., Leonhardt H., Platzer W.** – Anatomie. Flammarion, Paris,1979.

34. **Kamina P.** – Anatomie gynécologique et obstétricale. Paris, Maloine, 1984.

35. **Kane J., Sternheim M.** – Physics Second Edition. InterEditions, Paris, 1986.

36. **Korr I.** – The Neurobiologic mechanisms in manipulative therapy. Plenum Press, New-York.

37. **Laborit H.** – L'inhibition de l'action. Masson, Paris, 1979.

38. **Lavieille, Roux, Stanoyevitch** – Le système vertébro-basilaire. Solal, Marseille, 1986.

39. **Lazorthes G.** – Le système nerveux périphérique. Masson, Paris, 1971.

40. **Lazorthes G., Poulhes J., Gaubert M.** – La dure-mère de la charnière crânio-rachidienne. Bull. Assoc. Anat. 78 : 169-172. (1953)

41. **Leveque S.** – Contribution à l'étude des conséquences ostéopathiques des atteintes tissulaires pleuro-pulmonaires. Mémoire Collégiale Académique, 1991.

42. **Livingston R. B.** – mechanics of cerebrospinal fluid. In T. C. Ruch & H. D. Patton, Physiology and Biophysics. W.B. Saunders Company, Philadelphia, 1965, Ch. 47, 935-940.

43. **Magoun H.I.** – Osteopathy in the cranial field. Compil. AOC, 1951.

44. **Magoun H.I.** – Whiplash injury : a greater lesion complex. Academy of Applied Osteopathy Year Book of selected osteopathic papers, Carmel, Calif., 1976, pp. 89-99.

45. **Maillot C.** : les espaces périmédullaires. Constitution, organisation et relations avec le liquide cérébro-spinal. J. Neuroradiol. 71, 10 : 539-547. (1990)

46. **Manelfe C.** – Imagerie du rachis et de la moelle. Vigot, Paris, 1989.

47. **Mathieu J.P., Mercier P., Barral J.P.** – Diagnostic articulaire vertébral, 2° édition. Editions Cido & De Verlaque, Aix en Provence, 1992.

48. **Mercier P., Barral J.P.** – Manipulations viscérales 1. Maloine, Paris, 1983.

49. **Mohr B.** – Apport de l'imagerie conventionnelle en ostéopathie. Notes personnelles, Metz, 1997.

50. **Olivier G.** – Anatomie Anthropologique. Vigot, Paris, 1965.

51. **Papassin J.J.** – Le Médiastin, organe ostéopathique. Editions des sources, Grenoble, 1991.

52. **Paturet G.** – Traité d'anatomie humaine. Masson, Paris, 1951.

53. **Peretti F., Micalef J.P., Bourgeon A., Argenson C., Rabischong P.** – Biomécanics of the lumbar spinal nerve roots and the first sacral root within the intervertebral foramina. Surg. Radiol. Anat. 11 (3) : 221-3. (1989)

54. **Perlemuter L., Waligora J.** – Cahiers d'anatomie. Masson, Paris, 1975.

55. **Pialot V.** – Les mécanismes de l'éveil. In : Science et Vie, HS N° 195, 62-68, Juin 1996.

56. **Pouilhe G.** – La dure-mère rachidienne. Mémoire Collégiale Académique, 1994.

57. **Prat D.** – Notes personnelles, Editions de La Grive, Bourgoin, 1992.

58. **Rabischong P.** – Anatomie fonctionnelle du rachis et de la moelle. In : Manelfe C. – Imagerie du rachis et de la moelle, 109-134, Vigot, Paris, 1989.

59. **Richard J.P.** – La colonne vertébrale en ostéopathie. De Verlaque, Aix en Provence, 1987.

60. **Rommeveaux L.** – Notes personnelles, Editions de La Charmette, Grenoble, 1993.

61. **Rouvière H.** – Anatomie humaine descriptive et topographique. Masson, Paris, 1948.

62. **Schuller E.** – Liquide céphalorachidien. – Editions Techniques. – Encycl. Méd. Chir. (Paris-France), Neurologie, 17-028-B-10, 1993, 28 p.

63. **Testut L.** – Traité d'Anatomie Humaine. Doin, Paris, 1896.

64. **Testut L., Jacob O.** – Anatomie topographique. Doin, Paris, 1935.

65. **Tricot P.** – L'ostéopathie, une technique pour libérer la vie. Chiron, Paris 1992.

66. **Upledger J.E.** – Thérapie cranio-sacrée. IPCO, Paris.

67. **Williams N., Leveau B., Lissner H.R.** – Biomechanics of Human Motion. W.B. Saunders Company, Philadelphia, 1977.

68. **Wright S. et Al.** – Physiologie appliquée à la médecine. Flammarion Médecine-Sciences, Paris,1973.

Table des matières

Avant-propos 7

I – Approche mécanique du traumatisme

Généralités 11
Notions de physique 11
Notion de force 11
Sollicitations et efforts 12
Contrainte et Déformation 12
• La contrainte ou effort 12
• La déformation ou l'allongement relatif 13
Elasticité, plasticité 13
• Définition 13
• Relation contrainte-déformation (stress / strain) 14
• L'énergie de déformation 14

La mécanique du traumatisme 15
Le traumatisme 15
Définition du traumatisme 15
Principaux agents traumatiques 16
Notions relatives aux lésions 16
• Définition 16
• Classification 17
Les agents du traumatisme mécanique 17
Les expérimentations 18
Généralités 18
Quelques travaux 18
Les lois physiques des mécanismes lésionnels 18
Accélération, décélération et effets d'inertie 18
• Définition 18
• Accélération linéaire 20
• Accélération angulaire 20
• Accélération de la pesanteur 20
• Effets physiologiques des accélérations 20
• La relativité des notions de poids 22
Notion de collision 23
• Notion d'énergie 23
• Lois du choc 25
Transferts d'énergie 30
• Les formes d'expression de l'énergie 30
• Entrée et sortie d'énergie collisionnelle 30
• Accumulation et saturation d'énergie 31
Les modifications de pression et la cavitation 32
Les phénomènes vibratoires et le mouvement des fluides 32
• L'onde vibratoire 32
• Le mouvement des fluides 33

Les modes d'action du traumatisme 33
Topographie & localisation d'impact 33

La localisation de l'impact 33
Les différents types de choc 34
Les traumatismes avec effet de contact 34
Sur la tête 34
Sur les fesses 35
Sur le tronc 36
• Les traumatismes du thorax 36
• Les traumatismes de l'abdomen 36
• Les traumatismes du bassin 37
• Les traumatismes du rachis 37
Sur les membres inférieurs 37
Sur les membres supérieurs 38
Les traumatismes avec effet d'inertie 38
Le Whiplash-Injury 38
• Histoire d'un phénomène 38
• Histoire d'un mot 39
• Mécanisme lésionnel du whiplash-injury 39
Le « blast-injury » et les barotraumatismes 49
Les autres traumatismes 49
Les causes gravidiques et obstétricales 49
• Contraintes obstétricales 49
• Contraintes in-utéro 49
Les émotions et la peur 50

II – Approche anatomo-fonctionnelle du traumatisme

Le crâne et son contenu 53
La boîte crânienne 53
Configuration anatomique du crâne 53
Les parties renforcées 53
Les parties plus fragiles 53
Le mécanisme des fractures 56
Le crâne : rapport contenant-contenu 56
La surface interne du crâne 57
Le liquide céphalo-rachidien (L.C.R.) 57
Généralités 57
Notions de pression 57
Rôle du L.C.R. 58
• Protection et maintien 58
• Amortissement des pressions 59
• Protection dans les traumatismes crâniens 59
• Nutrition, épuration, élimination 59
• Protection immunologique 59
• Milieu intérieur du système nerveux central 59
Les pulsations du L.C.R. 60
Le mouvement du cerveau lors d'un choc 60
Phénoménologie 60

Rôle du trou occipital et du foramen de Paccioni 61

Anatomie fonctionnelle du système nerveux central 62
Les enveloppes méningées 62
Organisation générale 62
La pie-mère 62
L'arachnoïde 63
La dure-mère 63
• La dure-mère rachidienne 64
• La dure-mère de la jonction crânio-rachidienne 67
• La dure-mère crânienne 68
La dynamique neuro-méningée 70
L'articulation du contenant et du contenu 70
• Notion d'articulation ostéo-méningo-neurale 70
• Les surfaces de glissement 71
• Les moyens d'union 72
La physiologie du mouvement 77
• Données classiques 77
• Hypothèses 88
Physiopathologie 94
• Conséquences sur l'axe vertébral 94
• Conséquences discales 96
• Conséquences sur le système neurovégétatif 96
• Conséquences endocriniennes 97

Les lésions intracavitaires et viscérales 98
Le thorax 98
L'abdomen 99

III – Approche tissulaire du traumatisme

Réactivité tissulaire aux chocs 103
Généralités 103
Les seuils de tolérance aux chocs 103
Les lésions neuro-cérébrales 104
Les contusions 104
Les lésions neuronales 104
Notion de contrainte intracavitaire osseuse 104
Les "désinformations" proprioceptives 105
Les lésions vasculaires 105
D'origine mécanique 105
D'origine réflexe 106
Les réactions hormono-chimiques 106
Les effets topographiques 106
L'entrée et la sortie d'énergie collisionnelle 107
Les effets dans le temps 107
Immédiats 107
Les effets médiats 107

Le terrain et les prédispositions 108
Les réactions psycho-émotionnelles 108
La mémoire psycho-émotionnelle du traumatisme 108
L'effet cumulatif 108

Action des lésions 109
Les libérations d'énergie collisionnelle 109
L'accumulation d'énergie collisionnelle 109
Les effets cumulatifs 109
La compensation-adaptation 109

Physiopathologie et symptomatologie des lésions 110
Les muscles 110
Le tissu musculaire 110
Pathomécanique 110
• Traumatismes musculaires directs 110
• Traumatismes musculaires indirects 111
• Dégénérescence musculaire d'origine traumatique 111
Hypothèse 111
• Les zones d'hypodensité 112
• Les zones d'hyperdensité 112
• Les lésions myo-tendino-fasciales 112
Les tissus squelettiques 112
L'os et le périoste 113
• Substance osseuse 113
• Points d'ossification 114
• Propriétés mécaniques du tissu osseux 114
• Application anatomo-clinique 115
• Pathologie mécanique du tissu osseux 115
Le cartilage 117
• Le tissu cartilagineux 117
• Composition et propriétés mécaniques 117
• Pathologie mécanique du cartilage 118
• Pathologie traumatique du cartilage articulaire 118
• Physiopathologie 119
• Les traumatismes du cartilage de croissance 120
• Fixation articulaire et traumatisme 121
Le système capsulo-synovial 122
Les fascias 122
Les ligaments 122
Ménisques et bourrelets marginaux 123
Le système nerveux 124
Les fuseaux neuro-musculaires 124
Les perturbations électromagnétiques 125
Les comas 125
• Définition 125
• Approche des mécanismes du coma 125
• Etiologie 126

• Le coma traumatique 126
• Quelques questions communément posées 127
Le système viscéral 128
Les effets directs 129
• L'étirement du système d'attache 129
• Les lésions internes intrinsèques 129
• Les lésions internes extrinsèques 129
• Les "déplacements d'organes" 129
Les effets indirects 130
• Les lésions dues au stress 130
• Les lésions métamèriques 131
Les systèmes vasculaires 131
Le système artério-veineux 131
L'artère vertébrale 131
• Données anatomiques 131
• Les risques de gêne ou de compression 132
• Les collatérales de l'artère vertébrale 133
• La protection de l'artère vertébrale 133
Les dissections artérielles du cou 134
• Anatomopathologie 135
• Etiopathogénie 135
• Symptomatologie 137
• Evolution 137
Les modifications de pression du L.C.R. 137
Pathogénie 138
Le syndrome post-ponction lombaire 138
Symptomatologie des modifications de pression du L.C.R. 139
• L'hyperpression du L.C.R. 139
• L'hypopression du L.C.R. 139
Les déficits sensoriels post-traumatiques 140
L'audition et l'équilibre 140
• L'audition 140
• L'équilibre 141
• Les particularités de l'appareil vestibulaire 141
L'olfaction 141

IV – Approche clinique

La migraine et les céphalées 145
La migraine 145
• Le mécanisme des migraines 145
• Les effets circulatoires 146
• Les modifications biochimiques 146
• Le migraineux 146
• Les types de migraines 147
• Traumatisme et migraine 148
Les céphalées 148
• Localisation 148
• Origine 149
• Moment d'apparition 149
• Causes 149

Les cervicalgies 150
Les cervicalgies post-traumatiques 150
• Caractéristiques 150
Les torticolis 152
• Chez l'enfant 152
• Chez l'adulte 152
• Etiopathogénie 153
L'arthrose post-traumatique 153
Les arthrites 154
• L'arthrite aiguë 154
• Les spondylodiscites bactériennes 154
• Les arthrites d'origine maligne 154
Les névralgies cervico-brachiales 154
Vestibule et équilibre 155
Rôle des organes sensoriels 155
Activation des organes sensoriels 155
Les différents récepteurs d'accélération vestibulaire 155
Fonction d'équilibration du système vestibulaire 156
Mode de fonctionnement 156
Les trois fonctions des réflexes vestibulaires 156
Appareil vestibulaire et cellules ciliées 156
• L'appareil vestibulaire 156
• Les cellules ciliées 156
• Fonctionnement des cellules ciliées 157
• Fonction de l'appareil vestibulaire 157
• Les déséquilibres proprioceptifs 157
• Les conséquences des traumatismes crânio-cerviaux 158
Les syndromes post-commotionnels 158
Physiopathogénie 159
• Mécanique 159
• Circulatoire 159
• Electrique 159
• Nerveuse 159
• Hormono-chimique 159
• Psycho-émotionnelle 159
Le syndrome post-commotionnel crânien 160
Le syndrome post-commotionnel cervical 160
• Les symptômes immédiats 160
• Les symptômes plus tardifs 161
Les névralgies cervico-brachiales 161
Les dissections post-traumatiques 162
• Symptomatologie 162
• Les facteurs prédisposants 162
• Le syndrome cervical supérieur 163
• Le syndrome cervical inférieur 163
Les cervicarthroses post-traumatiques 163
• Physiopathologie 163
• Syndrome cervico-céphalique et cervicarthrose 164
• Les troubles nerveux 164
• Les troubles vasculaires 164

Le syndrome cervico-céphalique 164
• Vertiges 164
• Céphalées 165
• Troubles auditifs 165
• Troubles visuels 165
• Troubles du goût et de l'odorat 165
• Paresthésies 165
• Cervicalgies 165
• Signes digestifs 165
• Signes cardiaques fonctionnels 166
Les atteintes des nerfs crâniens 166
• Les nerfs oculomoteurs III, IV et VI 166
• Le V, nerf trijumeau 166
• Le VII, nerf facial 167
• Le VIII, nerf auditif 167
Les algodystrophies 167
Définition 167
Etiologie 168
Rappel clinique des algodystrophies 168
• Phase chaude 168
• Phase froide 168
Biologie 169
Imagerie 169
Diagnostic thermique manuel 169
Formes cliniques 170
Diagnostic différentiel 171
Physiopathologie 171
Quelques principes de traitement 172
L'insuffisance vertébro-basilaire 172
Le tronc vertébro-basilaire 172
• L'artère vertébrale 172
• Le tronc basilaire 173
• Le système vertébro-basilaire 175
Les variations positionnelles et les compensations de débit 175
Les compressions mécaniques 176
• L'arthrose 176
• Les autres compressions mécaniques 176
• Action indirecte de l'arthrose 176
• Les atteintes réflexes 176
• La veine vertébrale 176
• Le réflexe de Cushing 177
• Les autres étiologies 177
• Symptômes de l'insuffisance vertébro-basilaire 177
Le syndrome du défilé thoracique 178
Le défilé cervico-thoracique 178
• Le défilé costo-scalénique 178
• Le défilé costo-claviculaire 178
• Le tunnel sous-pectoral 178

Les compressions du défilé thoracique 178
• Etiologie 179
• Les symptômes 180
• Les signes circulatoires 180
Le patient vertigineux 181
Le vertige paroxystique positionnel bénin 181
• Etiologie 181
• Etiopathogénie 182
• Remarque 182
Le syndrome postural 182
Les autres vertiges 182
• Les vertiges d'origine vasculaire 182
• Les vertiges d'autres origines 185
Les voies neurologiques de l'équilibre 187
• Les voies proprioceptives 187
• Le nystagmus 187
• La moelle 187
• Les grands centres 187
• Symptomatologie 187
• Le syndrome de Wallenberg 188
Quelques vertiges particuliers 188
• Les vertiges prémenstruels 188
• Les vertiges ménopausiques 188
• La cinétose 189
• La crise épileptique 189
Les accidents ischémiques cérébraux transitoires 189
Définition 189
Pathogénie 190
Les causes 190
• Athéromateuse 190
• Cardiaque 190
• Diverses 190
Les signes 190
• Le territoire vertébro-basilaire 190
• Le territoire carotidien 190
Les accidents ischémiques cérébraux du jeune 191
• Les dissections artérielles 191
• Les anomalies cardiaques 191
• Les autres causes 191
Conclusion 191

Les réactions psycho-émotionnelles aux traumatismes 192
Les réactions émotionnelles 192
Caractéristiques 192
Localisation 193
Les réactions psychiques 194
Caractéristiques de la réaction psychique 194
L'interdépendance psycho-émotionnelle 195

V – Approche diagnostique

Généralités 199
"Rien ne s'oublie" 199
"Rien n'est isolé" 199
"Tout s'accumule" 200
"Tout est inscrit" 200
Les zones pré-lésionnelles 200
Les zones de prédisposition 200
Importance et qualité d'une lésion 201
"Le corps et le psy" 201
La somatisation 201
Les communications "corps et psy" 201
La lésion ostéopathique 202
L'état de bonne santé 202

Le diagnostic ostéopathique 204
Observation des lésions 204
Le rôle primordial de la main 204
L'objectivation du diagnostic manuel 204

L'examen général 205
L'arbre qui cache la forêt 205
Interrogatoire 205
La tension artérielle et le pouls 206
Tension et anisotension 206
Le pouls 206
L'exagération du pouls aortique 206
Le test d'Adson-Wright 207
La palpation 207
Les ganglions 207
• Palpation des ganglions et grosseurs du cou 207
• Les adénites et adénopathies 208
• Caractéristiques des adénopathies 209
L'emphysème sous-cutané 211
Examen neurologique succinct 211
Le nystagmus 211
Les paires crâniennes 211
Les troubles cérébelleux 211

L'examen ostéopathique pur 212
Le diagnostic dure-mérien 212
L'inégalité tensionnelle latérale de la dure-mère 212
Les points clefs 214
Les fixations dure-mériennes 214
La distensibilité dure-mérienne 214

Les tests dure-mériens en écoute 215
• En écoute globale 215
• En écoute locale 216
Le diagnostic des lésions suturales 217
• Les tests ostéo-suturaux généraux 217
• Le test de la suture coronale 220
• Les autres sutures 221
Le système membraneux crânio-facial 223
• La voûte palatine 223
• Le maxillaire supérieur et le crâne 224
• Le test membraneux maxillo-crânio-facial 226
Les tests dure-mériens crânio-rachidiens 227
• La traction - écoute sous-occipitale 227
• Le test occipito-crânien 228
• Le test dure-mérien rachidien 229
• Test de la dure-mère rachidienne par traction des deux extrémités 229
• La dure-mère crânienne supérieure 230
• Le test du sinus longitudinal 231
• La dure-mère crânienne postérieure 232
• Le test du plexus cervico-brachial 234
• Le test dure-mérien sacré, en position assise 237
• Le test du sciatique, en étirement 238
Les tests musculo-membraneux 243
• Le test des rotateurs externes de la cuisse 243
• Le test ischio-fémoral 247
Diagnostic des fixations pelviennes traumatiques 249
• Tests de base 249
• L'examen du sacrum 252
• L'examen de l'os coxal 254
• L'examen du coccyx 254
Le diagnostic différentiel manuel crânien 255
• L'écoute locale 255
• Les fixations suturales 256
• Les fractures 256
• Les fixations tissulaires cérébrales 256
Le système sensoriel 256
• Les yeux 256
• L'oreille et les zones auditives 257
• Le maxillaire et les dents 258
Diagnostic manuel viscéral 258
Généralités 258
• Les lésions viscérales gauches 258
• Distribution des forces colisionnelles 259
• Le rôle du cœur et du péricarde 260
• La base péricardique 260
• Le cœur et le diaphragme 260
• La rate et le rein gauche 260
Le thorax et les viscères du cou 261
• Le thorax 261
• Test du dôme pleural 263
• La gaine viscérale du cou 265

Le rein gauche 268
• Voie d'abord et rapports 268
• Symptomatologie et signes cliniques 273
• Les tests de mobilité (abord postérieur) 274
La rate 277
• Rappel anatomique 277
Symptômes et signes d'une fixation splénique 282
Le diagnostic d'une fixation splénique 284
Palpation et tests de mobilité 284

Les examens objectifs 293
Radiographie 293
IRM, Scanner 294
Echographie 295

Le diagnostic d'exclusion 295
Les contre-indications 295
Des signes neurologiques déficitaires 296
Des paresthésies 296
Une hypotension 296
Une hypertension 296
L'absence de fixation tissulaire 296
L'absence de symptômes 296
Des malaises à répétition 297
Des vertiges spontanés itératifs 297
Des vomissements en jet 297
Des troubles visuels 297
D'autres signes variés 297
Attention aux lésions préexistantes ! 298
Précautions à prendre lors d'un traitement 298
Respecter un délai d'attente 298
Demandez des radiographies 298
Prenez la tension artérielle 299
Méfiez-vous des manipulations cervicales 299
Accompagnez les changements de position du patient 299
Expliquez les réactions post-manipulatives 300

VI – Approche thérapeutique

Généralités 303
Concept général 303
Les effets 303
Les effets directs 303
Les effets indirects 303
Les moyens 303

Le traitement 304
Les manipulations ostéo-suturales crâniennes 304
La suture coronale 304
• La technique directe 304
• La technique indirecte 305
La jonction occipito-pétreuse 305
• Désimpaction occipito-pétreuse bilatérale 305
• Désimpaction occipito-pétreuse unilatérale 306
Les autres sutures 307
• La technique ostéo-suturale pariéto-squameuse 308
• La technique directe 308
• La technique indirecte 308
Le système membraneux crânio-facial 308
• La voûte palatine 308
• Le maxillaire supérieur 309
Les manipulations dure-mériennes 310
L'étirement-écoute du sinus longitudinal 310
• La technique directe 311
• La technique indirecte 311
L'étirement-écoute du sinus latéral 312
Techniques combinées sur la dure-mère crânienne 312
• Technique de l'hémi-tente du cervelet 312
• Faux du cerveau et du cervelet – Principes techniques 314
• L'obélion 314
La dure-mère rachidienne 315
• La traction écoute sous-occipitale 315
• Etirement de la partie basse du manchon dure-mérien 316
• Technique d'étirement de la partie haute du manchon dure-mérien 317
• Technique d'étirement aux deux extrémités de la dure-mère rachidienne. 317
L'étirement-écoute du plexus cervical 318
• La technique 318
• Les indications 320
Les manipulations sacro-dure-mériennes 320
• En position assise, par voie externe 320
• En décubitus, par voie interne 322
La manipulation sacro-duro-coccygienne 322
• La technique directe 322
• La technique indirecte 323
• L'aponévrose pré-sacrée et le périoste 323
L'étirement des rotateurs externes de la hanche 323
• La technique directe 323
• La technique indirecte 324
• Indications 325
L'étirement ischio-fémoral 325
• Indications 326
L'étirement du plexus lombo-sacré 326
• La technique directe 326
• La technique indirecte 327
• Indications 327

Manipulations sacro-iliaques 328
• Technique du sacrum en inflexion latérale 328
• Technique sur le sacrum en rotation 329
Manipulations viscérales 330
La gaine viscérale du cou 330
• Technique de libération globale de la gaine viscérale du cou 330
• Manœuvre spécifique des lames sagittales de Charpy 331
Les autres structures cervicales 332
• Technique pour le muscle long du cou 332
• L'étirement des artères vertébrales 333
• L'étirement du sympathique cervical 334
Le rein gauche 336
• En décubitus 336
• En latérocubitus droit 337
• La technique avec le membre inférieur gauche 339
La rate 339
• Le ligament phrénico-gastrique 340
• Le mésocôlon transverse 341
• Le ligament phrénico-colique gauche 341
• La mobilisation de la rate 342
• Le triangulaire gauche du foie 343
• Les côtes en relation avec la rate 344
• Les vertèbres 344
Motilité du foie, de la rate et du rein 344

Conclusion 345

Glossaire 347

Références et bibliographie 351

Achevé d'imprimer sur les presses de Actes Graphiques
B.P. 81 – 42010 Saint-Etienne Cedex 2
Dépôt légal : 3e trimestre 1997 – N° d'imprimeur : 33787

Imprimé en France

Lors d'un traumatisme, les forces collisionnelles viennent agresser tous les tissus du corps. La colonne cervicale est certes une cible privilégiée mais la masse cérébrale, la base péricardique, la rate, le rein gauche et le sacrum sont également très impliqués.

Physiologiquement, par la présence du liquide céphalo-rachidien, les 1200 grammes de tissu cérébral ont un poids effectif de 40 grammes ! Lors d'un choc, le cerveau se déplace brutalement plusieurs fois dans la boîte crânienne en sollicitant ses attaches méningées. Toute perturbation résiduelle de la mécanique crânio-sacrée augmente considérablement le poids effectif du cerveau. Il en résulte une compression et un oedème qui provoquent une hypersécrétion des neurotransmetteurs, donnant de nombreux symptômes parfois difficiles à relier au choc initial.

Ce livre, en faisant la synthèse de l'approche ostéopathique des traumatismes et des lois physiques propres à l'accidentologie, permet de mieux comprendre les nombreux effets délétères des forces collisionnelles.

En plus d'un travail de recherche fondamentale, Jean-Pierre Barral et Alain Croibier ont mis au point quelques techniques originales et efficaces, pour mieux soulager les trop nombreux patients victimes des suites lésionnelles traumatiques.

9 782910 868116

290 FF

ISBN 2-910868-11-7