



Souffrir et subir

Henri Kannemacher¹

Henri Kannemacher est né le 4 décembre 1926 à Hatten (Bas-Rhin). Il apprend le métier de menuisier à Betschdorf à l'entreprise Schneider.

D'abord astreint au RAD, il rejoint, le 5 octobre 1943, un camp près de la frontière belge, durant 4 mois. Il passe ensuite à Essen et à Mülheim; il loge dans le wagon d'un train, dont il assure l'entretien, et aménage des baraques sur les quais de la gare pour les soldats de passage (gare souvent détruite par suite des bombardements alliés).

Lituanie 1944

Après une courte permission, il est incorporé de force dans la *Wehrmacht* le 23 février 1944. Puis il suit une formation pour le canon de 75, avant d'être envoyé sur le front, en Lituanie, le 13 juillet 1944, où il participe à la recherche de groupes de partisans. «C'étaient de longues marches de nuit,

pour rentrer bredouilles le matin». Il est également affecté à la surveillance d'un camp de travail, puis à l'entretien des baraques. En même temps, il a l'occasion de fabriquer de multiples objets en bois, des jouets pour les enfants des officiers allemands... mais, pour cela, il n'avait pas de compensation en retour! Pendant des mois, il subit la retraite - „*Rückwärts vor*“ disait-on avec ironie -, c'est-à-dire de longues marches, une courte pause à midi, et encore des marches. Il se souvient fort bien de ces civils en pleurs l'implorant de leur laisser l'unique cheval qu'ils possédaient et qu'il leur laissa pour... un bol de lait.

Unique but: sortir de l'encerclement par les Russes. Souvent, le front était séparé de quelques mètres... Un jour, trois obus russes ont fait sauter leur camp. Par chance, il n'y a eu qu'un blessé, un autre incorporé de force, natif de Mothern, qu'on a ramené en arrière, à pied. Le groupe disposait de trois obusiers de

¹ Témoignage recueilli par François Fenninger.



120 (*Granatwerfer*) tirés chaque fois par deux chevaux.

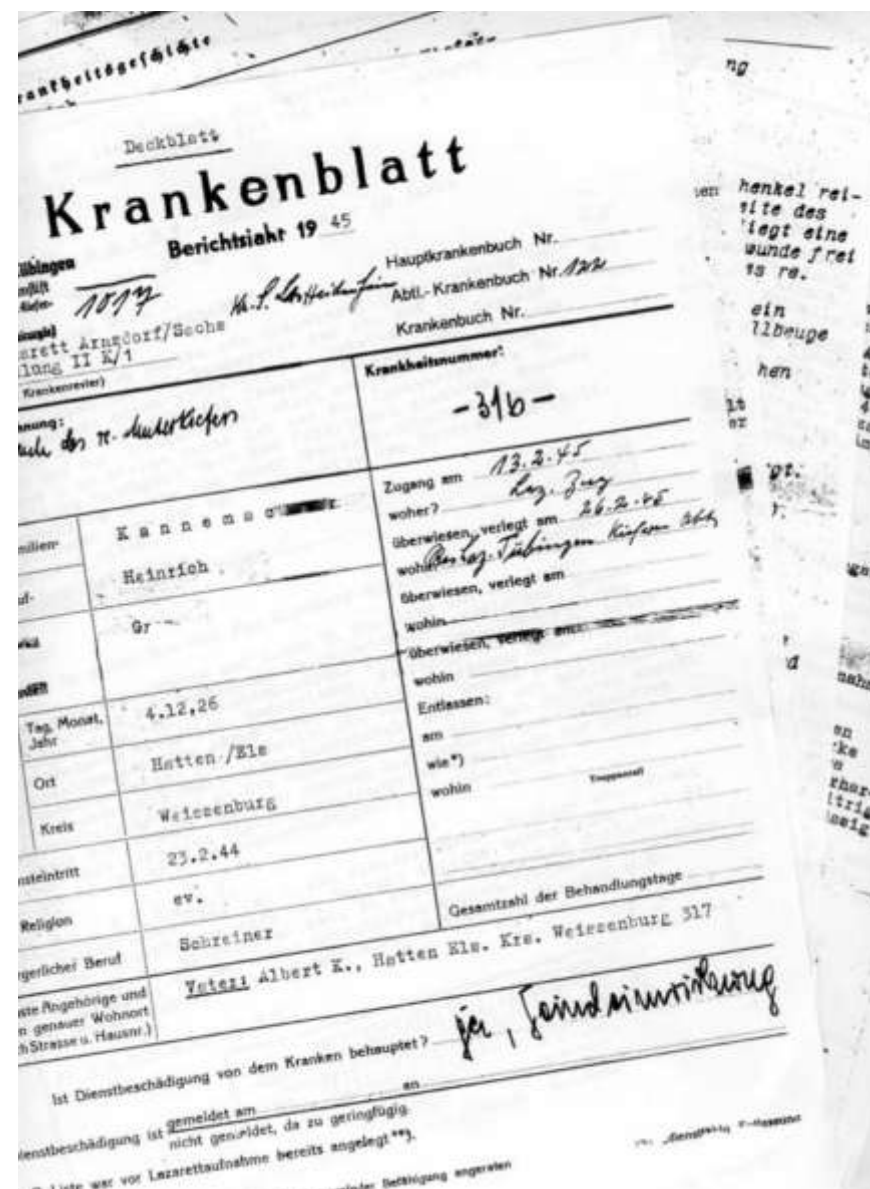Souffrir et subir

Le 19 octobre 1944, près de Schlossberg, il est grièvement blessé par plusieurs éclats d'obus au visage, au bras, à la poitrine et à la jambe gauche qui reçut trois éclats. Défiguré, ensanglanté, on le croit mort. Déjà un officier déclare: „*Der ist nicht mehr bei sich*“. Alors, levant un bras, on le voit et on le ramène à l'arrière. On le soigne sommairement et on lui met une simple attelle à la jambe. Il soigne lui-même ses blessures au visage! Ramené en arrière en camion, pêle-mêle avec d'autres blessés, puis en train-hôpital (*Lazaretzug*) surmonté d'une croix rouge, c'est seulement 4 à 5 jours après qu'il est admis dans un hôpital pour blessés du visage à Thorn.

On lui met un appareillage fait de fil de fer, l'empêchant de manger, pouvant juste humecter ses lèvres d'un peu d'eau. Durant 3-4 semaines, dans l'impossibilité de bouger les mâchoires, il ne reçoit que du liquide par un tuyau passé par le nez.

Le 6 décembre 1944, deux jours après ses 17 ans, les médecins l'examinent à nouveau, mais n'interviennent pas. Alors, de sa propre initiative «Je commençais à enlever mon masque de fil de fer, pus fumer une cigarette, recommençais à m'alimenter - du pain, des œufs -, ce qui me rendit des forces». Mais les Russes approchant, les blessés sont évacués. Un médecin le fait admettre dans le troisième et dernier convoi. Ballotté de gauche à droite, une fois dans un hôtel abandonné, une autre fois dans un hôpital de campagne mal équipé, juste pour un examen sommaire.

À Tübingen, il passe de l'hôpital allemand à l'hôpital français. Le convoi passe le Rhin à Beinheim le 19 mars 1945 (jour où les troupes américaines passèrent à



Le dossier médical de Henri Kannemacher.

(Coll. particulière)



Henri Kannemacher (2^{ème} à partir de la gauche) à Hatten en décembre 2003.
(Photo Musée de l'Abri, Hatten)

Hatten détruit), Bischwiller, Strasbourg, Lyon, Valence et retour à Lyon (!) où il reste un an à se remettre de ses blessures, passant son temps en promenade, sans argent, démuné de tout, mais vivant!

Finalement, il est démobilisé en mai 1946 et rentre à Hatten. Il est, de suite, déclaré invalide de guerre. Par la suite, il travaille aux Ponts et Chaussées et se marie en 1953. Il vécut dans une baraque rue de Wissem-

bourg, avant de construire et de s'installer à Hatten en 1969.

Ses blessures à la jambe ne guérissant pas, on veut l'amputer en 1955 déjà, ce qu'il refuse. Ironie du sort, on a dû l'amputer en décembre 2000 de la jambe droite, alors que sa jambe blessée contient encore plusieurs éclats d'obus! Il achève son histoire par cette phrase: «Je ne souhaite à personne d'endurer ce que j'ai dû souffrir et subir».



Le dossier médical de Henri Kannemacher

Du fait de son admission dans une clinique française le 24 avril 1945, Henri Kannemacher détient encore sa feuille de maladie (*Krankenblatt*). Celle-ci débute à la date du 2 novembre 1944 au *Kriegslazaret 2-581-Kieferstation*; on n'y dénombre pas moins de 30 interventions, examens ou contrôles, le dernier étant enregistré le 29 avril 1945 avec la remarque suivante: «Le patient est admis à compter de ce jour par ordre, à l'hôpital militaire 421, en clinique chirurgicale à Tübingen». La description de ses blessures donne une idée très exacte de celles-ci. Le 18 décembre 1944, lors de son admission à l'hôpital de réserve, hôpital principal d'Altenberg, la maladie est ainsi décrite (f°4):

„18.12.1944 Jetzige Krankheit: Verwundet am 19.10.44 im Osten durch Gr[anat]spl[itter] im li[nken] O[ber]schenckel und li[nken] U[nter]schenckel u[nd] re[chten] Kiefer, am 22.10.44 ins Kr[anken] Laz[aret] Thorn eingeliefert und mit Laz[aret]zug am 17.12.44. nach Altenberg, Res.-Haupt - Lazaret.

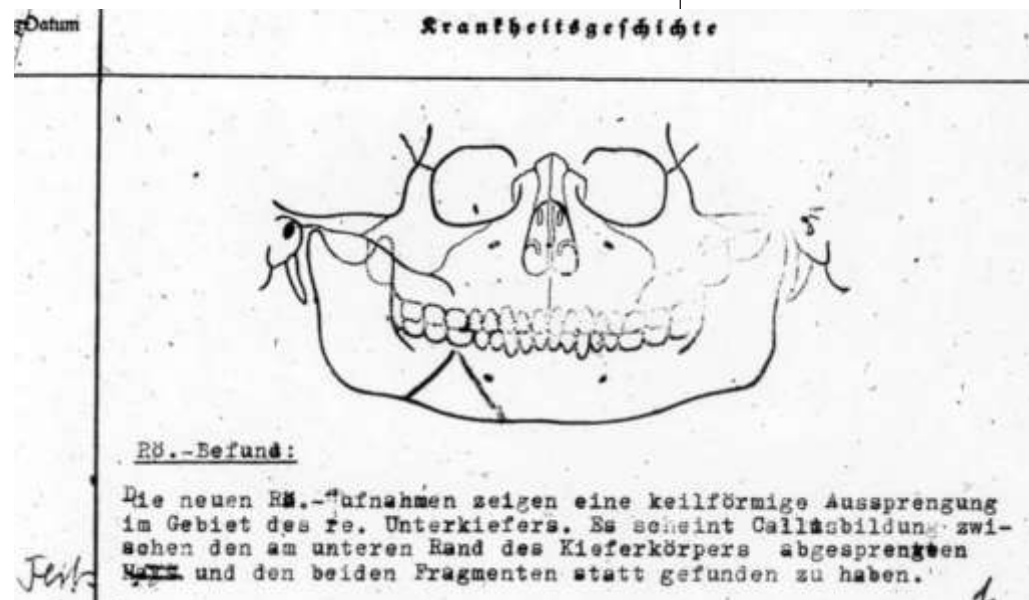
Befund: ausr. EZ u[nd] AZ am re[chten] Kinn findet sich eine vom re[chten] Mundwinckel nach unten verl. 6cm lange teilweise etwas gewucherte Narbe. Der Mund ist nach re[chts] verzogen. Der U. Kiefer ist in Gegend der Zahnreihe an einer Drahtschiene ruhig gestellt. Das mitgebr. Rö.-Bild zeigt einen Zertr. Bruch vom li. Unterkiefer. Hals: 2 cm entfernt vom unteren Ende, der am Kinnbeschriebenen Narb (befindet sich) eine Kirschkerngrosse stark Eiter absondernde Fistelwunde.

Gebiss: (...)

Innere Org. O. v. Gliedmassen: das li. Bein ist mit einem gefenst. cirk. G.Verband ruhig gestellt. Der G.Verband reicht vom oberen Drittel vom O. Schenckel bis zu den Zehenspitzen und lässt die Zehen frei. Die Zehen sind frei beweglich und nicht gef. gestört. An der Innenseite vom U. Schenckel am unteren Drittel (befindet sich) ein Gipsverband. An dieser Stelle ein pfenningstück grosse im Abheilen befindl(iche) Wunde. Das Rö. Bild zeigt einen Zertr. Bruch



vom Schienbein. Behandlung: Puderverbände, Schonkost, Verlegung nach der Kieferstation vom Res. Laz. Arnsdorf vorgesehen.



Extrait du dossier médical (F9).

(Coll. particulière)

23.12.44. Vorl. Zusammenfassung:

K[annemacher] wurde am 29 (sic pour 19).10.44 durch Gr. Spl. am re. Unterkiefer und li. Unterschenkel verwundet. Die Verwundung hat zu einem Spiralbruch am li. Schienbein und einen Zertr. Bruch vom re. Unterkiefer geführt. Das li. Bein ist im gefernsterten Gipsverband ruhig gestellt und der Unterkieferbruch ist durch Drahtschiene geschient. In diesem Zustande wurde K[annemacher] am 18.12.44 ins Res. Laz. Altenberg aufgenommen. Nach telef. Anfrage wird K[annemacher] in das Res. Laz. Arnsdorf, Kieferchirurgische Abteilung zur Weiterbehandlung verlegt“.

Résumé: En date du 18.12.1944, il est noté que Henri Kannemacher a été blessé par des éclats d'obus à la jambe gauche et à la mâchoire du côté droit. Conduit le 22.10.1944 à l'hôpital de Thorn et transféré le 17.12, par convoi sanitaire, à l'hôpital de réserve à Altenberg. Une cicatrice de 6cm de long part de la commissure des lèvres, côté droit, jusqu'au menton. La bouche est déviée vers la droite. La mâchoire inférieure est

maintenue par une éclisse en fils de fer. La radio qui a été faite révèle une fracture de la mâchoire inférieure gauche. On observe aussi une fistule au cou, très purulente, de la taille d'un noyau de cerise. La jambe gauche est plâtrée, excepté les orteils qui sont sensibles. Le tibia est fracturé et une blessure, à l'intérieure de la jambe, est en voie de guérison. Outre un traitement adapté, il convient de transporter le blessé au service de stomatologie à Arnsdorf; ce qui est confirmé le 23.12.1944.